

КЛІНІЧНА АНАТОМІЯ ТА ОПЕРАТИВНА ХІРУРГІЯ

Том 21, № 4 (80)
2022

Науково-практичний медичний журнал
Видається 4 рази на рік
Заснований в квітні 2002 року

Головний редактор
Слободян О.М.

Почесний головний редактор
Ахтемійчук Ю.Т.

**Перший заступник
головного редактора**
Іващук О.І.

**Заступник головного
редактора**
Ковальчук О.І.

Відповідальні секретарі
Товкач Ю.В.
Бойчук О.М.

Секретар
Лаврів Л.П.

Редакційна колегія

Андрієць О.А.

Бербець А.М.

Білоокий В.В.

Боднар О.Б.

Булик Р.Є.

Давиденко І.С.

Максим'юк В.В.

Олійник І.Ю.

Польовий В.П.

Проняєв Д.В.

Сидорчук Р.І.

Хмара Т.В.

Цигикало О.В.

Юзько О.М.

Засновник і видавець: Буковинський державний медичний університет МОЗ України
Адреса редакції: 58002, пл. Театральна, 2, Чернівці, Україна

URL: <http://kaos.bsmu.edu.ua/>;
E-mail: cas@bsmu.edu.ua

РЕДАКЦІЙНА РАДА

Білаш С. М. (Полтава), Вовк О. Ю. (Харків), Гнатюк М. С. (Тернопіль), Головацький А. С. (Ужгород), Гумінський Ю. Й. (Вінниця), Гунас І. В. (Вінниця), Дуденко В. Г. (Харків), Катеренюк І. М. (Кишинів, Молдова), Кошарний В. В. (Дніпро), Кривко Ю. Я. (Львів), Лук'янцева Г. В. (Київ), Масна З. З. (Львів), Матешук-Вацеба Л. Р. (Львів), Небесна З. М. (Тернопіль), Пастухова В. А. (Київ), Півторак В. І. (Вінниця), Пикалюк В. С. (Луцьк), Попадинець О. Г. (Івано-Франківськ), Попов О. Г. (Одеса), Попович Ю. І. (Івано-Франківськ), Россі П. (Рим, Італія), Савва А. (Яси, Румунія), Сікора В. З. (Суми), Суман С. П. (Кишинів, Молдова), Топор Б. М. (Кишинів, Молдова), Федонюк Л. Я. (Тернопіль), Філіпоу Ф. (Бухарест, Румунія), Черно В. С. (Миколаїв), Шепітько В. І. (Полтава), Шкодівський М. І. (Сімферополь)

EDITORIAL COUNCIL

Anca Sava (Yassy, Romania), Florin Filipoiu (Bucureshti, Romania), Pellegrino Rossi (Roma, Italy), Suman Serghei (Kishinev, Moldova), Bilash S.M (Poltava), Vovk O. Yu. (Kharkiv), Gnatyuk MS (Ternopil), Golovatsky A. C. (Uzhgorod), Guminsky Yu. Y.(Vinnitsa), Gunas I. V. (Vinnytsya), Dudenko V. G.(Kharkiv), Kateryenyuk I. M. (Kishinev, Moldova), Kosharnyi V. V. (Dnipro), Krivko Yu. Ya. (Lviv), Lukiantseva H. V. (Kiev), Masna Z. Z. (Lviv), Mateshuk-Vatseba L.R. (Lviv), Nebesna Z. M. (Ternopil), Pastukhova V. A. (Kiev), Pivtorak V. I. (Vinnytsia), Pikalyuk V. S. (Lutsk), Popadynets O. H. (Ivano-Frankivsk), Popov O. G. (Odessa), Popovich Yu. I. (Ivano-Frankivsk), Sikora V. Z. (Sumy), Topor B. M. (Chisinau, Moldova), Fedonyuk L. Ya. (Ternopil), Chernov V. C. (Nikolaev), Shepitko V. I. (Poltava), Shkodivskyj M. I. (Simferopol)

**Свідоцтво про державну реєстрацію –
серія КВ № 6031 від 05.04.2002 р.**

Журнал включений до баз даних:

**Ulrich`s Periodicals Directory, Google Scholar, Index Copernicus International,
Scientific Indexing Services, Infobase Index, Bielefeld Academic Search Engine,
International Committee of Medical Journal Editors,
Open Access Infrastructure for Research in Europe, WorldCat,
Наукова періодика України**

**Журнал «Клінічна анатомія та оперативна хірургія» –
наукове фахове видання України**

**(Постанова президії ВАК України від 14.10.2009 р., № 1-05/4), перереєстровано наказом
Міністерства освіти і науки України від 29 червня 2021 року № 735 щодо включення
до переліку наукових фахових видань України, категорія «Б»,
галузь науки «Медицина», спеціальність – 222**

Рекомендовано вченою радою
Буковинського державного медичного університету МОЗ України
(протокол № 7 від 24.11.2022 року)

ISSN 1727-0847

Klinična anatomiâ ta operativna hirurgiâ (Print)
Clinical anatomy and operative surgery

ISSN 1993-5897

Klinična anatomiâ ta operativna hirurgiâ (Online)
Kliničeskaâ anatomiâ i operativnaâ hirurgiâ

© Клінічна анатомія та оперативна хірургія, 2022

О. А. Коваль, Т. В. Хмара*, О. М. Слободян

*Кафедри анатомії, клінічної анатомії та оперативної хірургії (зав. – проф. О. М. Слободян); *анатомії людини імені М. Г. Туркевича (зав. – проф. В. В. Кривецький) закладу вищої освіти Буковинського державного медичного університету МОЗ України, м. Чернівці*

ВАРІАНТИ БУДОВИ, ІННЕРВАЦІЇ ТА КРОВОПОСТАЧАННЯ ДОВГОГО І КОРОТКОГО ПРОМЕНЕВИХ М'ЯЗІВ-РОЗГИНАЧІВ ЗАП'ЯСТКА У ПЛОДІВ ЛЮДИНИ

Резюме. У сучасній ортопедичній практиці зустрічаються захворювання, які не викликають виражених функціональних порушень в анатомічних сегментах кінцівок, але супроводжуються стійким больовим синдромом. Серед таких захворювань – бічний епіконділіт, або «лікоть тенісиста». У ділянці бічного надвиростка плечової кістки починаються поверхневі м'язи-розгиначі задньої групи передпліччя, зокрема довгий і короткий променеві м'язи-розгиначі зап'ястка. Поглиблення знань щодо типової і варіантної будови, топографії, кровопостачання та іннервації довгого й короткого променевих м'язів-розгиначів зап'ястка у плодів людини дозволить удосконалити підхід до проведення існуючих фетальних хірургічних прийомів, а також створити підґрунтя для розробки сучасних оперативних доступів.

Метою дослідження було встановлення анатомічної мінливості довгого і короткого променевих м'язів-розгиначів зап'ястка у плодів людини.

Дослідження проведено на препаратах верхніх кінцівок 36 плодів людини 4-10 місяців за допомогою макромікроскопічного препарування, ін'єкції судин і морфометрії.

У роботі з'ясовані топографо-анатомічні особливості довгого і короткого променевих м'язів-розгиначів зап'ястка у плодів людини: варіабельність і білатеральна асиметрія зовнішньої форми та розмірів, мінливість місць початку і прикріплення, варіанти кровопостачання й іннервації, закономірності внутрішньом'язового розподілу артерій і нервів у цих м'язах. Виявлено, що зоною найбільшої концентрації внутрішньом'язових нервів і артерій є верхня й середня третини черевців довгого й короткого променевих м'язів-розгиначів зап'ястка.

Незважаючи на гарне кровопостачання променевих м'язів-розгиначів зап'ястка, порівняно малі розміри їхніх м'язових черевців і поперечний хід внутрішньом'язових нервів обумовлюють обмежені можливості для викроювання з них м'язових клаптів. З метою викроювання клаптів на ніжці з цих м'язів найбільш раціональні розрізи в косонизхідному (косоперечному) напрямку, що збігаються з ходом основних внутрішньом'язових нервів і артерій. Отже, можна використовувати довгий і короткий променеві м'язи-розгиначі лише для пластичного заповнення залишкових кісткових порожнин верхньої третини задньо-бічної поверхні променевої кістки.

Переміщення довгого і короткого променевих м'язів-розгиначів зап'ястка утруднено також тим, що їх сухожилки перетинають довгий відвідний м'яз великого пальця, довгий і короткий м'язи-розгиначі великого пальця та створюють серйозні перешкоди для мобілізації цих сухожилків.

Знання класичної та варіантної анатомії артерій верхньої кінцівки, і зокрема описані топографо-анатомічні особливості правої плечо-променевої артерії у плода 6 місяців, дозволять вибрати правильну тактику лікування й уникнути ятрогенних ушкоджень при маніпуляціях, діагностичних і хірургічних утручаннях.

Ключові слова: довгий і короткий променеві м'язи-розгиначі зап'ястка, променевий нерв, променева артерія, плечо-променева артерія, анатомічна мінливість, плід.

У сучасній ортопедичній практиці трапляються захворювання, які не викликають виражених функціональних порушень в анатомічних сегментах кінцівок, але супроводжуються стійким

больовим синдромом. Серед таких захворювань – бічний епіконділіт, або «лікоть тенісиста», головною причиною розвитку якого є одноманітні згинальні та розгинальні рухи в ліктьовому суглобі з постій-

ним навантаженням (у вигляді ракетки). Бічний епікондиліт характеризується болями з зовнішнього боку ліктя і розтягуванням сухожилків м'язів [1, 2]. Причому больові відчуття посилюються під час підняття й носіння предметів. Відомо, що в ділянці бічного надвиростка плечової кістки починаються поверхневі м'язи-розгиначі задньої групи передпліччя, зокрема довгий і короткий променеві м'язи-розгиначі зап'ястка.

Синдром заднього міжкісткового нерва (компресійний синдром променевого нерва на передпліччі) характеризується тим, що іноді м'язова гілка променевого нерва – задній міжкістковий нерв піддається травматизації і стисненню в ділянці передпліччя безпосередньо дистальніше ліктя. Водночас задній міжкістковий нерв прямує під апоневротичним краєм проксимальної порції короткого променевого м'яза-розгинача зап'ястка, проникає в поздовжню щілину м'яза-відвертача, яка визначається між глибокою і поверхневою частинами м'яза-відвертача й розгалужується в м'язах-розгиначах кисті. Слід зауважити, що травматизація заднього міжкісткового нерва також можлива і тонкими волокнистими краями короткого променевого м'яза-розгинача зап'ястка, і тонкими краями щілини м'яза-відвертача. На думку деяких дослідників [3, 4], травматизація заднього міжкісткового нерва всіма цими утвореннями посилює картину при бічному епікондиліті «лікоть тенісиста» і може спричинити біль у м'язовій масі розгиначів, особливо під час обертання та розгинання передпліччя.

Taylor A. & Wolff A. L. [5] пов'язують розлади поверхневої чутливості вздовж променевого краю передпліччя при епікондиліті з «невритом» променевого нерва внаслідок обертання передпліччя.

У літературних джерелах трапляються поодинокі відомості щодо типової і варіантної анатомії променевого нерва в різні періоди онтогенезу людини [6, 7].

Серед напрямів сучасної перинатальної медицини така галузь, як фетальна хірургія, була б неможлива без всебічних знань про вікову та індивідуальну анатомічну мінливість органів, м'язів і судинно-нервових утворень різних ділянок у плодів людини. При цьому трансплантація м'язів верхньої кінцівки та їхніх сухожилків без знання варіантів будови кожного окремого м'яза передньої і задньої груп плеча та передпліччя, а також топографо-анатомічних взаємовідношень їхніх судин і нервів є проблематичною. Ця публікація є продовженням проведених раніше нами досліджень, присвячених фетальній анатомічній мінливості м'язів, судин і нервів верхньої кінцівки [8-10].

Мета дослідження: виявити анатомічну мінливість довгого і короткого променевого м'язів-розгиначів зап'ястка у плодів людини.

Матеріал і методи. Дослідження проведено на препаратах верхніх кінцівок 36 плодів людини 4-10 місяців 81,0-375,0 мм тим'яно-куприкової довжини (ТКД) за допомогою макромікроскопічного препарування, ін'єкції судин і морфометрії.

Вивчали тільки ті випадки, коли причина смерті не була пов'язана з патологією кісток, м'язів і судинно-нервових утворень верхніх кінцівок. Дослідження препаратів плодів масою 500,0 г і більше проведено в Чернівецькій обласній комунальній медичній установі «Патологоанатомічне бюро» згідно з договором про співпрацю.

Дослідження здійснено з дотриманням вимог біоетики й основних положень Конвенції Ради Європи з прав людини та біомедицини (від 04.04.1997р.), Гельсінської декларації Всесвітньої медичної асоціації про етичні принципи проведення наукових медичних досліджень за участю людини (1964-2013 рр.), наказу МОЗ України № 690 від 23.09.2009 р. та з урахуванням методичних рекомендацій МОЗ України «Порядок вилучення біологічних об'єктів від померлих осіб, тіла яких підлягають судово-медичній експертизі та патологоанатомічному дослідженню, для наукових цілей» (2018 р.). Комісією з питань біомедичної етики Буковинського державного медичного університету порушень морально-правових норм при проведенні медичних наукових досліджень не виявлено.

Результати дослідження та їх обговорення. Довгий і короткий променеві м'язи-розгиначі зап'ястка розміщені в поверхневому шарі задньої групи м'язів передпліччя. У більшості досліджених плодів людини довгий променевий м'яз-розгинач зап'ястка має видовжену плоску форму, причому початковий відділ цього м'язу примикає до бічної поверхні капсули ліктьового суглоба (рис. 1). Попереду довгого променевого м'яза-розгинача зап'ястка розміщений плечо-променевий м'яз, а позаду – короткий променевий м'яз-розгинач зап'ястка. Останній, зазвичай, має веретеноподібну форму. Довгий і короткий променеві м'язи-розгиначі зап'ястка починаються від бічного надвиростка плечової кістки та бічної міжм'язової перегородки плеча і прикріплюються до тильної поверхні основ II та III п'ясткових кісток відповідно. На середині передпліччя короткі м'язові черевця довгого і короткого променевого м'язів-розгиначів зап'ястка переходять у плоскі сухожилки, які в дистальних відділах передпліччя прямують під сухожилками довгого відвідного м'яза великого пальця, довгого і короткого м'язів-розгиначів великого пальця.

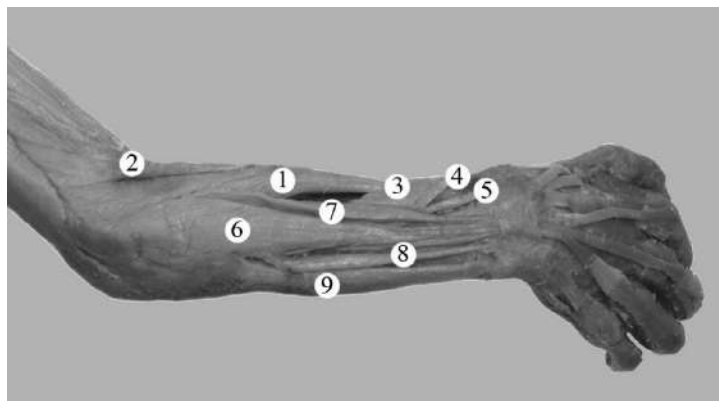


Рис. 1. М'язи правої задньої ділянки передпліччя плода 255,0 мм ТКД. Фото макропрепарату. Зб. 2,3^х: 1 – довгий променеви м'яз-розгинач зап'ястка; 2 – плечо-променеви м'яз; 3 – довгий відвідний м'яз великого пальця; 4 – короткий м'яз розгинач великого пальця; 5 – довгий м'яз-розгинач великого пальця; 6 – м'яз-розгинач пальців; 7 – м'яз-розгинач вказівного пальця; 8 – м'яз-розгинач мізинця; 9 – ліктьови м'яз-розгинач зап'ястка

У процесі проведення дослідження в окремих плодів людини 4-10 місяців встановлено анатомічну мінливість зовнішньої форми, розмірів і топографії довгого й короткого променеви м'язів-розгиначів зап'ястка, а також особливості їхнього кровопостачання та іннервації. Зокрема, у плода людини 235,0 мм ТКД лівий короткий променеви м'яз-розгинач зап'ястка має загальне черевце з лівим довгим променеви м'язом-розгиначем зап'ястка (рис. 2).

При цьому загальне черевце цих м'язів завдовжки 58,0 мм бере початок від бічного надвиростка лівої плечової кістки й на межі середньої і нижньої третин передпліччя загальне черевце променеви м'язів-розгиначів зап'ястка розщеплюється на два сухожилки. Слід зауважити, що один із сухожилків прикріплюється до тильної поверхні основи I п'ясткової кістки і кістки-трапеції, а другий сухожилок – до тильної поверхні II п'ясткової кістки.

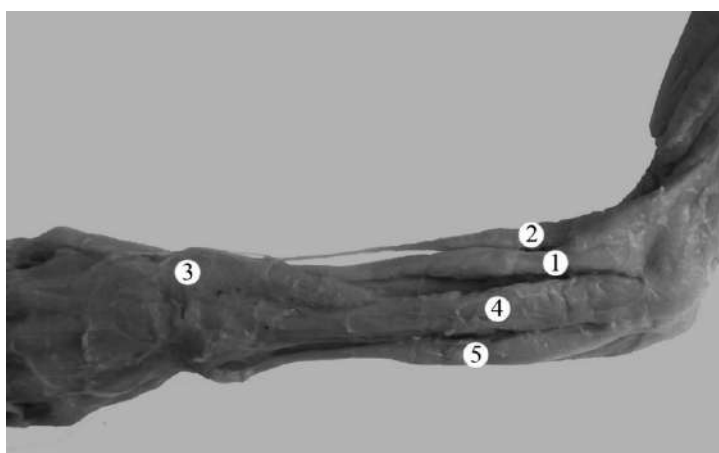


Рис. 2. М'язи лівої задньої ділянки передпліччя плода 235,0 мм ТКД. Фото макропрепарату. Зб. 2,3^х: 1 – загальне черевце довгого і короткого променеви м'язів-розгиначів зап'ястка; 2 – плечо-променеви м'яз; 3 – довгий м'яз-розгинач великого пальця; 4 – м'яз-розгинач пальців; 5 – ліктьови м'яз-розгинач зап'ястка

У плода 210,0 мм ТКД виявлено три головки правого довгого променево м'яза-розгинача зап'ястка і два додаткові сухожилки, які прикріплюються до основи I п'ясткової кістки й кістки-трапеції.

Від стовбура променево нерва в нижній 1/3 плечо-м'язового каналу відгалужується задній шкірний нерв передпліччя, який проникає в тонкий шар підшкірної клітковини плечо-променево м'яза за та іннервує шкіру нижньої 1/3 задньої плечової ділянки, а також шкіру задньої ділянки передпліччя. Варто зауважити, що в більшості досліджених

плодів людини задній шкірний нерв плеча відходить від променево нерва в пахвовій порожнині, прямує косо назад, пронизує фасцію плеча, проходить через довгу головку триголова м'яза плеча і віддає гілки до капсули плечового суглоба та шкіри задньо-бічної поверхні плеча. Проте, у плода 170,0 мм ТКД задній шкірний нерв плеча починався від променево нерва на одному рівні із заднім шкірним нервом передпліччя, на межі середньої і нижньої третин задньої плечової ділянки проходив через бічну головку триголова м'яза плеча та прямував до шкіри задньої ліктьової ділянки (рис. 3).

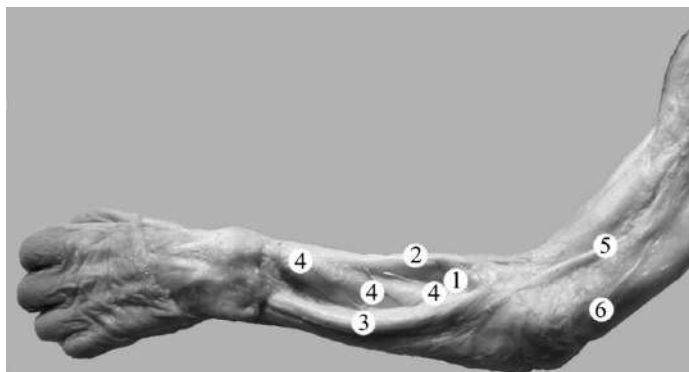


Рис. 3. Структури лівої задніх ділянок плеча і передпліччя плода 170,0 мм ТКД. Фото макропрепарату. Зб. 2,3^х: 1 – довгий променевий м'яз-розгинач зап'ястка; 2 – плечо-променевий м'яз; 3 – м'яз-розгинач пальців; 4 – м'язові гілки променевої артерії; 5 – задній шкірний нерв передпліччя; 6 – задній шкірний нерв плеча

Із метою з'ясування особливостей іннервації довгого і короткого променевих м'язів-розгиначів зап'ястка у плодів людини ми спочатку препарували місце виходу променевого нерва з плечо-м'язового каналу. Для цього нам необхідно було розсунути плечовий і плечо-променевий м'язи та в глибині між ними знайти стовбур променевого нерва. У нашому попередньому дослідженні встановлено, що у плодів людини розгалуження стовбура променевого нерва на поверхневу і глибоку гілки відбувається в ліктьовій ямці (58,3%), у 25% спостережень – дещо нижче рівня бічного надвиростка плечової кістки й у 16,7% випадків – вище нього [8]. Після виходу з плечо-м'язового каналу від стовбура променевого нерва, або від його поверхневої гілки, відходять гілки до плечо-променевого м'яза, довгого променевого м'яза-розгинача зап'ястка і капсули ліктьового суглоба. Глибока гілка променевого нерва пронизує м'яз-відвертач, віддає гілки до останнього і короткого променевого м'яза-розгинача зап'ястка. У більшості досліджених плодів зоною найбільшої концентрації внутрішньом'язових галузей променевих нерва і артерії є верхня й середня третини черевця променевих м'язів-розгиначів зап'ястка. У пізніх плодів замість поздовжньої щілини м'яза-відвертача виявляється канал м'яза-відвертача, через який проходить глибока гілка променевого нерва.

У товщу довгого і короткого променевих м'язів-розгиначів зап'ястка гілки променевого нерва переважно вступають під гострим кутом і мають поперечний хід, і, зазвичай, галузяться за розсипною формою, що, на нашу думку, зумовлено збіганням напрямку галузей променевого нерва з напрямком м'язових пучків цих м'язів. Лише в одиничних спостереженнях у товщі одного і того ж довгого променевого м'яза-розгинача зап'ястка нами виявлено ділянки збігів і розбіжностей ходу внутрішньом'язових нервів і м'язових пучків. Під час з'ясування внутрішньом'язового галуження променевого нерва в довгому і короткому променевих

м'язах-розгиначах зап'ястка у плодів людини різного віку ми звернули увагу на малі розміри їхнього м'язового черевця і порівняно більшу довжину внутрішньом'язових нервів. Можна зробити припущення про зв'язок довжин черевця довгого і короткого променевих м'язів-розгиначів зап'ястка та довжиною внутрішньом'язових нервів: чим коротші м'язові пучки, тим довші внутрішньом'язові нерви. Також для довгого променевого м'яза-розгинача зап'ястка характерним є досить часте формування нервових петель, які охоплюють різні за величиною м'язові пучки. В окремих пізніх плодів у товщі довгого променевого м'яза-розгинача зап'ястка виявлено більш виражені нервові петлі, а також зв'язки у вигляді сполучних гілок між короткими висхідними і довгими низхідними нервовими стовбурцями, що є варіабельними за числом і розташуванням, унаслідок чого картина внутрішньом'язового розподілу галузей променевого нерва набуває характеру крупно- або дрібнопетлистого сплетення.

У процесі дослідження внутрішньом'язового галуження променевої артерії в довгому і короткому променевих м'язах-розгиначах зап'ястка ми спочатку препарували в ліктьовій ямці плечову артерію, що прикрита апоневрозом двоголового м'яза плеча і знаходиться між круглим м'язом-привертачем і плечо-променевим м'язом. Далі препарували променеву артерію, яка за напрямком є продовженням плечової артерії, розміщена поверхнево і прикрита у верхньому відділі лише плечо-променевим м'язом. Спочатку променева артерія прямує між плечо-променевим м'язом і круглим м'язом-привертачем, а нижче – між плечо-променевим м'язом і променевим м'язом-згиначем зап'ястка. До довгого і короткого променевих м'язів-розгиначів зап'ястка від променевої артерії, як правило, прямують від 2 до 5 м'язових гілок, які вступають у верхню і середню третини їхніх черевців під гострим кутом. Внутрішньом'язове розгалуження променевої артерії плеча у променевих м'язах-розгиначах зап'ястка відбувається, зазвичай,

за розсипною формою, і лише в одиничних плодів – за магістральним типом.

Променева артерія розміщується у променевій борозні, де на деякій протяжності супроводжується поверхневою гілкою променевого нерва. У нижній половині передпліччя променева артерія лежить поверхнево, під фасцією, і визначається у присереднього краю плечо-променевого м'яза. У нижньому відділі передпліччя променева артерія прямує в дорсо-каудальному напрямку і переходить на тил кисті [11].

У досліджених плодів кровопостачання довгого і короткого променевих м'язів-розгиначів зап'ястка забезпечується м'язовими гілками променевої артерії, променевою обхідною і променевою поворотною артеріями.

В одному випадку (плід 210,0 мм ТКД) виявлено праву плечо-променеву артерію, яка починалася від правої пахової артерії. Початкова частина правої плечо-променевої артерії проходила спереду, а не позаду серединного нерва. На рівні середини третини правої передньої плечової ділянки плечо-променева артерія займала поверхнєве положення щодо серединного нерва, розміщувалася у бічній двоголовій борозні плеча, прямувала у косо-латеральному напрямку до бічної поверхні передпліччя. У цього плода виявлено середню обхідну ліктьову артерію, яка починалася спільно з нижньою обхідною ліктьовою артерією від короткого загального стовбура, який відходив від плечо-променевої артерії в нижній третині правої передньої плечової ділянки. Причому середня обхідна ліктьова арте-

рія прямувала позаду присереднього надвиростка плечової кістки та утворювала анастомоз із гілкою ліктьової артерії. Гілки нижньої обхідної ліктьової артерії в ділянці передньоприсередньої ліктьової борозни також анастомозували з ліктьовою артерією. Варто зазначити, що верхня обхідна ліктьова артерія починалася від плечо-променевої артерії у верхній третині правої передньої плечової ділянки. На 3,0 мм вище від початку верхньої обхідної ліктьової артерії від стовбура плечо-променевої артерії брала високий початок права ліктьова артерія. Остання в межах верхньої і середньої третин передньої плечової ділянки займала проміжне положення між ліктьовим нервом, який прямував присередньо стосовно ліктьової артерії, і верхньою обхідною ліктьовою артерією, що розміщена латеральніше. На межі середньої і нижньої третин передньої плечової ділянки ліктьова артерія перетинала попереду ліктьовий нерв і разом із ним проходила у присередній двоголовій борозні плеча. Зазначимо, що у правій передній ліктьової ділянці плечо-променева артерія розміщувалася попереду апоневроза двоголового м'яза плеча. У ділянці променевої борозни від стовбура плечо-променевої артерії в латеральному напрямку відходили 7 м'язових гілок, які забезпечували кровопостачання плечо-променевого, довгого і короткого променевих м'язів-розгиначів зап'ястка (рис. 4), а також у медіальному напрямку – 3 м'язові гілки до деяких поверхневих м'язів передньої групи передпліччя: круглого м'яза-привертача, променевого м'яза-згинача зап'ястка і довгого долонного м'яза.

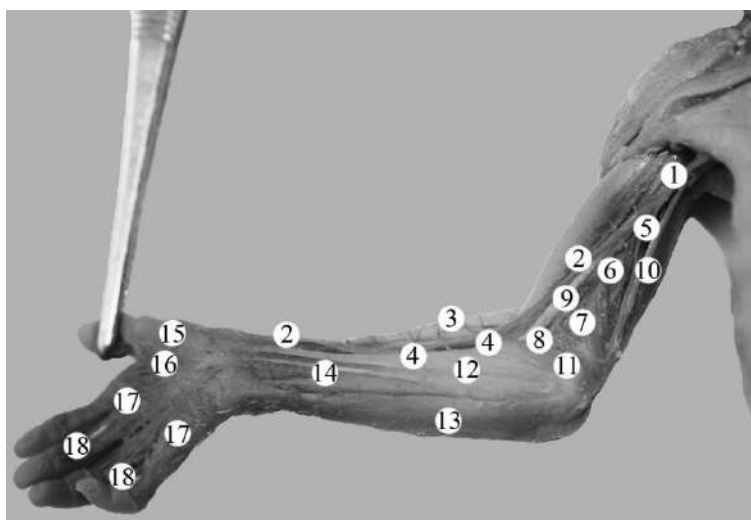


Рис. 4. Структури правої верхньої кінцівки плода 210,0 мм ТКД. Фото макропрепарату. Зб. 2, I*: 1 – пахова артерія; 2 – плечо-променева артерія; 3 – променеві м'язи-розгиначі зап'ястка; 4 – м'язові гілки плечо-променевої артерії; 5 – ліктьова артерія; 6 – верхня обхідна ліктьова артерія; 7 – середня обхідна ліктьова артерія; 8 – нижня обхідна ліктьова артерія; 9 – серединний нерв; 10 – ліктьовий нерв; 11 – круглий м'яз-привертач; 12 – променевий м'яз-згинач зап'ястка; 13 – ліктьовий м'яз-згинач зап'ястка; 14 – сухожилок довгого долонного м'яза; 15 – головна артерія великого пальця; 16 – поверхнева долонна дуга; 17 – загальні долонні пальцеві артерії; 18 – власні долонні пальцеві артерії

Безпосереднім продовженням плечо-променевої артерії в ділянці долоні була головна артерія великого пальця. Остання на рівні основи проксимальної фаланги великого пальця розгалужувалася на три власні долонні пальцеві артерії, які прямували до обох країв долонної поверхні першого пальця і променевого краю долонної поверхні вказівного пальця. У цього плода в утворенні поверхневої долонної дуги брали участь поверхнева долонна гілка плечо-променевої артерії, кінцевий відділ ліктьової артерії та передня міжкісткова артерія. Від поверхневої долонної дуги відходили чотири загальні долонні пальцеві артерії, які прямували до ліктьового краю долонної поверхні II пальця і долонних поверхонь суміжних країв III-V пальців.

Висновки. 1. Встановлені топографо-анатомічні особливості довгого і короткого променевих м'язів-розгиначів зап'ястка у плодів людини: варіабельність і білатеральна асиметрія зовнішньої форми та розмірів, мінливість місць початку і прикріплення, варіанти кровопостачання й іннервації, закономірності внутрішньом'язового розподілу артерій і нервів у цих м'язах. 2. Зоною найбільшої концентрації внутрішньом'язових нервів і артерій є верхня й середня третини черевців довгого та короткого променевих м'язів-розгиначів зап'ястка. 3. Незважаючи на гарне кровопостачання променевих м'язів-розгиначів зап'ястка, порівняно малі розміри їхніх м'язових черевців та поперечний хід внутрішньом'язових нервів обумовлюють обме-

жені можливості для викроювання з них м'язових клаптів. З метою викроювання клаптів на ніжці з цих м'язів найбільш раціональні розрізи в косонизхідному (косопоперечному) напрямку, що збігаються з ходом основних внутрішньом'язових нервів і артерій. 4. Можна використовувати довгий і короткий променеві м'язи-розгиначі лише для пластичного заповнення залишкових кісткових порожнин верхньої третини задньо-бічної поверхні променевої кістки. 5. Переміщення довгого і короткого променевих м'язів-розгиначів зап'ястка утруднено також тим, що їх сухожилки перетинають три м'язи великого пальця (довгий відвідний м'яз великого пальця, довгий і короткий м'язи-розгиначі великого пальця) і створюють серйозні перешкоди для мобілізації цих сухожилків. 6. Знання класичної та варіантної анатомії артерій верхньої кінцівки, і зокрема описані топографо-анатомічні особливості правої плечо-променевої артерії у плода 6 місяців, дозволять вибрати правильну тактику лікування й уникнути ятрогенних ушкоджень при маніпуляціях, діагностичних і хірургічних утручаннях.

Перспективи подальших досліджень.

Встановлені особливості внутрішньом'язового розподілу нервів і артерій у довгому й короткому променевих м'язах-розгиначах зап'ястка у плодів людини засвідчують потребу подальшого з'ясування анатомічної мінливості структур задньої ділянки передпліччя у плодовому періоді онтогенезу.

Список використаної літератури

1. Johns N, Shridhar V. Lateral epicondylitis: Current concepts. *Aust J Gen Pract.* 2020;49(11):707-9. doi: 10.31128/ajgp-07-20-5519.
2. Meunier M. Lateral Epicondylitis/Extensor Tendon Injury. *Clin Sports Med.* 2020;39(3):657-60. doi: 10.1016/j.csm.2020.03.001.
3. Ma KL, Wang HQ. Management of Lateral Epicondylitis: A Narrative Literature Review. *Pain Res Manag [Internet].* 2020[cited 2022 Dec 12];2020:6965381. Available from: <https://www.ncbi.nlm.nih.gov/pmc/articles/PMC7222600/pdf/PRM20206965381.pdf> doi: 10.1155/2020/6965381.
4. Vaquero-Picado A, Barco R, Antuña SA. Lateral epicondylitis of the elbow. *EFORT Open Rev.* 2017;1(11):391-7. doi: 10.1302/2058-5241.1.000049.
5. Taylor A, Wolff AL. The forgotten radial nerve: A conceptual framework for treatment of lateral elbow pain. *J Hand Ther.* 2021;34(2):323-9. doi: 10.1016/j.jht.2021.05.009.
6. Kirik A, Mut SE, Daneyemez MK, Seçer Hİ. Anatomical variations of brachial plexus in fetal cadavers. *Turk Neurosurg.* 2018;28(5):783-91. doi: 10.5137/1019-5149.jtn.21339-17.2.
7. Da Cunha MR, Dias AAM, de Brito JM, da Silva Cruz C, Silva SK. Anatomical study of the brachial plexus in human fetuses and its relation with neonatal upper limb paralysis. *Einstein (Sao Paulo) [Internet].* 2020[cited 2022 Dec 15];18: eAO5051. Available from: https://www.ncbi.nlm.nih.gov/pmc/articles/PMC6980293/pdf/2317-6385-eins-18_eAO5051.pdf doi: 10.31744/einstein_journal/2020ao5051.
8. Коваль ОА, Хмара ТВ. Варіантна анатомія променевого нерва у плодів людини. *Morphologia.* 2022;16(3):51-5.

9. Khmara TV, Koval OA, Ilika VV, Kryvchanska MI. Fetal anatomical variability of muscles and neurovascular bundles of the anterior brachial region. *Archives of the Balkan Medical Union*. 2022;57(3):250-9. doi: 10.31688/ABMU.2022.57.3.05.

10. Коваль ОА. Анатомічне обґрунтування розрізів задньої плечової ділянки. *Клінічна анатомія та оперативна хірургія*. 2022;21(3):11-7.

11. Narsinh KH, Mirza MH, Duvvuri M, Caton MT Jr, Baker A, Winkler EA, et al. Radial artery access anatomy: considerations for neuroendovascular procedures. *J Neurointerv Surg*. 2021;13(12):1139-44. doi: 10.1136/neurintsurg-2021-017871.

References

1. Johns N, Shridhar V. Lateral epicondylitis: Current concepts. *Aust J*. 2020;49(11):707-9. doi: 10.31128/ajgp-07-20-5519.

2. Meunier M. Lateral Epicondylitis/Extensor Tendon Injury. *Clin Sports Med*. 2020;39(3):657-60. doi: 10.1016/j.csm.2020.03.001.

3. Ma KL, Wang HQ. Management of Lateral Epicondylitis: A Narrative Literature Review. *Pain Res Manag [Internet]*. 2020[cited 2022 Dec 12];2020:6965381. Available from: <https://www.ncbi.nlm.nih.gov/pmc/articles/PMC7222600/pdf/PRM2020-6965381.pdf> doi: 10.1155/2020/6965381.

4. Vaquero-Picado A, Barco R, Antuña SA. Lateral epicondylitis of the elbow. *EFORT Open Rev*. 2017;1(11):391-7. doi: 10.1302/2058-5241.1.000049.

5. Taylor A, Wolff AL. The forgotten radial nerve: A conceptual framework for treatment of lateral elbow pain. *J Hand Ther*. 2021;34(2):323-9. doi: 10.1016/j.jht.2021.05.009.

6. Kirik A, Mut SE, Daneyemez MK, Seçer Hİ. Anatomical variations of brachial plexus in fetal cadavers. *Turk Neurosurg*. 2018;28(5):783-91. doi: 10.5137/1019-5149.jtm.21339-17.2.

7. Da Cunha MR, Dias AAM, de Brito JM, da Silva Cruz C, Silva SK. Anatomical study of the brachial plexus in human fetuses and its relation with neonatal upper limb paralysis. *Einstein (Sao Paulo) [Internet]*. 2020[cited 2022 Dec 15];18: eAO5051. Available from: <https://www.ncbi.nlm.nih.gov/pmc/articles/PMC6980293/pdf/2317-6385-eins-18-eAO5051.pdf> doi: 10.31744/einstein_journal/2020ao5051.

8. Koval OA, Khmara TV. Variantna anatomii promenevoho nerva u plodiv liudyny. *Morphologia*. 2022;16(3):51-5. [in Ukrainian].

9. Khmara TV, Koval OA, Ilika VV, Kryvchanska MI. Fetal anatomical variability of muscles and neurovascular bundles of the anterior brachial region. *Archives of the Balkan Medical Union*. 2022;57(3):250-9. doi: 10.31688/ABMU.2022.57.3.05.

10. Коваль ОА. Анатомічне обґрунтування розрізів задньої плечової ділянки. *Clinical Anatomy and Operative Surgery*. 2022;21(3):11-7. [in Ukrainian].

11. Narsinh KH, Mirza MH, Duvvuri M, Caton MT Jr, Baker A, Winkler EA, et al. Radial artery access anatomy: considerations for neuroendovascular procedures. *J Neurointerv Surg*. 2021;13(12):1139-44. doi: 10.1136/neurintsurg-2021-017871.

VARIANTS OF THE STRUCTURE, INNERVATION, AND BLOOD SUPPLY OF THE EXTENSOR CARPI RADIALIS LONGUS AND BREVIS IN THE HUMAN FETUS

Abstract. In modern orthopedic practice, some diseases do not cause pronounced functional disorders in the anatomical segments of the limbs but are accompanied by persistent pain syndrome. Among such diseases is lateral epicondylitis, or «tennis elbow». The superficial extensor muscles of the posterior group of the forearm begin in the region of the lateral epicondyle of the humerus, in particular the extensor carpi radialis longus and brevis. The deepening of knowledge about the typical and variant structure, topography, blood supply, and innervation of the extensor carpi radialis longus and brevis in human fetuses will allow for improving the approach to carrying out existing fetal surgical techniques, as well as to creating foundation for the development of modern surgical approaches.

The study aimed to determine the anatomical variability of the extensor carpi radialis longus and brevis in human fetuses.

The study was conducted on preparations of the upper limbs of 36 human fetuses aged 4-10 months using macromicroscopic preparation, vascular injection, and morphometry.

The topographical and anatomical features of the extensor carpi radialis longus and brevis in human fetuses are elucidated: variability and bilateral asymmetry of the external shape and size, variability of the places of origin and attachment, variants of blood supply and innervation, patterns of intramuscular distribution arteries and nerves in these muscles. It was found that the zone of the greatest concentration of intramuscular nerves and arteries is the upper and middle third of the bellies of the extensor carpi radialis longus and brevis.

Despite the good blood supply of the extensor carpi radial muscles, the relatively small size of their muscle bellies and the transverse course of the intramuscular nerves result in limited opportunities for cutting out muscle flaps from them. To cut the flaps on the leg from these muscles, the most rational cuts are in the ascending (transverse) direction, coinciding with the course of the main intramuscular nerves and arteries. Thus, it is possible to use the extensor carpi radialis longus and brevis only for plastic filling of the remaining bone cavities of the upper third of the posterior-lateral surface of the radius.

The movement of the extensor carpi radialis longus and brevis is also complicated by the fact that their tendons cross the abductor pollicis longus muscle, extensor carpi radialis longus and brevis, and create serious obstacles for the mobilization of these tendons.

Knowledge of the classic and variant anatomy of the arteries of the upper limb, and in particular the described topographic and anatomical features of the right brachial radial artery in a 6-month-old fetus, will allow choosing the correct treatment tactics and avoiding iatrogenic injuries during manipulations, diagnostic and surgical interventions.

Key words: extensor carpi radialis longus and brevis, radial nerve, radial artery, brachial-radial artery, anatomical variability, fetus.

Відомості про авторів:

Коваль Олександр Анатолійович – кандидат медичних наук, докторант кафедри анатомії, клінічної анатомії та оперативної хірургії закладу вищої освіти Буковинського державного медичного університету, м. Чернівці;

Хмара Тетяна Володимирівна – доктор медичних наук, професор кафедри анатомії людини ім. М.Г. Туркевича закладу вищої освіти Буковинського державного медичного університету, м. Чернівці;

Слободян Олександр Миколайович – доктор медичних наук, професор, завідувач кафедри анатомії, клінічної анатомії та оперативної хірургії закладу вищої освіти Буковинського державного медичного університету, м. Чернівці.

Information about the authors:

Koval Oleksandr A. – Candidate of Medical Sciences, doctoral student of the department of Anatomy, Clinical Anatomy and Operative Surgery of the Bukovinian State Medical University, Chernivtsi;

Khmara Tatiana V. – Doctor of Medical Sciences, Professor of the Department of Human Anatomy named after MG Turkevich of the Bukovinian State Medical University, Chernivtsi;

Slobodian Oleksandr M. – Doctor of Medical Sciences, Professor, Chief of the Department of Anatomy, Clinical Anatomy and Operative Surgery of the Bukovinian State Medical University, Chernivtsi.

Надійшла 21.09.2022 р.

Рецензент – проф. І. Ю. Олійник (Чернівці)