

КЛІНІЧНА АНАТОМІЯ ТА ОПЕРАТИВНА ХІРУРГІЯ

Том 21, № 3 (79)
2022

Науково-практичний медичний журнал
Видається 4 рази на рік
Заснований в квітні 2002 року

Головний редактор
Слободян О.М.

Почесний головний редактор
Ахтемійчук Ю.Т.

**Перший заступник
головного редактора**
Іващук О.І.

**Заступник головного
редактора**
Ковальчук О.І.

Відповідальні секретарі
Товкач Ю.В.
Бойчук О.М.

Секретар
Лаврів Л.П.

Редакційна колегія

Андрієць О.А.

Бербець А.М.

Білоокий В.В.

Боднар О.Б.

Булик Р.Є.

Давиденко І.С.

Максим'юк В.В.

Олійник І.Ю.

Польовий В.П.

Проняєв Д.В.

Сидорчук Р.І.

Хмара Т.В.

Цигикало О.В.

Юзько О.М.

Засновник і видавець: Буковинський державний медичний університет МОЗ України
Адреса редакції: 58002, пл. Театральна, 2, Чернівці, Україна

URL: <http://kaos.bsmu.edu.ua/>;
E-mail: cas@bsmu.edu.ua

РЕДАКЦІЙНА РАДА

Білаш С. М. (Полтава), Вовк О. Ю. (Харків),
Гнатюк М. С. (Тернопіль), Головацький А. С.
(Ужгород), Гумінський Ю. Й. (Вінниця), Гунас І. В.
(Вінниця), Дуденко В. Г. (Харків), Катеренюк І. М.
(Кишинів, Молдова), Кошарний В. В. (Дніпро),
Кривко Ю. Я. (Львів), Лук'янцева Г. В. (Київ),
Масна З. З. (Львів), Матешук-Вацеба Л. Р. (Львів),
Небесна З. М. (Тернопіль), Пастухова В. А. (Київ),
Півторак В. І. (Вінниця), Пикалюк В. С. (Луцьк),
Попадинець О. Г. (Івано-Франківськ), Попов О. Г.
(Одеса), Попович Ю. І. (Івано-Франківськ), Россі П.
(Рим, Італія), Савва А. (Яси, Румунія), Сікора В. З.
(Суми), Суман С. П. (Кишинів, Молдова),
Топор Б. М. (Кишинів, Молдова), Федонюк Л. Я.
(Тернопіль), Філіпоу Ф. (Бухарест, Румунія),
Черно В. С. (Миколаїв), Шепітько В. І. (Полтава),
Шкодівський М. І. (Сімферополь)

EDITORIAL COUNCIL

Anca Sava (Yassy, Romania), Florin Filipoiu
(Bucureshti, Romania), Pellegrino Rossi (Roma,
Italy), Suman Serghei (Kishinev, Moldova),
Bilash S.M (Poltava), Vovk O. Yu. (Kharkiv),
Gnatyuk MS (Ternopil), Golovatsky A. C. (Uzhgorod),
Guminsky Yu. Y.(Vinnitsa), Gunas I. V. (Vinnytsya),
Dudenko V. G.(Kharkiv), Kateryenyuk I. M. (Kishinev,
Moldova), Kosharnyi V. V. (Dnipro), Krivko Yu. Ya.
(Lviv), Lukiantseva H. V. (Kiev), Masna Z. Z. (Lviv),
Mateshuk-Vatseba L.R. (Lviv), Nebesna Z. M.
(Ternopil), Pastukhova V. A. (Kiev), Pivtorak V. I.
(Vinnytsia), Pikalyuk V. S. (Lutsk), Popadynets O. H.
(Ivano-Frankivsk), Popov O. G. (Odessa), Popovich
Yu. I. (Ivano-Frankivsk), Sikora V. Z. (Sumy),
Topor B. M. (Chisinau, Moldova), Fedonyuk L. Ya.
(Ternopil), Chernov V. C. (Nikolaev), Shepitko V. I.
(Poltava), Shkodivskyj M. I. (Simferopol)

**Свідоцтво про державну реєстрацію –
серія КВ № 6031 від 05.04.2002 р.**

Журнал включений до баз даних:

**Ulrich`s Periodicals Directory, Google Scholar, Index Copernicus International,
Scientific Indexing Services, Infobase Index, Bielefeld Academic Search Engine,
International Committee of Medical Journal Editors,
Open Access Infrastructure for Research in Europe, WorldCat,
Наукова періодика України**

**Журнал «Клінічна анатомія та оперативна хірургія» –
наукове фахове видання України**

**(Постанова президії ВАК України від 14.10.2009 р., № 1-05/4), перереєстровано наказом
Міністерства освіти і науки України від 29 червня 2021 року № 735 щодо включення
до переліку наукових фахових видань України, категорія «Б»,
галузь науки «Медицина», спеціальність – 222**

Рекомендовано вченою радою
Буковинського державного медичного університету МОЗ України
(протокол № 01 від 30.08.2022 року)

ISSN 1727-0847

Klinična anatomiâ ta operativna hirurgiâ (Print)
Clinical anatomy and operative surgery

ISSN 1993-5897

Klinična anatomiâ ta operativna hirurgiâ (Online)
Kliničeskaâ anatomiâ i operativnaâ hirurgiâ

© Клінічна анатомія та оперативна хірургія, 2022

УДК 611.972.018
DOI: 10.24061/1727-0847.21.3.2022.31

О. А. Коваль

Кафедра анатомії, клінічної анатомії та оперативної хірургії (зав. – проф. О. М. Слободян) закладу вищої освіти Буковинського державного медичного університету МОЗ України, м. Чернівці

АНАТОМІЧНЕ ОБГРУНТУВАННЯ РОЗРІЗІВ ЗАДНЬОЇ ПЛЕЧОВОЇ ДІЛЯНКИ

Резюме. У сучасних умовах зросла необхідністю перегляду тактики лікування бойової травми плеча. Поранення плеча часто потребують відкритого хірургічного втручання. Відомо, що вибір оперативного доступу відіграє важливу роль для успішного виконання лікувальних та реконструктивних маніпуляцій. Поглиблення знань стосовно топографо-анатомічних особливостей задньої плечової ділянки дозволить удосконалити підхід до проведення існуючих хірургічних прийомів, а також створити підґрунтя для розробки сучасних оперативних доступів.

Метою дослідження було обґрунтувати виконання розрізів задньої плечової ділянки з урахуванням особливостей внутрішньом'язового розподілу нервів і артерій у плодів людини.

Дослідження проведено на препаратах верхніх кінцівок 37 плодів людини 4-10 місяців за допомогою макромікроскопічного препарування та морфометрії.

Для вибору оптимального хірургічного доступу необхідно враховувати індивідуальні анатомічні особливості судин та нервів задньої ділянки плеча, передусім спосіб їхнього галуження у товщі триголового м'яза плеча. У досліджених плодів виявлено магістральну форму внутрішньом'язового галуження променевого нерва у товщі бічної і довгої головок триголового м'яза плеча та змішану форму – у товщі присередньої головки цього м'яза. Встановлено високе розташування місць входження основних нервів і судин у триголовий м'яз плеча, їхній поздовжній хід у товщі м'яза та найбільшу концентрацію розгалужень у проксимальній та середній частинах триголового м'яза плеча. Внутрішньом'язовий розподіл нервів і артерій триголового м'яза плеча, його потужне черевце, що прилягає на всьому протязі безпосередньо до плечової кістки, дозволяють використовувати його для пластичних цілей.

З урахуванням встановлених особливостей фетальної топографії артерій і нервів м'язів задньої плечової ділянки найменш травматичними вважаємо розрізи, паралельні до поздовжньої осі триголового м'яза плеча.

Ключові слова: задня плечова ділянка, глибока артерія плеча, променевий нерв, хірургічний доступ, плід.

Результати успішного відновлення функцій м'язів верхньої кінцівки, і зокрема м'язів плеча, після поранень та інших уражень судинно-нервових стовбурів залежать значною мірою від топографо-анатомічних особливостей поза- та внутрішньом'язової іннервації та кровопостачання кожного з м'язів передньої і задньої груп плеча.

Поранення верхніх кінцівок вогнепальною зброєю залишалися стабільними протягом останнього десятиліття і становили від 4 до 5 поранень на 100 000 осіб [1], однак використання сучасних видів зброї змінило структуру бойової хірургічної травми. У зв'язку з чим зросла необхідність поглиблення знань про особливості перебігу вогнепальних поранень. У структурі бойової травми кінці-

вок поранення плеча становлять 16,9%. Осколкові поранення плеча виявляються у 89,2% потерпілих, кульові – у 9,7%, мінно-вибухові – в 1,1% [2]. Вогнепальні поранення ділянки плеча є особливо складними через ушкодження судинно-нервових утворень [3, 4]. Знання механізму поранення вогнепальною зброєю та варіантів лікування є важливими як для хірургів, так і травматологів [5, 6].

Військові травми плеча вимагають індивідуальних рішень. Незважаючи на комплексне лікування вогнепального поранення верхньої кінцівки, ушкодження нервів спостерігається у 46,8% випадків, гнійні ускладнення виникають у 37,1% поранених, з яких у 8% з подальшим переходом в остеомієліт. Поранення плечової артерії відзначають в 12,8% потерпілих. Повідомляється про

позитивну кореляцію між наявністю перелому та ушкодженням нерва ($p=0,013$). До того ж рівень інфікування був достовірно вищим у пацієнтів з переломами ($p=0,033$) [7].

Тактика лікування травм та дегенеративних захворювань плеча часто потребують відкритого хірургічного втручання. Відкрита операція на плечі є складною, оскільки в більшості доступів експозиція обмежена близькістю судинно-нервового пучка. Розуміння важливості збереження функції плеча спонукає до пошуку інноваційних і менш інвазивних хірургічних доступів [8].

При пошкодженнях нервових і артеріальних стовбурів вогнепального або іншого походження важливе місце займають міопластичні операції. На нашу думку, вимогами для виконання раціональних розрізів при викроюванні м'язових клаптів повинні бути: життєздатність необхідних розмірів м'язових клаптів, що визначає їх приживлення, і досить ефективна терапевтична дія, що, в свою чергу, потребує збереження їхньої іннервації та кровопостачання; а також подальше збереження функції м'язів, що використовуються. У доступній нам літературі судинно-нервові взаємовідношення м'язів задньої групи плеча у плодів людини висвітлені фрагментарно [9].

Наявні в літературі поодинокі спроби анатомічно обґрунтувати розрізи та переміщення окремих м'язів різних відділів скелетної мускулатури базуються лише на порівняно більш вивчених особливостях розподілу судин у триголовому м'язі плеча людей зрілого віку [10-12].

Мета дослідження: обґрунтувати виконання розрізів задньої плечової ділянки з урахуванням особливостей внутрішньом'язового розподілу нервів і артерій у плодів людини.

Матеріал і методи. Дослідження проведено на препаратах верхніх кінцівок 37 плодів людини 81,0-370,0 мм тім'яно-куприкової довжини (ТКД) без зовнішніх ознак анатомічних відхилень чи аномалій розвитку скелету і м'язів верхніх кінцівок за допомогою макромікроскопічного препарування та морфометрії. Дослідження виконано з дотриманням «Правил естетичних принципів проведення наукових медичних досліджень за участю людини», затверджених Гельсінською декларацією (1964-2013 рр.), ICH GCP (1996 р.), Директиви ЄЕС № 609 від 24.11.1986 р., наказів МОЗ України № 690 від 23.09.2009 р., № 944 від 14.12.2009 р., № 616 від 03.08.2012 р.

Результати дослідження та їх обговорення. У більшості досліджених плодів положення променевого нерва на задній поверхні плеча визначається у борозні між довгою і бічною головками триголового м'яза плеча, а також нижнім краєм дельтоподібного м'яза, які є як зовнішніми, так і внутрішніми орієнтирами. Променевий нерв спочатку розміщується позаду плечової артерії, потім йде каудодорсально, прямує вздовж довгої головки триголового м'яза плеча в напрямку до верхнього отвору плечо-м'язового каналу (каналу променевого нерва). До входження в останній від стовбура променевого нерва до присередньої головки триголового м'яза плеча відходять 1-2 гілки. Далі променевий нерв входить у плечо-м'язовий канал, де його супроводжують глибокі артерія і вена плеча. У верхній частині плечо-м'язового каналу від променевого нерва відходять, як правило, по 1-3 гілці до довгої і бічної головок триголового м'яза плеча (рис. 1). При цьому гілки променевого нерва прямують, як правило, під гострими кутами до м'язових пучків довгої, присередньої і бічної головок триголового м'яза плеча.

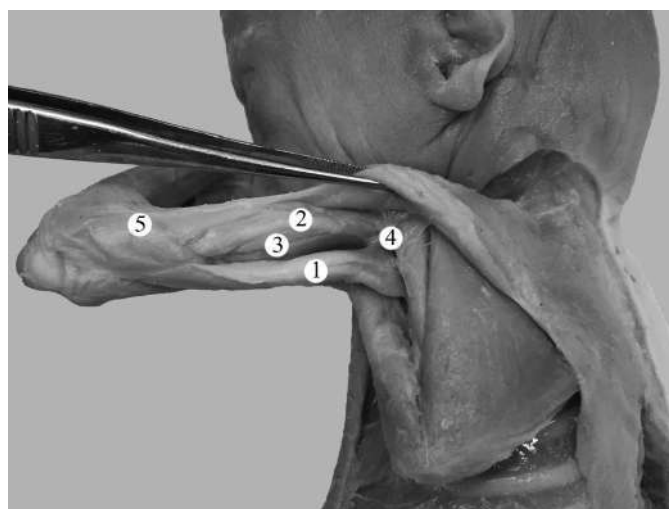


Рис. 1. Структури лівої задньої плечової ділянки плода 165,0 мм ТКД. Фото макропрепарату. Зб. 1,8^x: 1 – довга головка триголового м'яза плеча; 2 – бічна головка триголового м'яза плеча; 3 – присередня головка триголового м'яза плеча; 4 – променевий нерв; 5 – ліктьовий м'яз

У досліджених плодів виявлено магістральну форму внутрішньом'язового галуження променевого нерва у товщі бічної і довгої головок триголового м'яза плеча та змішану форму – у товщі присередньої головки цього м'яза. При цьому, гілки променевого нерва вступають у проксимальний відділ триголового м'яза плеча з боку її внутрішньої поверхні, що прилягає до плечової кістки.

У 5 випадках до нижніх відділів бічної головки триголового м'яза плеча прямувала гілка від променевого нерва, після виходу останнього з плечо-м'язового каналу. У 2 спостереженнях в ін-

нервації триголового м'яза плеча брала участь гілка ліктьового нерва.

Встановлено, що загалом в іннервації триголового м'яза плеча у плодів людини беруть участь від 3 до 5 гілок променевого нерва. Встановлено, що галуження променевого нерва у товщі триголового м'яза плеча сконцентровані як у середній, так і проксимальній третинах черевця м'яза, що пов'язано з високим рівнем їхнього входження (рис. 2). При цьому в ділянці концентрації нервові стовбурці розподілені відносно рівномірно та пронизують триголовий м'яз плеча на всьому протязі його поперечного перерізу.

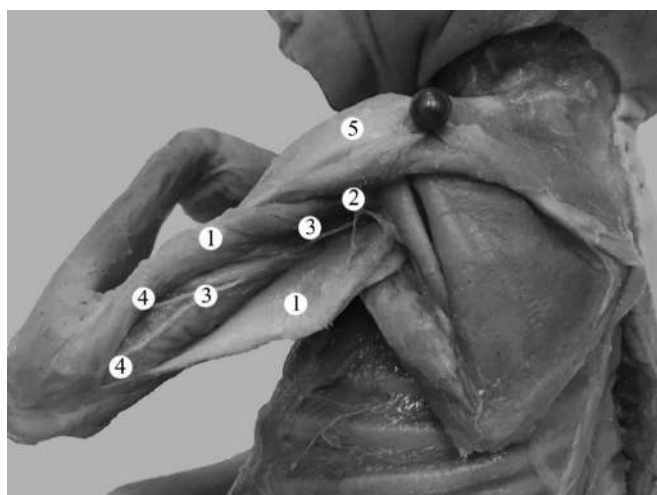


Рис. 2. Структури лівої задньої плечової ділянки плода 165,0 мм ТҚД. Фото макропрепарату. 3б. 2, І^х: 1 – триголовий м'яз плеча; 2 – задня огиная артерія плеча; 3 – променевий нерв; 4 – гілки променевого нерва; 5 – дельтоподібний м'яз

При з'ясуванні внутрішньом'язового галуження променевого нерва у товщі бічної і довгої головок триголового м'яза плеча нами виявлено сполучні гілки. Проте, у плодів людини не встановлено зв'язків між нервовими галуженнями присередньої головки та довгої і бічної головок триголового м'яза плеча.

Для попередження перерізання судинно-нервових структур та втрати їх зв'язку зі стовбурцями, що підходять до триголового м'яза плеча, необхідно враховувати особливості ходу його основних внутрішньом'язових судин і передусім нервів. Лише артеріальне кровопостачання може бути частково компенсоване за рахунок додаткових судин дрібного діаметру, що вступають у дистальні відділи черевця триголового м'яза плеча. Таким чином, повноцінними та життєздатними можуть бути клапті переважно з проксимальною ніжкою.

У плечо-м'язовому каналі від променевого нерва, як правило, відходить одна гілка до проксимальної частини ліктьового м'яза, у товщі якого вона прямує у низхідному напрямі та розгалужується за розсипною формою.

При вивченні основних і додаткових джерел артеріального кровопостачання м'язів задньої групи плеча у плодів людини встановлені такі особливості. Так, у кровопостачанні триголового м'яза плеча беруть участь задня огиная артерія плеча (рис. 3), глибока артерія плеча, а також верхня і нижня ліктьові обхідні артерії (рис. 4). При цьому гілки вищезазначених артерій входять у триголовий м'яз плеча разом із нервами. Розподіл внутрішньом'язових артерій у проксимальній частині триголового м'яза плеча відбувається за розсипною формою, а в середній і дистальній частинах м'яза – за магістральною формою. Джерелами кровопостачання ліктьового м'яза є поворотна міжкісткова артерія та глибока артерія плеча. При чому глибока артерія плеча віддає м'язові артерії до м'язів задньої групи плеча переважно у плечо-м'язовому каналі. Далі глибока артерія плеча розгалужується на середню обхідну і променеву обхідну артерії, які йдуть до ліктьової ділянки.

У трьох плодів додатковим джерелом кровопостачання триголового м'яза плеча була середня обхідна артерія. Остання прямує через товщу біч-

ної головки триголового м'яза плеча до задньої ліктьової ділянки, де анастомозує з гілками поворотної міжкісткової артерії від задньої міжкісткової артерії – гілки загальної міжкісткової артерії від

ліктьової артерії. Променева обхідна артерія, що є продовженням глибокої артерії плеча, у передній ліктьовій ділянці анастомозує з променевою поворотною артерією – гілкою променевої артерії.

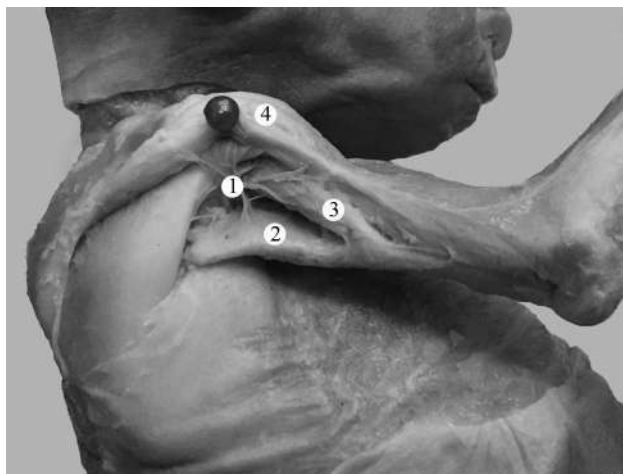

Рис. 3. Структури правої задньої плечової ділянки плода 190,0 мм ТКД. Фото макропрепарату. Зб. 1,8^x: 1 – задня огиальна артерія плеча; 2 – довга головка триголового м'яза плеча; 3 – бічна головка триголового м'яза плеча; 4 – дельтоподібний м'яз

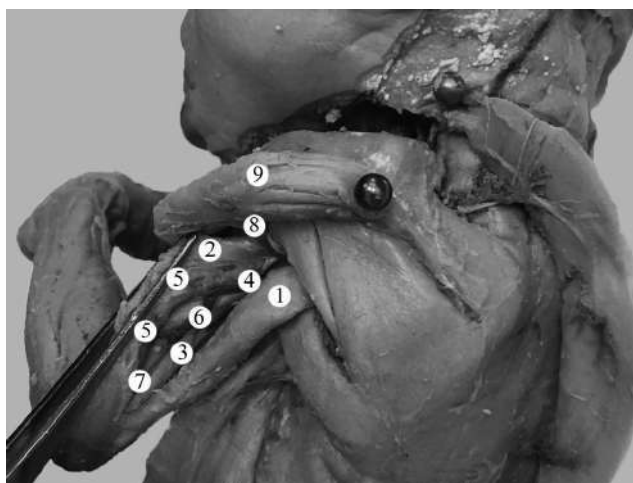


Рис. 4. Структури лівої задньої плечової ділянки плода 185,0 мм ТКД. Фото макропрепарату. Зб. 2,1^x: 1 – довга головка триголового м'яза плеча; 2 – бічна головка триголового м'яза плеча; 3 – присередня головка триголового м'яза плеча; 4 – глибока артерія плеча; 5 – м'язові гілки глибокої артерії плеча; 6 – верхня ліктьова обхідна артерія; 7 – нижня ліктьова обхідна артерія; 8 – задня огиальна артерія плеча; 9 – дельтоподібний м'яз

Дещо нижче глибокої артерії плеча від плечової артерії відходить верхня ліктьова обхідна артерія, яка йде у каудо-медіальному напрямі вздовж ліктьового нерва та віддає переважно одну гілку до присередньої головки триголового м'яза плеча. В двох спостереженнях від верхньої ліктьової обхідної артерії у висхідному напрямі прямувала гілка до довгої головки триголового м'яза плеча. У плодів людини виявлено анастомози верхньої ліктьової обхідної артерії із задньою гілкою ліктьової поворотної артерії.

Нижня ліктьова обхідна артерія починається від плечової артерії дещо вище ліктьового суглоба, прямує у каудо-медіальному напрямі до присе-

реднього надвиростка плечової кістки та на своїй протяжності віддає гілку до присередньої головки триголового м'яза плеча. Нижня ліктьова обхідна артерія анастомозує з передньою гілкою ліктьової поворотної артерії.

Відносна самостійність кровопостачання та іннервації окремих головок триголового м'яза плеча в поєднанні з високим входженням судин і нервів дають можливість переміщати клапті, що викроюються, на більш-менш значну відстань без особливих побоювань за їх життєздатність.

Отже, встановлені особливості внутрішньом'язового розподілу нервів і артерій триголового м'яза плеча, його потужне черевце, що при-

лягає на всьому протязі безпосередньо до плечової кістки, дозволяють використовувати його для пластичних цілей.

Висновки. У плодів людини встановлено різні форми галуження променевого нерва у товщі головок триголового м'яза плеча: магістральну – у бічній та довгій головках і змішану – у присередній головці. Виявлено топографічну відокремленість іннервації присередньої головки триголового м'яза плеча від інших частин м'яза.

У товщі бічної і довгої головок триголового м'яза плеча між внутрішньом'язовими нервовими стовбурами першого, другого та третього порядків виявлено зв'язки у вигляді сполучних гілок.

Розподіл внутрішньом'язових артерій у проксимальній частині триголового м'яза плеча відбувається за розсипною формою, а в середній і дистальній частинах м'яза – за магістральною формою.

З урахуванням встановлених особливостей фетальної топографії артерій і нервів м'язів задньої плечової ділянки, і зокрема триголового м'яза плеча, найменш травматичними вважаємо розрізи, паралельні до поздовжньої осі м'яза.

Високе розташування місць входження основних нервів і судин у триголовий м'яз плеча, їхній поздовжній хід у товщі м'яза та найбільша концентрація розгалужень у проксимальній та середній частинах триголового м'яза плеча дозволяють викроювати м'язові клапті з врахуванням встановлених особливостей.

Перспективи подальших досліджень. Встановлені особливості внутрішньом'язового розподілу нервів і артерій у триголовому м'язі плеча та ліктьовому м'язі у плодів людини засвідчують потребу подальшого з'ясування анатомічної мінливості структур задньої плечової ділянки у плодовому періоді онтогенезу людини.

Список використаної літератури

1. Toston RJ, Graf AR, Dawes AM, Farley KX, Hurt JT, Karzon A, et al. Upper extremity firearm injuries: epidemiology and factors predicting hospital admission. *Eur J Orthop Surg Traumatol [Internet]*. 2022[cited 2022 Aug 18]. Available from: <https://link.springer.com/article/10.1007/s00590-022-03258-3> doi: 10.1007/s00590-022-03258-3.
2. Король СО, Матвійчук БВ. Сучасні аспекти надання хірургічної допомоги пораненим з приводу вогнепального перелому плечової кістки. *Клінічна хірургія*. 2017;3:36-8.
3. Kokkalis ZT, Pantzaris N, Iliopoulos ID, Megaloikononimos PD, Mavrogenis AF, Panagiotopoulos E. Nerve Injuries around the Shoulder. *J Long Term Eff Med Implants*. 2017;27(1):13-20. doi: 10.1615/jlongtermeffmedimplants.2017019545.
4. Rogovskyi VM, Gybalo RV, Lurin IA, Sivash YY, Oklei DV, Taraban IA. A Case of Surgical Treatment of a Gunshot Wound to the Left Scapular Region With Damage to the Distal Axillary and Proximal Brachial Arteries. *World J Surg*. 2022;46(7):1625-8. doi: 10.1007/s00268-022-06577-y.
5. Meade A, Hembd A, Cho MJ, Zhang AY. Surgical Treatment of Upper Extremity Gunshot Injuries: An Updated Review. *Ann Plast Surg [Internet]*. 2021[cited 2022 Aug 18];86(3S Suppl 2): S312-18. Available from: https://journals.lww.com/annalsplasticsurgery/Abstract/2021/03002/Surgical_Treatment_of_Upper_Extremity_Gunshot.31.aspx doi: 10.1097/sap.0000000000002634.
6. Vuoncino M, Soo Hoo AJ, Patel JA, White PW, Rasmussen TE, White JM. Epidemiology of Upper Extremity Vascular Injury in Contemporary Combat. *Ann Vasc Surg*. 2020;62:98-103. doi: 10.1016/j.avsg.2019.04.014.
7. Sari A, Ozcelik IB, Bayirli D, Ayik O, Mert M, Ercin BS, et al. Management of upper extremity war injuries in the subacute period: A review of 62 cases. *Injury*. 2020;51(11):2601-11. doi: 10.1016/j.injury.2020.08.028.
8. Harmer LS, Crickard CV, Phelps KD, McKnight RR, Sample KM, Andrews EB, et al. Surgical Approaches to the Proximal Humerus: A Quantitative Comparison of the Deltopectoral Approach and the Anterolateral Acromial Approach. *J Am Acad Orthop Surg Glob Res Rev [Internet]*. 2018[cited 2022 Aug 21];2(6): e017. Available from: <https://www.ncbi.nlm.nih.gov/pmc/articles/PMC6132305/pdf/jagrr-2-e017.pdf> doi: 10.5435/jaaosglobal-d-18-00017.
9. Pascual-Font A, Vazquez T, Marco F, Sañudo JR, Rodriguez-Niedenführ M. Ulnar nerve innervation of the triceps muscle: real or apparent? An anatomic study. *Clin Orthop Relat Res*. 2013;471(6):1887-93. doi: 10.1007/s11999-012-2768-7.
10. Tiwana MS, Sinkler MA, Bordoni B. Anatomy, Shoulder and Upper Limb, Triceps Muscle. 2021 Aug 6. In: *StatPearls [Internet]*. Treasure Island (FL): StatPearls Publishing; 2022 Jan-. PMID: 30725681.
11. Alexander JG, de Fúcio Lizardo JH, da Silva Baptista J. Multiple arterial variations in the upper limb: description and clinical relevance. *Anat Sci Int*. 2021;96(2):310-4. doi: 10.1007/s12565-020-00569-5.

12. Kret MR, Dalman RL, Kalish J, Mell M. Arterial cutdown reduces complications after brachial access for peripheral vascular intervention. *J Vasc Surg.* 2016;64(1):149-54. doi: 10.1016/j.jvs.2016.02.019.

References

1. Toston RJ, Graf AR, Dawes AM, Farley KX, Hurt JT, Karzon A, et al. Upper extremity firearm injuries: epidemiology and factors predicting hospital admission. *Eur J Orthop Surg Traumatol [Internet].* 2022[cited 2022 Aug 18]. Available from: <https://link.springer.com/article/10.1007/s00590-022-03258-3> doi: 10.1007/s00590-022-03258-3.
2. Korol SO, Matviychuk BV. Suchasni aspekty nadannia khirurhichnoi dopomohy poranenym z pryvodu vohnepal'noho perelomu plechovoi kistky. *Klinichna khirurhiia.* 2017;3:36-8. [in Ukrainian].
3. Kokkalis ZT, Pantzaris N, Iliopoulos ID, Megaloikonomos PD, Mavrogenis AF, Panagiotopoulos E. Nerve Injuries around the Shoulder. *J Long Term Eff Med Implants.* 2017;27(1):13-20. doi: 10.1615/jlongtermeff-medimplants.2017019545.
4. Rogovskiy VM, Gybalo RV, Lurin IA, Sivash YY, Oklei DV, Taraban IA. A Case of Surgical Treatment of a Gunshot Wound to the Left Scapular Region With Damage to the Distal Axillary and Proximal Brachial Arteries. *World J Surg.* 2022;46(7):1625-8. doi: 10.1007/s00268-022-06577-y.
5. Meade A, Hembd A, Cho MJ, Zhang AY. Surgical Treatment of Upper Extremity Gunshot Injuries: An Updated Review. *Ann Plast Surg [Internet].* 2021[cited 2022 Aug 18];86(3S Suppl 2): S312-18. Available from: https://journals.lww.com/annalsplasticsurgery/Abstract/2021/03002/Surgical_Treatment_of_Upper_Extremity_Gunshot.31.aspx doi: 10.1097/sap.0000000000002634.
6. Vuoncino M, Soo Hoo AJ, Patel JA, White PW, Rasmussen TE, White JM. Epidemiology of Upper Extremity Vascular Injury in Contemporary Combat. *Ann Vasc Surg.* 2020;62:98-103. doi: 10.1016/j.avsg.2019.04.014.
7. Sari A, Ozcelik IB, Bayirli D, Ayik O, Mert M, Ercin BS, et al. Management of upper extremity war injuries in the subacute period: A review of 62 cases. *Injury.* 2020;51(11):2601-11. doi: 10.1016/j.injury.2020.08.028.
8. Harmer LS, Crickard CV, Phelps KD, McKnight RR, Sample KM, Andrews EB, et al. Surgical Approaches to the Proximal Humerus: A Quantitative Comparison of the Deltopectoral Approach and the Anterolateral Acromial Approach. *J Am Acad Orthop Surg Glob Res Rev [Internet].* 2018[cited 2022 Aug 21];2(6): e017. Available from: <https://www.ncbi.nlm.nih.gov/pmc/articles/PMC6132305/pdf/jagrr-2-e017.pdf> doi: 10.5435/jaaosglobal-d-18-00017.
9. Pascual-Font A, Vazquez T, Marco F, Sañudo JR, Rodriguez-Niedenführ M. Ulnar nerve innervation of the triceps muscle: real or apparent? An anatomic study. *Clin Orthop Relat Res.* 2013;471(6):1887-93. doi: 10.1007/s11999-012-2768-7.
10. Tiwana MS, Sinkler MA, Bordoni B. Anatomy, Shoulder and Upper Limb, Triceps Muscle. 2021 Aug 6. In: *StatPearls [Internet]. Treasure Island (FL): StatPearls Publishing; 2022 Jan-. PMID: 30725681.*
11. Alexander JG, de Fúcio Lizardo JH, da Silva Baptista J. Multiple arterial variations in the upper limb: description and clinical relevance. *Anat Sci Int.* 2021;96(2):310-4. doi: 10.1007/s12565-020-00569-5.
12. Kret MR, Dalman RL, Kalish J, Mell M. Arterial cutdown reduces complications after brachial access for peripheral vascular intervention. *J Vasc Surg.* 2016;64(1):149-54. doi: 10.1016/j.jvs.2016.02.019.

ANATOMICAL JUSTIFICATION FOR CUTTING POSTERIOR REGION OF ARM

Abstract. In modern conditions, the need to review the tactics of combat shoulder injury treatment has increased. Shoulder injuries often require open surgery. It is known that the choice of operative access plays an important role in the successful performance of medical and reconstructive manipulations. Deepening knowledge about the topographical and anatomical features of the posterior shoulder area will allow us to improve the approach to the implementation of existing surgical techniques, as well as to create a foundation for the development of modern surgical approaches.

The purpose of the study was to substantiate the performance of the incisions of the posterior shoulder area, taking into account the peculiarities of the intramuscular distribution of nerves and arteries in human fetuses. The study was conducted on preparations of the upper limbs of 37 human fetuses of 4-10 months using macromicroscopic preparation and morphometry.

To choose the optimal surgical access, it is necessary to take into account the individual anatomical features of the vessels and nerves of the back of the shoulder, first of all, the way they branch in the thickness of the triceps muscle of the shoulder. In the examined fetuses, the trunk form of the intramuscular branching of the

radial nerve was found in the thickness of the lateral and long heads of the triceps muscle of the shoulder, and the mixed form – in the thickness of the medial head of this muscle. The high location of the entry points of the main nerves and vessels in the triceps muscle of the shoulder, their longitudinal course in the thickness of the muscle, and the highest concentration of branches in the proximal and middle parts of the triceps muscle of the shoulder were established. The intramuscular distribution of nerves and arteries of the triceps muscle of the shoulder, and its powerful belly, which is adjacent to the humerus along its entire length, allow it to be used for plastic purposes.

Taking into account the established features of the fetal topography of the arteries and nerves of the muscles of the back of the shoulder, we consider cuts parallel to the longitudinal axis of the triceps muscle to be the least traumatic.

Key words: posterior brachial area, deep brachial artery, radial nerve, surgical approach, fetus.

Відомості про автора:

Коваль Олександр Анатолійович – кандидат медичних наук, докторант кафедри анатомії, клінічної анатомії та оперативної хірургії закладу вищої освіти Буковинського державного медичного університету, м. Чернівці.

Information about the author:

Koval Oleksandr A. – Candidate of Medical Sciences, doctoral student of the department of anatomy, clinical anatomy and operative surgery institution of higher education of Bukovinian State Medical University, Chernivtsi.

Надійшла 26.05.2022 р.

Рецензент – проф. О. В. Цигикало (Чернівці)