

МІНІСТЕРСТВО ОХОРОНИ ЗДОРОВ'Я УКРАЇНИ

НАУКОВО-ПРАКТИЧНИЙ ЖУРНАЛ

# УКРАЇНСЬКИЙ МОРФОЛОГІЧНИЙ АЛЬМАНАХ

Заснований у 2003 році



Том 11

1

ДЗ “Луганський державний медичний університет” – 2013

## **Редакційна колегія:**

**Головний редактор – В.Г. КОВЕШНІКОВ (Луганськ)**

О.Ю. БИБИК (Луганськ); Ю.М. ВОВК (Луганськ); І.В. Гунас (Вінниця); Н.В. ДЄДУХ (Харків); В.К. ІВЧЕНКО (Луганськ); С.А. КАЩЕНКО (Луганськ); Р. KSIĄŻEK (Люблін, Польща); І.В. ЛОСКУТОВА (Луганськ); В.І. ЛУЗІН (відповідальний секретар, Луганськ); В.С. ПИКАЛЮК (Сімферополь); О.С. РЕШЕТНІКОВА (Луганськ); Б.П. РОМАНЮК (Луганськ); А.Д. САВЕНКО (Луганськ); С.М. СМІРНОВ (Луганськ); Т.П. ТАНАНАКІНА (Луганськ); С.М. ФЄДЧЕНКО (Луганськ); Ю.Б. ЧАЙКОВСЬКИЙ (заст. головного редактора, Київ); В.П. ЯЦЕНКО (заст. головного редактора, Київ)

## **Редакційна рада:**

І.В. БОБРИШЕВА (Луганськ); Ю.Г. БУРМАК (Луганськ); В.М. ВОЛОШИН (Луганськ); М.А. ВОЛОШИН (Запоріжжя); О.І. ЗІНЧЕНКО (Луганськ); Г.Д. КАЦИ (Луганськ); М.Ф. КОВТУН (Київ); В.М. ЛУПИР (Харків); О.Д. ЛУЦИК (Львів); О.А. ОРЛОВА (Луганськ); А.М. ПЕТРУНЯ (Луганськ); Н.М. САК (Харків); В.З. СІКОРА (Суми); О.П. ТИМОШЕНКО (Луганськ); Я.І. ФЕДОНЮК (Тернопіль); К.О. ФОМІНА (Луганськ); В.Т. ХОМІЧ (Київ); В.Г. ЧЕРКАСОВ (Київ); А.І. ЧИСТОЛІНОВА (Луганськ)

Підписний індекс 90672

Зав. редакційно-видавничим відділом – Тишкевич О.А.

Технічний редактор – Смоленчук С.М.

Коректори: Шутов Є.Ю., Астраханцев Д.А.

Рекомендований до друку Вченою радою ДЗ “ЛугДМУ”, протокол № 1 від 11.01.2013 р. та Луганським відділенням Українського Товариства АГЕТ, протокол № 1 від 13.01.2013 р.

Підписано до друку: 13.00.2013 р.

Здано в набір: 14.01.2013 р.

Наклад 300 прим.

91045, м. Луганськ, кв. 50-річчя Оборони Луганська, 1г, ДЗ “Луганський державний медичний університет”

Тел./факс. (+380642) 532036

e-mail: UMorphA@ukr.net

Журнал зареєстрований Державним комітетом інформаційної політики, телебачення та радіомовлення України. Свідоцтво про реєстрацію КВ №7042.

Журнал є фаховим виданням для публікації основних результатів дисертаційних робіт у галузі медичних (Постанова президії ВАК України від 14 жовтня 2009 р. №1-05/4) і біологічних наук (Постанова президії ВАК України від 10 лютого 2010 р. №1-05/1)

Надруковано в типографії ТОВ „Віртуальна реальність”

## МЕТОДИКА ОТРИМАННЯ КОРОЗИЙНИХ ПРЕПАРАТІВ СУДИННОГО РУСЛА СІМ'ЯНИКА ЛАБОРАТОРНИХ ЩУРІВ

Кривецький В.В.<sup>1</sup>, Москаленко Ю.В.<sup>2</sup>, Бончев С.Д.<sup>2</sup>, Будко Г.Ю.<sup>2</sup>

<sup>1</sup>Буковинський державний медичний університет, кафедра анатомії; <sup>2</sup>Сумський державний університет, кафедра патологічної анатомії

**Кривецький В.В., Москаленко Ю.В., Бончев С.Д., Будко Г.Ю.** Методика отримання корозійних препаратів судинного русла сім'яника лабораторних щурів // Український морфологічний альманах. – 2013. – Том 11, №1. – С. 112-113.

У роботі наводиться спосіб виготовлення корозійного препарату судинного русла сім'яників щурів. Під інгаляційним наркозом, після видалення крові з органа, в судинну систему сім'яника вводиться рідкий протакрил. Після застигання розчину пластмаси проводиться травлення препарату в суміші азотної і соляної кислот.

**Ключові слова:** сім'яники, судинне русло, корозійний препарат, протакрил.

**Кривецький В.В., Москаленко Ю.В., Бончев С.Д., Будко А.Ю.** Методика получения коррозийных препаратов сосудистого русла семенников лабораторных крыс // Український морфологічний альманах. – 2013. – Том 11, №1. – С. 112-113.

В работе приводится способ приготовления коррозионного препарата сосудистого русла семенников крыс. Под ингаляционным наркозом, после удаления крови из органа, в сосудистую систему семенника вводится жидкий протакрил. После застывания раствора пластмассы проводится протравка препарата в смеси азотной и соляной кислот.

**Ключевые слова:** семенники, сосудистое русло, коррозионный препарат, протакрил.

**Kryvetchkiy V.V., Moskalenko Yu.V., Bonchev S.D., Budko H.Yu.** Methods of obtaining corrosive preparations vascular system of laboratory rat testes // Український морфологічний альманах. – 2013. – Том 11, №1. – С. 112-113.

The paper provides a method of manufacturing the preparation corrosion vascular system of rat testes. During inhalations narcosis, after removal of blood from the body, in the vascular system testes injected liquid protacryl. After solidification of the solution produced plastic pickling of the preparation in a mixture of nitric and hydrochloric acids.

**Key words:** testis, vascular system, corrosive preparation, protacryl.

Сім'яники є складно організованим органом, добре захищеним від внутрішнього середовища гематотестикулярним бар'єром (ГТБ). Проте опірності і захисного потенціалу ГТБ часто не вистачає для виконання своєї функції, тому що морфологічні зміни у чоловічих статевих залозах значною мірою зумовлюються гемодинамічними та дисциркуляторними розладами [1]. Оскільки судинна система має велике значення у розвитку патології сім'яних залоз, питання комплексного її дослідження є актуальним.

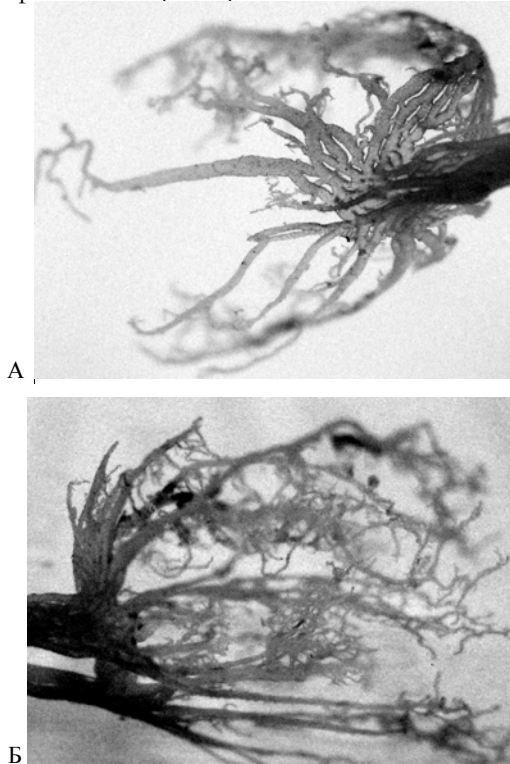
**Мета роботи:** розробити методику виготовлення корозійних препаратів судинного русла сім'яників для оцінки особливостей кровообігу та ангіоархітектоніки органа в умовах впливу несприятливих факторів.

**Матеріали і методи.** Корозійні препарати судинного русла сім'яника отримувалися за допомогою введення в тестикулярну артерію рідкого розчину протакрилу. Під інгаляційним наркозом виконується розріз черевної стінки. У черевній порожнині виявляємо і препаруємо ліву нирку. Далі знаходимо сім'яникову артерію і перев'язуємо її. Дистальніше перев'язаного сегменту сім'яникової артерії вводимо голку від інсулінового шприца і присаднуємо її до системи з фізіологічним розчином. У нижню порожнисту вену вводимо голку інсулінового шприца і присаднуємо її до трубочки довжиною 5-10 см для видалення крові з системи кровообігу. Фізіологі-

чний розчин вводиться в сім'яникову артерію впродовж 2-3 хвилин під невеликим тиском. Далі готуємо рідкий розчин протакрилу і повільно вводимо його у просвіт артерії. Кількість робочого розчину 2-3 мл. У подальшому щур виводиться з експерименту шляхом передозування анестетика. Протакрил затвердіває приблизно через 30-40 хвилини, після чого орган обережно видалаємо. Препарат протравлюється у розчині азотної та соляної кислот (1:1) з незначним додаванням перекису водню впродовж 20-40 хв, потім промивається великою кількістю води, просушується.

**Результати дослідження і їх обговорення.** Відомо, що кровопостачання сім'яників забезпечується через гілки сім'яникової артерії, яка входить до складу сім'яного канатика. Вона в середостінні сім'яників розгалужується на сітку капілярів, які проникають вздовж сполучнотканинних перетинок всередину часточок і огортають петлі звивистих сім'яних каналців. Від капілярної сітки починаються післякапіляри, які об'єднуються у венозні гілки і утворюють галузкоподібне венозне сплетення, що входить до складу сім'яного канатика [2]. У ділянці переходу хвоста над'ячка у звивистий відділ сім'яникової протоки Артюхіним А.А. і співавт. описано анастомотичне утворення складної морфологічної організації, яке отримало назву «міжсистемне злиття артерій сім'яника» (МЗАС) [3].

Анастомоз складається з сполучення термінальних відділів гілок першого порядку яєчкової артерії (артерії над'яєчка, артерії хвоста і тіла над'яєчка), артерії сім'яносної протоки і кремастерної артерії. МЗАС зустрічається в двох анатомічних варіантах: варіант «повного судинного кільця (півкільця)» і варіант «неповного судинного кільця (півкільця)». Калитковий відділ кремастерної артерії має деякі особливості будови: наявність гілок першого порядку поворотного типу та наявність спіралеподібного завитка судини, який при підвищенні внутрішньосудинного тиску може розправлятися за типом пружини [3]. На думку авторів, МЗАС є судинним «стабілізатором», який забезпечує додаткове надходження артеріальної крові до тканин сім'яника при гіпоксії і депонування крові при гіперемії залози і підвищеному внутрішньосудинному тиску. Саме ці анатомічні характеристики гемоциркуляції, на нашу думку, можуть відігравати роль у глибинних морфологічних змінах, що виникають у сім'яниках в умовах впливу на організм різних несприятливих факторів.



**Рис. 1.** Корозійний препарат сім'яника статевонезрілого щура. А. 60 доба впливу солей важких металів. Б. 60 доба корекції впливу солей важких металів.

На прикладі вивчення змін судинного русла в умовах впливу комбінації солей важких металів (СВМ) (субпорогові концентрації солей цинку, міді, марганцю, заліза, хрому, свинцю) та його корекції [4] шляхом порівняння корозійних препаратів сім'яників статевонезрілих щурів після 60 діб експерименту ми наочно бачимо відмінність досліджуваних зразків. Після 60 діб впливу комбінації СВМ спостерігається зменшення галу-

ження судин середнього калібру та мікроциркуляторного русла, часто замість судинних гілок виявляються вирости, які сліпо закінчуються. Судинні гілки I та II порядків, які відгалужуються від основних стовбурів, тонкі (рис. 4.1). В умовах поєднаного впливу СВМ і коректора корозійний препарат сім'яника зберігає значно більше судин та гілок I та II порядку, їх діаметр більший, в порівнянні з препаратами залоз, що знаходилися під впливом тільки солей важких металів.

#### Висновки:

1. Виготовлення корозійних препаратів судинного русла сім'яників дозволяє оцінити особливості кровообігу за умов впливу на організм несприятливих факторів.
2. Найвиразніше ушкодження тестікулярної паренхіми відбувається в місцях інтенсивного кровопостачання, так як токсичні субстанції в цих ділянках мають більший час експозиції.

#### ЛІТЕРАТУРА:

1. Романюк А.М. Порухення судин мікроциркуляторного русла та гематотестікулярного бар'єру за умов мікроелементозу / А.М.Романюк, С.В.Сауляк, Ю.В.Москаленко // Здобутки клінічної та експериментальної медицини: наук.-практ. конф. – Тернопіль, 17-18 червня 2011 р.: матеріали конф. – С.46.
2. Особливості кровопостачання та паренхіма придатка яєчка людини в нормі та при пахвинній грижі / [Грицуляк В., Грицуляк В., Спаська А., Пташник Г.] // Вісник Прикарпатського національного університету. – 2006. - №4. – С. 6-11.
3. Артюхин А.А. Межсистемное слияние артерий яичка / А.А.Артюхин // Бюллетень экспериментальной биологии и медицины - 2002, №6, Том 133. - С.716-720.
4. Москаленко Ю.В. Морфологічний гомеостаз сім'яників щурів в ранньому постнатальному онтогенезі в умовах впливу солей важких металів / Ю.В.Москаленко / Актуальні питання експериментальної та клінічної медицини : наук.-практ. конф. студентів, молодих вчених, лікарів та викладачів. – Суми, 21–22 квіт. 2012 р. : матеріали конф. / відп. ред. В. Е. Маркевич, Л. Н. Приступа. – С. 41: Сумськ. держ. ун-т, 2012.

Надійшла 11.11.2012 р.

Рецензент: доц. В.М.Волошин