

ЕФЕКТИВНІСТЬ ЗАСТОСУВАННЯ ОСТЕОПЛАСТИЧНИХ МАТЕРІАЛІВ НА ОСНОВІ МУЛЬТИПОТЕНТНИХ МЕЗЕНХІМАЛЬНИХ СТРОМАЛЬНИХ КЛІТИН ЖИРОВОЇ ТКАНИНИ ПЕРЕД ДЕНТАЛЬНОЮ ІМПЛАНТАЦІЄЮ У ПАЦІЄНТІВ ГРУП ДОСЛІДЖЕННЯ

А.В. Бамбуляк, Н.Б. Кузняк, Л. Я. Лопушняк, Р.Р. Дмитренко, О.М. Бойчук

Буковинський державний медичний університет, м. Чернівці, Україна

Ключові слова:

остеопластичний матеріал, дентальна імплантация, пацієнт, група дослідження, стоматологія.

Буковинський медичний вісник. 2021. Т. 25, № 4 (100). С. 3-9.

DOI: 10.24061/2413-0737.XXV.4.100.2021.1

E-mail:

bambuljak.andrij@bsmu.edu.ua

Резюме. Мета роботи – виявити ефективність застосування остеопластичних матеріалів на основі мультипотентних мезенхімальних стромальних клітин жирової тканини, які були використані для заповнення кісткових дефектів під час проведення стоматологічних операцій перед дентальною імплантациєю у пацієнтів груп дослідження.

Матеріал і методи. Обстеження та лікування із застосуванням дентальної імплантациї проведено 140 пацієнтам, яким для збільшення об'єму кісткової тканини альвеолярних відростків щелеп за допомогою різних остеопластичних матеріалів попередньо були проведені хірургічні втручання. Усіх пацієнтів розподілено на III групи: I (основна) група – 49 осіб (35,0 %), у яких для відновлення кісткової тканини альвеолярних відростків застосовувався препарат «Колапан-Л»; II (основна) група – 62 пацієнти (44,29 %), у яких аугментація кісткових дефектів здійснювалась за допомогою запропонованої нами композиції: препарату «Колапан-Л», мультипотентних мезенхімальних стромальних клітин жирової тканини та збагаченої тромбоцитами плазма крові; III (контрольна) група – 29 пацієнтів (20,71 %), у яких загоєння рани відбувалося під кров'яним згустком (спонтанне).

Результати. Встановлено, що в пацієнтів, у яких для заповнення кісткових дефектів застосовувалась комбінація на основі мультипотентних мезенхімальних стромальних клітин жирової тканини, препарату «Колапан-Л» та збагаченої тромбоцитами плазма крові, після встановлення дентальних імплантатів повністю відновлювались перімплантатні тканини.

Висновки. Ефективність застосування запропонованої нами остеопластичної комбінації на основі мультипотентних мезенхімальних стромальних клітин жирової тканини, препарату «Колапан-Л» та збагаченої тромбоцитами плазма крові у пацієнтів підтверджено позитивною динамікою пародонтального індексу РМА, проби Шиллера-Писарева та значеннями гігієнічного індексу ОНІ-S упродовж спостереження. Використання остеопластичних матеріалів на основі мультипотентних мезенхімальних стромальних клітин жирової тканини під час проведення стоматологічних операцій покращує регенеративні та репараційні властивості кісткової тканини щелеп, полегшує післяопераційний перебіг та сприяє скороченню термінів стаціонарного лікування пацієнтів.

ЭФФЕКТИВНОСТЬ ПРИМЕНЕНИЯ ОСТЕОПЛАСТИЧЕСКИХ МАТЕРИАЛОВ НА ОСНОВЕ МУЛЬТИПОТЕНТНЫХ МЕЗЕНХИМАЛЬНЫХ СТРОМАЛЬНЫХ КЛЕТОК ЖИРОВОЙ ТКАНИ ПЕРЕД ДЕНТАЛЬНОЙ ИМПЛАНТАЦИЕЙ У ПАЦИЕНТОВ ГРУПП ИССЛЕДОВАНИЯ

А.В. Бамбуляк, Н.Б. Кузняк, Л.Я. Лопушняк, Р.Р. Дмитренко, О.М. Бойчук

Ключевые слова:

остеопластический материал, дентальная имплантация, пациент, группа исследования, стоматология.

Резюме. Цель работы – выявить эффективность применения остеопластических материалов на основе мультипотентных мезенхимальных стромальных клеток жировой ткани, которые были использованы для заполнения костных дефектов при проведении стоматологических операций перед дентальной имплантацией у пациентов групп исследования.

Материал и методы. Исследование и лечение с применением дентальной имплантации проведено 140 пациентам, которым для увеличения объема

Оригінальні дослідження

Буковинський медичний вісник. 2021. Т. 25, № 4 (100). С. 3-9.

костной ткани альвеолярных отростков челюстей с помощью различных остеопластических материалов предварительно были проведены хирургические вмешательства. Все пациенты были распределены на III группы: I (основная) группа – 49 человек (35,0%), в которых для восстановления костной ткани альвеолярных отростков применялся препарат «Колалан–Л»; II (основная) группа – 62 больных (44,29%), в которых аугментация костных дефектов осуществлялась с помощью предложенной нами композиции: препарата «Колалан–Л», мультипотентных мезенхимальных стромальных клеток жировой ткани и обогащенной тромбоцитами плазма крови; III (контрольная) группа – 29 пациентов (20,71%), в которых заживление раны происходило под кровяным сгустком (спонтанное).

Результаты. Установлено, что у пациентов, у которых для заполнения костных дефектов применялась комбинация на основе мультипотентных мезенхимальных стромальных клеток жировой ткани, препарата «Колалан–Л» и обогащенной тромбоцитами плазма крови, после установки дентальных имплантатов полностью восстанавливались перимплантатные ткани.

Выводы. Эффективность применения предложенной нами остеопластической комбинации на основе мультипотентных мезенхимальных стромальных клеток жировой ткани, препарата «Колалан–Л» и обогащенной тромбоцитами плазмы крови, у пациентов подтверждено положительной динамикой пародонтального индекса РМА, пробы Шиллера-Писарева и значениями гигиенического индекса ОН-5 в течение наблюдения. Использование остеопластических материалов, в частности на основе мультипотентных мезенхимальных стромальных клеток жировой ткани, при проведении стоматологических операций улучшает регенеративные и репаративные свойства костной ткани челюстей, облегчает послеоперационное течение и способствует сокращению сроков стационарного лечения пациентов.

EFFICIENCY OF USE OF BONE AUGMENTATION MATERIALS BASED ON MULTIPOTENT MESENCHYMAL STROMAL CELLS OF ADIPOSE TISSUE BEFORE DENTAL IMPLANTATION IN PATIENTS OF STUDY GROUPS

A.V. Bambuliak, N.B. Kuzniak, L.Ya. Lopushniak, R.R. Dmytrenko, O.M. Boichuk

Key words: bone augmentation material, dental implantation, patient, research group, dentistry.

Bukovinian Medical Herald. 2021. V. 25, № 4 (100). P. 3-9.

Resume. Objective. To determine the effectiveness of bone augmentation materials based on multipotent mesenchymal stromal cells of adipose tissue, which were used to fill bone defects during dental operations before dental implantation in patients of the study groups.

Materials and methods. Examination and treatment with dental implants were performed on 140 patients who had previously undergone surgery to increase the bone volume of the alveolar processes of the jaws with the use of various bone augmentation materials. All patients were divided into three groups: I (main) group – 49 people (35.0%), in whom the material “Colapan–L” was used to restore the bone tissue of the alveolar processes; II (main) group – 62 patients (44.29%), in whom the augmentation of bone defects was performed using our proposed composition: the drug “Colapan–L”, multipotent mesenchymal stromal cells of adipose tissue and platelet-rich plasma; group III (control) – 29 patients (20.71%) in whom wound healing occurred under a blood clot (spontaneous).

Results. It was found that in patients in whom a combination based on multipotent mesenchymal stromal cells of adipose tissue, the drug “Colapan–L” and platelet-rich plasma was used to fill bone defects, peri-implant tissues were completely restored after dental implantation.

Conclusions. The effectiveness of our proposed osteoplastic combination based on multipotent mesenchymal stromal cells of adipose tissue, the drug “Colapan–L” and platelet-rich plasma in patients was confirmed by the positive dynamics of the periodontal index PMA, Schiller–Pissarev test. The use of bone augmentation materials based on multipotent mesenchymal stromal cells of adipose tissue during

dental operations improves the regenerative and reparative properties of the bone tissue of the jaws, facilitates the postoperative course and reduces the duration of inpatient treatment of patients.

Вступ. Тканинна інженерія – найпрогресивніша медична галузь, яка базується на принципах трансплантації тканин. Технології тканинної інженерії дозволяють створювати тканинні еквіваленти кісткової тканини, використовуючи аутогенні стромальні клітини, нанесені на біосумісний чи біологічний матеріал тканинно-інженерної конструкції [1–3]. Мультипотентні мезенхімальні стромальні клітини (ММСК) дорослого організму є оптимальними для застосування в стоматологічній практиці, оскільки володіють здатністю до диференціації в остеогенні стовбурові клітини та значної проліферації, що, у свою чергу, дозволяє отримати достатню для трансплантації кількість клітин [4–6].

Основним джерелом ММСК є жирова тканина (ЖТ), яка пройшла остеогенне індукування та сприяє активізації процесів регенерації та відновленню ушкодженої кістки, а також скорочує терміни лікування пацієнтів із вираженим дефіцитом кісткової тканини щелеп [7, 8]. Застосування стовбурових клітин та тканинної інженерії забезпечує інноваційний підхід щодо виявлення матеріалу, який може бути використаний не тільки для заміщення втрачених тканин, але й для покращення регенерації кісткової тканини [9].

Мета роботи – виявити ефективність застосування остеопластичних матеріалів на основі мультипотентних мезенхімальних стромальних клітин жирової тканини, які були використані для заповнення кісткових дефектів під час проведення стоматологічних операцій перед дентальною імплантацією у пацієнтів груп дослідження.

Матеріал і методи. Обстеження та лікування із застосуванням дентальної імплантації проведено 140 пацієнтам, яким для збільшення об'єму кісткової тканини альвеолярних відростків щелеп за допомогою різних остеопластичних матеріалів попередньо були проведені хірургічні втручання.

Реабілітація пацієнтів проводилась у період із 2017 по 2021 роки на кафедрі хірургічної стоматології та щелепно-лицевої хірургії Буковинського державного медичного університету. До груп дослідження не входили пацієнти із тяжкою

загальносоматичною патологією та вираженими дистрофічно-запальними змінами в тканинах пародонта. Усіх пацієнтів розподілено на III групи: I (основна) група – 49 осіб (35,0 %), у яких для відновлення кісткової тканини альвеолярних відростків застосовувався препарат «Колапан-Л»; II (основна) група – 62 пацієнти (44,29 %), у яких аугментація кісткових дефектів здійснювалась за допомогою запропонованої нами композиції («Колапан-Л» + ММСК – ЖТ + збагачена тромбоцитами плазма крові (ЗТП)); III (контрольна) група – 29 пацієнтів (20,71 %), у яких загоєння рани відбувалося під кров'яним згустком (спонтанне).

Дослідження виконані з дотриманням основних положень «Правил етичних принципів проведення наукових медичних досліджень за участю людини», затверджених Гельсінською декларацією (1964-2013 рр.), ICH GCP (1996 р.), Директиви ЄЕС № 609 (від 24.11.1986 р.), Наказів МОЗ України № 690 від 23.09.2009 р., № 944 від 14.12.2009 р., № 616 від 03.08.2012 р. Усі пацієнти підписували інформовану згоду на участь у даному дослідженні та були вжиті всі заходи щодо забезпечення їхньої анонімності.

Результати дослідження та їх обговорення. Оцінка гігієнічного стану порожнини рота показала (табл. 1), що в пацієнтів груп дослідження до встановлення дентальних імплантатів значення індексу ОНІ-S коливались від $0,45 \pm 0,04$ бала в осіб II групи до $0,56 \pm 0,05$ бала у досліджуваних III групи, $p_1, p_2 > 0,05$, і свідчили про задовільну гігієну порожнини рота, за критеріями даного індексу.

Через три місяці після встановлення дентальних імплантатів у осіб I групи, в яких відновлення об'єму кісткової тканини щелеп проводилось з використанням остеопластичного препарату «Колапан-Л», та в пацієнтів II групи, де для аугментації застосовано комбінацію «Колапан-Л»+ММСК-ЖТ+ЗТП, значення індексу ОНІ-S дорівнювали даним до лікування, $p > 0,05$, та між собою, $p_2 > 0,05$. Водночас, в осіб III контрольної групи (спонтанне загоєння) значення даного індексу збільшувалось в 1,4 раза стосовно вихідних даних, $p < 0,05$, та було суттєво вищим, ніж у пацієнтів I та II основних груп, $p_1 < 0,01$.

Таблиця 1

Середні значення індексу Грина-Вермільона (ОНІ-S) у пацієнтів груп дослідження у різні терміни спостереження після дентальної імплантації

Групи дослідження	До лікування	Через 3 місяці	Через 6 місяців	Через 12 місяців
I група (основна) (n=49)	$0,52 \pm 0,06$	$0,46 \pm 0,05^*$	$0,63 \pm 0,06^{**}$	$1,05 \pm 0,08^\circ$
II група (основна) (n=62)	$0,45 \pm 0,04$	$0,38 \pm 0,04^*$	$0,30 \pm 0,05^{*,\circ,\Delta}$	$0,25 \pm 0,07^{*,\circ,\Delta}$
III група (контрольна) (n=29)	$0,56 \pm 0,05$	$0,78 \pm 0,06^{\circ\circ}$	$0,86 \pm 0,07^\circ$	$1,24 \pm 0,09^\circ$

Примітка:

- $^\circ p < 0,01$; $^{\circ\circ} p < 0,05$ – достовірна різниця значень стосовно даних до лікування.
- $^* p_1 < 0,01$; $^{**} p_1 < 0,05$ – достовірна різниця значень стосовно даних контрольної групи.
- $\Delta p_2 < 0,01$ – достовірна різниця значень стосовно даних I основної групи.

Оригінальні дослідження

Через шість місяців спостережень, динаміка значень індексу ОНІ-S у пацієнтів груп дослідження змінювалась: відзначали зростання його показника відносно даних до лікування в осіб I основної групи – в 1,2 раза, $p > 0,05$, $p_1 < 0,05$, та в 1,5 раза у пацієнтів III групи, $p < 0,01$. При цьому, в осіб II основної групи значення досліджуваного параметра зменшувались до $0,30 \pm 0,05$ бала та були в 1,5 раза нижче референтних значень, $p < 0,05$, p_1 , $p_2 < 0,01$.

Через 12 місяців після проведення дентальної імплантації у досліджуваних I основної групи, у яких кісткова тканина відновлювалась за допомогою препарату «Колапан-Л», та в пацієнтів III контрольної групи (загоєння під кров'яним згустком) значення індексу ОНІ-S вірогідно збільшувались у 2,0 і 2,2 раза стосовно вихідних даних, $p < 0,01$, і дорівнювали між собою, $p_1 > 0,05$, та вказували на задовільну гігієну порожнини рота. У даний термін дослідження в осіб II основної групи, у яких для відновлення об'єму кісткової тканини альвеолярного відростка застосовувалась запропонована нами комбінацією («Колапан-Л»+ММСК-ЖТ+ЗТП), гігієна порожнини рота розцінювалась як «добра» зі значенням ОНІ-S $0,25 \pm 0,07$ бала, яке було в 1,8 раза нижчим вихідних даних, $p < 0,01$, та, у середньому, в 4,6 раза нижчим, ніж у осіб I та III груп дослідження, p_1 , $p_2 < 0,01$ (рис. 1).

Значення індексу РМА у пацієнтів груп дослідження (табл. 2), до проведення дентальної імплантації, за критеріями індексу, вказували на гінгівіт легкого ступеня, однак у осіб II основної групи значення цього параметра були, у середньому, в 1,4 раза нижчими, ніж у осіб I основної та III контрольних груп, p_1 , $p_2 < 0,01$.

Через три місяці досліджень визначали зменшення даних індексу РМА стосовно вихідних значень: в 1,2 раза в I основній, p , $p_1 < 0,01$, та в 1,1 раза у II основній групі, $p < 0,05$, p_1 , $p_2 < 0,01$. Водночас, у пацієнтів III групи значення цього параметра зростали і були в 1,3 раза вищими референтних значень, $p < 0,01$.

Через шість місяців після проведення дентальної імплантації, у пацієнтів I та II основних груп значення індексу РМА продовжувало вказувати на гінгівіт легкого ступеня та було в 1,3 раза, p , $p_1 < 0,01$, та в 1,4 раза, p , p_1 , $p_2 < 0,01$, відповідно, нижчими стосовно вихідних даних. У пацієнтів III контрольної групи, у даний термін дослідження, значення досліджуваного параметра вказували на гінгівіт середнього ступеня та були в 1,6 раза вищими референтних значень, $p < 0,01$.

Через рік після дентальної імплантації, у пацієнтів I основної групи, у яких відновлення кісткової тканини щелеп здійснювали за допомогою препарату «Колапан-Л», значення індексу РМА зростали та дорівнювали вихідним даним, $p > 0,05$, та вказували на наявність гінгівіту легкого ступеня у ділянках імплантації. У даний термін спостережень у осіб III контрольної групи (спонтанне загоєння) значення РМА було максимальним і перевищувало вихідні дані в 1,8 раза та переконливо вказувало на гінгівіт середнього ступеня, $p < 0,01$. Слід зазначити, що через рік спостереження, у пацієнтів II основної групи, у яких для відновлення кісткової тканини застосовувалась запропонована нами комбінація, значення РМА були в 1,2 раза, $p < 0,01$, нижчими вихідних даних і вірогідно відрізнялись від значень у досліджуваних I основної та III контрольних груп, p_1 , $p_2 < 0,01$ (рис. 2).

Аналіз результатів проби Шиллера-Писарева показав (табл. 3), що до проведення дентальної імплантації дані проби були однаковими в пацієнтів груп дослідження, $p > 0,05$, але суттєво зростали на 10-ту добу спостережень: в 1,3 раза – у I основній групі, p , $p_1 < 0,01$; в 1,2 раза – у II основній групі, p , p_1 , $p_2 < 0,01$, та в 1,4 раза – у III контрольній групі, $p < 0,01$.

Через три місяці спостережень простежувалась аналогічна ситуація: значення проби залишалися вірогідно вищими вихідних даних, $p < 0,01$, і відрізнялися статистичною значущістю між собою, p_1 , $p_2 < 0,01$.

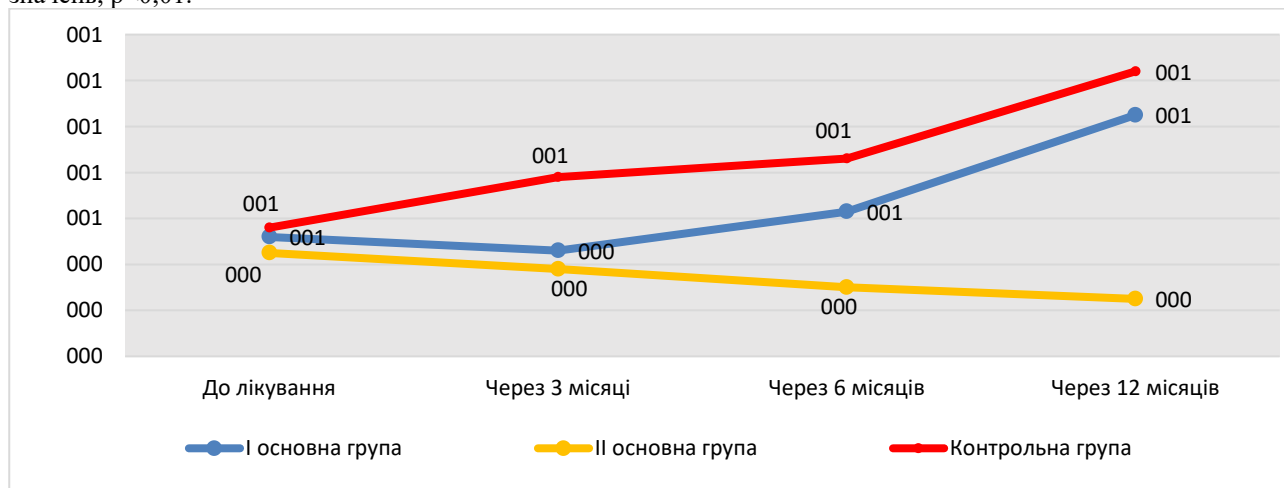


Рис. 1. Середні значення індексу ОНІ-S у пацієнтів груп дослідження у різні терміни спостереження після проведення дентальної імплантації

Таблиця 2

Середні значення папілярно-маргінально-альвеолярного індексу (РМА) у пацієнтів груп дослідження після проведення дентальної імплантації у різні терміни спостереження

Групи дослідження	До лікування	Через 3 місяці	Через 6 місяців	Через 12 місяців
I група (основна) (n=49)	19,25±0,40	16,00±0,35°,*	14,80±0,32°,*	18,40±0,35*
II група (основна) (n=62)	14,52±0,35*,Δ	13,20±0,32°,*,Δ	10,58±0,28°,*,Δ	12,44±0,33°,*,Δ
III група (контрольна) (n=29)	20,10±0,42	25,45±0,44°	32,80±0,50°	36,90±0,54°

Примітка:

1. °p<0,01; °°p<0,05 – достовірна різниця значень стосовно даних до лікування.
2. *p₁<0,01; **p₁<0,05 – достовірна різниця значень стосовно даних контрольної групи.
3. Δp₂<0,01 – достовірна різниця значень стосовно даних I основної групи.

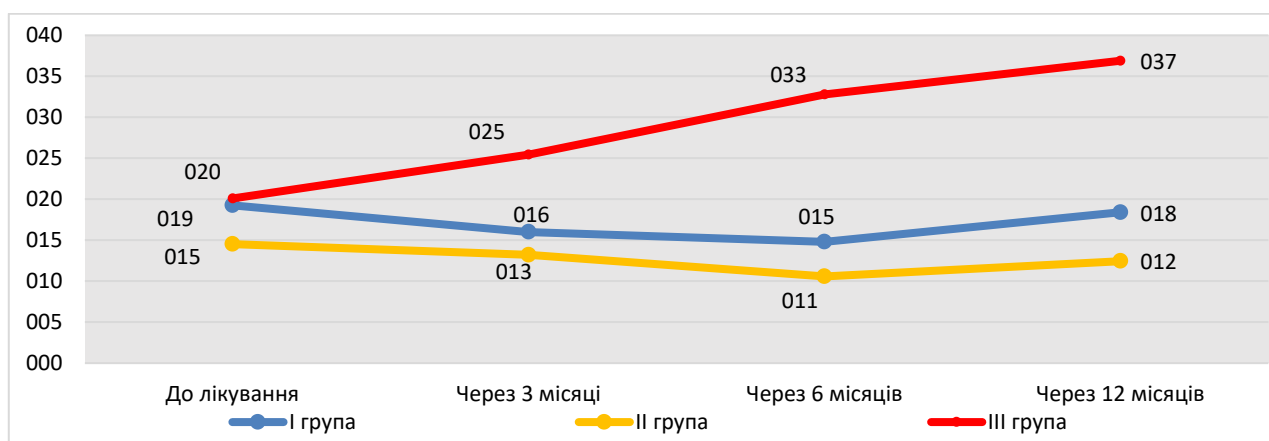


Рис. 2. Значення індексу РМА у пацієнтів груп дослідження після проведення дентальної імплантації у різні терміни спостереження

Таблиця 3

Результати визначення проби Шиллера-Писарева у пацієнтів груп дослідження у різні терміни спостереження

Групи дослідження	До операції	10-та доба	Через 3 місяці	Через 6 місяців	Через 12 місяців
I основна група (n=49)	2,14±0,01	2,79±0,03°,*	2,50±0,03°,*	2,36±0,03°	2,28±0,03°,**
II основна група (n=62)	2,13±0,01	2,53±0,02°,*,Δ	2,35±0,02°,*,Δ	2,18±0,02°,*,Δ	2,18±0,01*,Δ
III контрольна група (n=29)	2,13±0,01	2,97±0,03°	2,65±0,03°	2,44±0,03°	2,40±0,03

Примітка:

1. °p<0,01; °°p<0,05 – достовірна різниця значень стосовно даних до лікування.
2. *p₁<0,01 – достовірна різниця значень стосовно даних контрольної групи.
3. Δp₂<0,01 – достовірна різниця значень стосовно даних I групи.

Через шість місяців досліджень, у пацієнтів I основної та III контрольної груп значення проби Шиллера-Писарева були вищими вихідних даних, $p < 0,05$, і дорівнювали між собою, $p_1 > 0,05$. Водночас, у пацієнтів II основної групи значення даного параметра дорівнювали вихідним даним, $p > 0,05$, та були вірогідно нижчими даних у осіб I основної та III контрольних груп, $p_1, p_2 < 0,01$.

Через 12 місяців після проведення дентальної імплантації, в осіб II основної групи, у яких відновлення об'єму кісткової тканини альвеолярних відростків проводилось з використанням запропонованої нами комбінації («Колапан-Л»+ММСК-ЖТ+ЗТП), значення проби Шиллера-Писарева дорівнювало даним до проведення дентальної імплантації, $p > 0,05$, та залишалось вірогідно нижчим порівняно з даними в осіб I основної групи, у яких аугментація проводилась за

допомогою «Колапан-Л» та III контрольної групи (спонтанне загоєння кісткових дефектів)(рис. 3).

Висновки

У пацієнтів, у яких для заповнення кісткових дефектів застосовувалась комбінація на основі мультипотентних мезенхімальних стромальних клітин жирової тканини, препарату «Колапан-Л» та збагаченої тромбоцитами плазми крові, після встановлення дентальних імплантатів повністю відновлювались періімплантатні тканини. Ефективність застосування запропонованої нами остеопластичної комбінації в пацієнтів підтверджено позитивною динамікою пародонтального індексу РМА, проби Шиллера-Писарева та значеннями гігієнічного індексу ОНІ-S упродовж спостереження.

Використання остеопластичних матеріалів на основі мультипотентних мезенхімальних стромаль-

Оригінальні дослідження

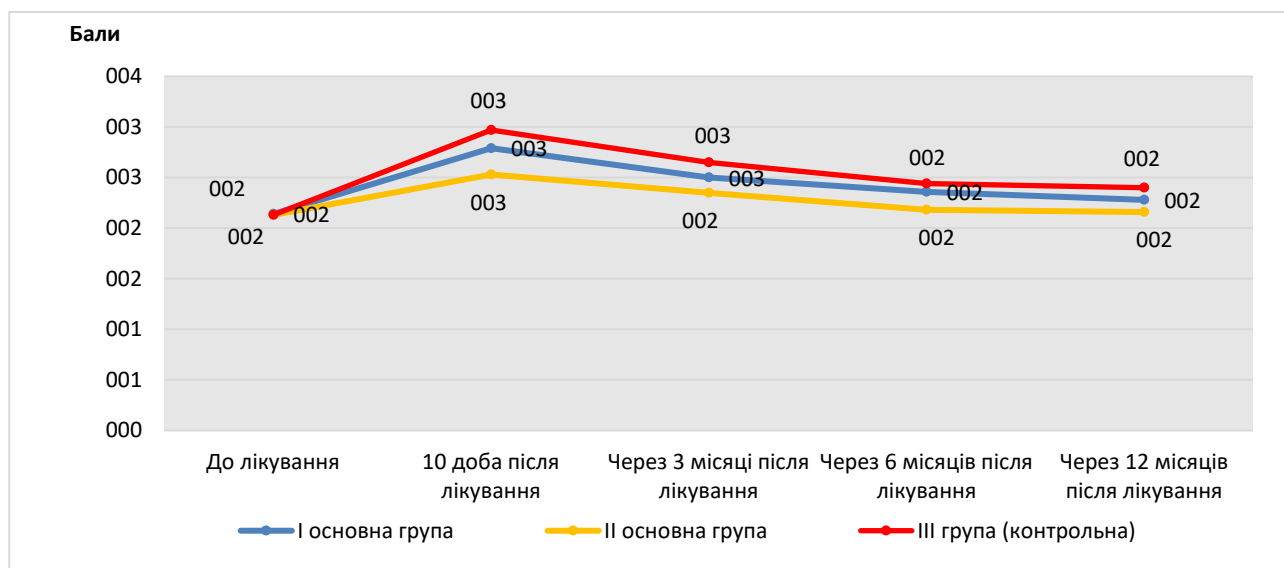


Рис. 3. Результати проби Шиллера-Писарєва у пацієнтів груп дослідження у різні терміни спостереження

них клітин жирової тканини під час проведення стоматологічних операцій покращує регенеративні та репараційні властивості кісткової тканини щелеп, полегшує післяопераційний перебіг та сприяє скороченню термінів стаціонарного лікування пацієнтів.

Перспективи подальших досліджень. У подальшому планується удосконалити та розробити нові остеопластичні матеріали та їхні комбінації для заповнення кісткових дефектів та відновлення втрачених тканин щелеп після проведеного хірургічного лікування різних стоматологічних захворювань.

Список літератури

- Graziani F, Chappuis V, Molina A, Lazarin R, Schmid E, Chen S, et al. Effectiveness and clinical performance of early implant placement for the replacement of single teeth in anterior areas: A systematic review. *J Clin Periodontol.* 2019;46(Suppl. 21):242-56. <https://doi.org/10.1111/jcpe.13092>.
- Melief SM, Zwaginga JJ, Fibbe WE, Roelofs H. Adipose tissue-derived multipotent stromal cells have a higher immunomodulatory capacity than their bone marrow-derived counterparts. *Stem Cells Transl Med.* 2013 Jun;2(6):455-63. DOI: 10.5966/sctm.2012-0184.
- Gui C, Parson J, Meyer GA. Harnessing adipose stem cell diversity in regenerative medicine. *APL Bioeng.* 2021 Apr 1;5(2):021501. DOI: 10.1063/5.0038101.
- Мазуркевич АЮ, Малюк МО, Ткаченко СМ, Харкевич ЮО. Вивчення біосумісності гемостатичних губок із стовбуровими клітинами кісткового мозку кроля під час культивування *in vitro*. Вісник Сумського національного аграрного університету. 2014;1:7-11.
- Augello A, Tasso R, Negrini SM, Amateis A, Indiveri F, Cancedda R, et al. Bone marrow mesenchymal progenitor cells inhibit lymphocyte proliferation by activation of the programmed death 1 pathway. *Eur J Immunol.* 2015;35(5):1482-90.
- Мазуркевич АЙ, Малюк МО, Данілов ВБ. Використання мезенхімальних стовбурових клітин для корекції репаративних процесів в організмі тварин-реципієнтів: методичні рекомендації. Київ; 2012. 42 с.

7. Gomillion CT, Burg KJ. Stem cells and adipose tissue engineering. *Biomaterials.* 2006;27(36):6052-63.

8. Amabile G, Meissner A. Induced pluripotent stem cells: current progress and potential for regenerative medicine. *Trends Mol Med.* 2009 Feb;15(2):59-68. DOI: 10.1016/j.molmed.2008.12.003.

9. Friedenstein AJ, Petrakova KV, Kurolesova AI, Frolova GP. Heterotopic of bone marrow. Analysis of precursor cells for osteogenic and hematopoietic tissues. *Transplantation.* 2016;6(2):230-47.

References

- Graziani F, Chappuis V, Molina A, Lazarin R, Schmid E, Chen S, et al. Effectiveness and clinical performance of early implant placement for the replacement of single teeth in anterior areas: A systematic review. *J Clin Periodontol.* 2019;46(Suppl. 21):242-56. DOI: 10.1111/jcpe.13092.
- Melief SM, Zwaginga JJ, Fibbe WE, Roelofs H. Adipose tissue-derived multipotent stromal cells have a higher immunomodulatory capacity than their bone marrow-derived counterparts. *Stem Cells Transl Med.* 2013 Jun;2(6):455-63. DOI: 10.5966/sctm.2012-0184.
- Gui C, Parson J, Meyer GA. Harnessing adipose stem cell diversity in regenerative medicine. *APL Bioeng.* 2021 Apr 1;5(2):021501. DOI: 10.1063/5.0038101.
- Mazurkevych Alu, Maliuk MO, Tkachenko SM, Kharkevych YuO. Vyvchennia biosumisnosti hemostatychnykh hubok iz stovburovymy klitynamy kistkovoho mozku krolia pid chas kul'tyvuvannia *in vitro* [Study of biocompatibility of hemostatic sponges with rabbit bone marrow stem cells during *in vitro* cultivation]. *Visnyk Sums'koho natsional'noho aharnoho universytetu.* 2014;1:7-11. (in Ukrainian).
- Augello A, Tasso R, Negrini SM, Amateis A, Indiveri F, Cancedda R, et al. Bone marrow mesenchymal progenitor cells inhibit lymphocyte proliferation by activation of the programmed death 1 pathway. *Eur J Immunol.* 2015;35(5):1482-90. DOI: 10.1002/eji.200425405.
- Mazurkevych AI, Maliuk MO, Danilov VB. Vykorystannia mezenkhimal'nykh stovburovykh klityn dlia korektsii reparatyvnykh protsesiv v orhanizmi tvaryn-retsiipientiv: metodychni rekomendatsii [The use of mesenchymal stem cells for the correction of reparative processes in the body of recipient animals: guidelines]. Kyiv; 2012. 42 p. (in Ukrainian).

7. Gomillion CT, Burg KJ. Stem cells and adipose tissue engineering. *Biomaterials*. 2006;27(36):6052-63. DOI: 10.1016/j.biomaterials.2006.07.033.

8. Amabile G, Meissner A. Induced pluripotent stem cells:

current progress and potential for regenerative medicine. *Trends Mol Med*. 2009 Feb;15(2):59-68. DOI: 10.1016/j.molmed.2008.12.003.

Відомості про авторів

Бамбуляк А.В. – канд. мед. наук, доцент кафедри хірургічної стоматології та щелепно-лицевої хірургії Буковинського державного медичного університету, м. Чернівці, Україна.

Кузняк Н.Б. – д-р мед. наук, професор, завідувач кафедри хірургічної стоматології та щелепно-лицевої хірургії Буковинського державного медичного університету, м. Чернівці, Україна.

Лопушняк Л.Я. – канд. мед. наук, асистент кафедри анатомії людини ім. М.Г. Туркевича Буковинського державного медичного університету, м. Чернівці, Україна.

Дмитренко Р.Р. – канд. мед. наук, доцент кафедри хірургічної стоматології та щелепно-лицевої хірургії Буковинського державного медичного університету, м. Чернівці, Україна.

Бойчук О.М. – канд. мед. наук, асистент кафедри анатомії людини ім. М.Г. Туркевича Буковинського державного медичного університету, м. Чернівці, Україна.

Сведения об авторах

Бамбуляк А.В. – канд. мед. наук, доцент кафедры хирургической стоматологии и челюстно-лицевой хирургии Буковинского государственного медицинского университета, г. Черновцы, Украина.

Кузняк Н.Б. – д-р мед. наук, профессор, заведующий кафедрой хирургической стоматологии и челюстно-лицевой хирургии Буковинского государственного медицинского университета, г. Черновцы, Украина.

Лопушняк Л.Я. – канд. мед. наук, ассистент кафедры анатомии человека им. М.Г. Туркевича Буковинского государственного медицинского университета, г. Черновцы, Украина.

Дмитренко Р.Р. – канд. мед. наук, доцент кафедры хирургической стоматологии и челюстно-лицевой хирургии Буковинского государственного медицинского университета, г. Черновцы, Украина.

Бойчук О.М. – канд. мед. наук, ассистент кафедры анатомии человека им. М.Г. Туркевича Буковинского государственного медицинского университета, г. Черновцы, Украина.

Information about the authors

Bambuliak A.V. – PhD, Associate Professor of the Department Surgical Dentistry and Maxillofacial Surgery, Bukovinian State Medical University, Chernivtsi, Ukraine.

Kuzniak N.B. – MD, Professor, Head of the Department of Surgical Dentistry and Maxillofacial Surgery, Bukovinian State Medical University, Chernivtsi, Ukraine.

Lopushniak L.Ya. – PhD, Assistant of the Department of Human Anatomy. M.G. Turkevich Bukovinian State Medical University, Chernivtsi, Ukraine.

Dmytrenko R.R. – PhD, Associate Professor of the Department of Surgical Dentistry and Maxillofacial Surgery, Bukovinian State Medical University, Chernivtsi, Ukraine.

Boichuk O.M. – PhD, Assistant of the Department of Human Anatomy, M.G. Turkevich Bukovinian State Medical University, Chernivtsi, Ukraine.

Надійшла до редакції 01.10.21

Рецензент – д-р мед. наук Батіг В.М.

© А.В. Бамбуляк, Н.Б. Кузняк, Л. Я. Лопушняк, Р.Р. Дмитренко, О.М. Бойчук, 2021