

МІНІСТЕРСТВО ОХОРОНИ ЗДОРОВ'Я УКРАЇНИ  
«БУКОВИНСЬКИЙ ДЕРЖАВНИЙ МЕДИЧНИЙ УНІВЕРСИТЕТ»  
"BUKOVINIAN STATE MEDICAL UNIVERSITY"  
Індексований у міжнародних наукометричних базах:

Academy (Google Scholar)  
Ukrainian Research&Academy Network  
(URAN)  
Academic Resource Index Research Bib

Index Copernicus International  
Scientific Indexing Services  
Включений до Ulrichsweb™ Global Serials  
Directory

KLINICHNA TA  
EKSPERIMENTAL'NA  
PATOLOGIYA

CLINICAL & EXPERIMENTAL  
PATHOLOGY

На всі статті, опубліковані в журналі «Клінічна та експериментальна патологія»,  
встановлюються цифрові ідентифікатори DOI

**Т. XX, № 2 (76), 2021**

---

**Щоквартальний український  
науково-медичний журнал.  
Заснований у квітні 2002 року**

**Свідоцтво про державну реєстрацію  
Серія КВ №6032 від 05.04.2002 р.**

---

**Засновник і видавець:** Буковинський державний медичний університет, м. Чернівці

**Головний редактор**  
С.С. Ткачук

**Відповідальний секретар:**  
О.С. Хухліна

**Секретар**  
Г.М. Лапа

**Наукові редактори випуску:**  
д. мед. н., проф. Р.Є. Булик  
д. мед. н., проф. Т.О. Ілащук  
д. мед. н., проф. О.К. Колоскова

**Редакційна колегія:**

Булик Р.Є.  
Власик Л.І.  
Дейнека С.Є.  
Денисенко О.І.  
Іващук О.І.  
Ілащук Т.О.  
Колоскова О.К.  
Коновчук В.М.  
Масікевич Ю.Г.  
Пашковський В.М.  
Полянський І.Ю.  
Сорокман Т.В.  
Федів О.І.  
Цигикало О.В.

---

**Адреса редакції:** 58002, Чернівці, пл. Театральна, 2, видавничий відділ БДМУ  
Тел./факс: (0372) 553754. E-mail: tkachuk.svitlana14@bsmu.edu.ua; lapagalina46@gmail.com

**Офіційний web-сайт журналу:** <http://cep.bsmu.edu.ua>

Електронні копії опублікованих статей передаються до **Національної бібліотеки ім. В.І. Вернадського** для вільного доступу в режимі on-line

Реферати статей публікуються в "Українському реферативному журналі", серія "Медицина"

## Редакційна рада:

проф. А.В. Абрамов (Запоріжжя, Україна); проф. Е.М. Алієва (Баку, Азербайджан); проф. В.В. Братусь (Київ, Україна); проф. І.М. Катеренюк (Кишинів, Республіка Молдова); проф. Ю.М. Колесник (Запоріжжя, Україна); акад. АН ВШ України, проф. С.С. Костишин (Чернівці, Україна); чл.-кор. АМН України, проф. В.А. Міхньов (Київ, Україна); чл.-кор. НАМН України, проф. М.Г. Проданчук (Київ, Україна); акад. АМН, чл.-кор. НАН України, проф. О.Г. Резніков (Київ, Україна); чл.-кор. НАН України, проф. В.Ф. Сагач (Київ, Україна); чл.-кор. НАН України, проф. Р.С. Стойка (Львів, Україна); акад. НАМН, чл.-кор. НАН України, проф. М.Д. Тронько (Київ, Україна); проф. М.Р. Хара (Тернопіль, Україна); проф. В.В. Чоп'як (Львів, Україна); проф. В.О. Шидловський (Тернопіль, Україна); проф. В.О. Шумаков (Київ, Україна).

---

**Наказом Міністерства освіти і науки України від 11.07.2019 р., № 975  
журнал "Клінічна та експериментальна патологія" включено до переліку  
наукових фахових видань України, категорія Б**

---

*Рекомендовано до друку та поширення через Інтернет рішенням Вченої ради Буковинського державного медичного університету (протокол № 9 від 27.05.2021 р.)*

Матеріали друкуються українською,  
російською та англійською мовами

Комп'ютерний набір і верстка –  
В.Г. Майданюка

Рукописи рецензуються. Редколегія залишає  
за собою право редагування

Наукове редагування – редакції

Передрук можливий за письмової згоди  
редколегії

Редагування англійського тексту –  
Г.М. Лапи

Коректор – І.В. Зінченко

Група технічно-інформаційного  
забезпечення:

І.Б. Горбатюк

Л.І. Сидорчук

В.Д. Сорохан

ISSN 1727-4338

DOI 10.24061/1727-4338.XX.2.76.2021

© "Клінічна та експериментальна патологія" (Клін. та експерим. патол.), 2021

© **Clinical and experimental pathology**  
(**Clin. and experim. pathol.**), 2021

Founded in 2002

© "Клиническая и экспериментальная патология" (Клин. и эксперим. патол.), 2021

Publishing four issues a year

## 3D МОДЕЛЮВАННЯ ЕКСПЕРИМЕНТАЛЬНОГО РАНОВОГО КАНАЛУ, СПРИЧИНЕНОГО КОЛЮЧЕ-РІЖУЧИМ ЗАСОБОМ З ОДНОБІЧНОЮ ЗАТОЧКОЮ ЛЕЗА

**П.Я. Кишкан**

Буковинський державний медичний університет, м. Чернівці, Україна

**Ключові слова:**

гострий травмуючий за-  
сіб, тривимірне просто-  
рове моделювання, судово  
медицина.

Клінічна та експеримен-  
тальна патологія 2021.  
Т.20, №2 (76). С. 10-18.

DOI:10.24061/1727-4338.  
XX.2.76.2021.2

E-mail:  
pavlo.kyshkan@bsmu.  
edu.ua

**Мета роботи** – з використанням методу фотограмметрії провести 3D моделювання ранового каналу, утвореного колюче-ріжучим засобом з однією заточкою леза для подальшого дослідження його морфологічних особливостей та отримання лінійних розмірів із високою точністю у просторі графічного редактора «3ds Max».

**Матеріали та методи.** Відтворено п'ятнадцять експериментальних ранових каналів за допомогою альгінатної відбиткової маси з гумоподібним ефектом «Hydrogum 5» (фірма «Zhermack», Італія), яка швидко твердне, після полімеризації залишається еластичною, дає змогу отримувати відбитки з надзвичайно гладкою поверхнею і найбільш точно зберігає та відтворює властивості зануреного в неї клинка досліджуваного ножа. Для нанесення експериментального пошкодження використовували колюче-ріжучий засіб – ніж з однією заточкою леза, довжиною клинка 9,6 см, шириною в місці найбільшого потовщення клинка – 2,6 см, товщиною обушка – 0,24 см. Дані розміри колюче-ріжучого знаряддя були отримані за допомогою штангенциркуля з похибкою  $\pm 0,03-0,15$  см. Утворений рановий канал ділили на фрагменти з кроком біля 3,5 см. Кожен фрагмент ранового каналу контрастували барвником (1% спиртовий розчин діамантового зеленого).

Дані фрагменти ранового каналу відкривали паралельно його довжині й поміщали на обертальний столик, який знаходився у світловому кубі для забезпечення достатнього освітлення, і проводили фотозйомку. Для фотографування використовували цифрову камеру марки SONY RX 10 II. На об'єкт зйомки ставили порядковий номер і фрагмент масштабної лінійки довжиною 1,0 см для проведення подальшого калібрування масштабу та контролю розмірів досліджуваного об'єкта в комп'ютерних програмах. Отримані фотографії у форматі JPEG завантажували в комп'ютерну програму «Agisoft Photoscan», у якій створювали 3D текстуровані моделі фрагмента ранового каналу. Отриману модель і текстуру експортували у форматі «OBJ». Після цього здійснювали переміщення отриманих 3D моделей у графічний простір програми «3ds max» для калібрування масштабу моделі і в графічному редакторі проводили реконструкцію ранового каналу за допомогою 3D моделей його фрагментів.

**Результати.** Вимірювання лінійних розмірів ушкоджень проводили спочатку класичним методом (за допомогою лінійки). При цьому отримали глибину ранового каналу, яка складається із трьох фрагментів, згідно з методикою вимірювання глибини ранового каналу у тілі трупа шляхом складання його окремих частин відповідно до занурення та проходження леза у тілі потерпілого (у шкірі, підшкірній клітковині з м'язами, стінці порожнини та в ній самій, внутрішньому органі й інших анатомічних утвореннях). У такий же спосіб на різних рівнях занурення були зафіксовані ширина ранового каналу та відстань між кутами з боку обушка, які ілюструють товщину клинка леза ножа та довжини окремих його фрагментів, що, у свою чергу, відтворюють параметри леза гострого травмуючого предмета.

Наступний етап нашої роботи – дослідження та отримання лінійних розмірів ушкоджень 3D моделей за допомогою графічного редактора «3ds max». У цьому випадку вказана комп'ютерна програма дала можливість отримати описані нами розміри уже на порядок із вищою точністю (до 0,001 см).

Результати, отримані нами в експерименті, дають змогу стверджувати про високу точність вимірювань, проведених за допомогою комп'ютерної програми для 3D моделювання «3ds Max». При поєднанні отриманих лінійних розмірів ушкодження з підвищеною точністю і можливістю проведення ретроспективної діагностики найбільш специфічної частини ранового каналу, утвореної черевцем клинка, рівень точності та візуалізації проведеної судово-медичної експертизи значно підвищується.

**Висновки.** Результати, отримані за допомогою фотограмметрії та 3D

моделювання ранового каналу, дають можливість стверджувати про підвищену точність досліджень окремих морфологічних характеристик ушкоджень і забезпечують проведення ретроспективної ідентифікації фрагментів ранового каналу зі знаряддям травми. При цьому судово-медичні експерти отримують сучасний об'єктивний інструмент відбору та ідентифікації використаного колюче-ріжучого знаряддя з-поміж наданих на експертизу судово-слідчими органами. Впровадження в судово-медичну та медико-криміналістичну практику сучасних методів 3D моделювання дає змогу покращити точність та візуалізацію проведення експертиз і виводить їх на новий більш високий рівень.

### 3D МОДЕЛИРОВАНИЕ ЭКСПЕРИМЕНТАЛЬНОГО РАНЕВОГО КАНАЛА, ОБРАЗОВАННОГО КОЛЮЩЕ-РЕЖУЩИМ ПРЕДМЕТОМ С ОДНОСТОРОННЕЙ ЗАТОЧКОЙ ЛЕЗВИЯ

**П.Я. Кишкан**

**Цель исследования** – с использованием метода фотограмметрии осуществить 3D моделирование раневого канала, образованного колюче-режущим предметом с односторонней заточкой лезвия для дальнейшего исследования его морфологических особенностей и получения линейных размеров с высокой точностью в пространстве графического редактора «3ds Max».

**Материалы и методы.** Было воспроизведено пятнадцать экспериментальных раневых каналов с помощью альгинатной оттисковой массы с резиноподобным эффектом «Hydroguit 5» (фирма «Zhermack», Италия), которая быстро затвердевает, после полимеризации остаётся эластичной, позволяет получать оттиски с абсолютно гладкой поверхностью и наиболее точно сохраняет и отображает свойства погруженного в неё клинка исследуемого ножа. Для нанесения экспериментального повреждения использовали колюче-режущий предмет – нож с односторонней заточкой лезвия, длиной клинка 9,6 см, шириной в области наибольшего утолщения клинка – 2,6 см, толщиной обушка – 0,24 см. Данные размеры колюче-режущего предмета были получены с помощью штангенциркуля с погрешностью  $\pm 0,03-0,15$  см. Образованный раневой канал разделяли на фрагменты с шагом около 3,5 см. Каждый фрагмент раневого канала контрастировали красителем (1% спиртовой раствор бриллиантового зелёного).

Данные фрагменты раневого канала раскрывали параллельно его длине и устанавливали на поворотный столик, который находился в световом кубе для обеспечения достаточного освещения и выполняли фотосъёмку. Для фотографирования использовали цифровую камеру марки SONY RX 10 II. На объект фотографирования устанавливали регистрационный номер и фрагмент масштабной линейки длиной 1,0 см для проведения дальнейшей калибровки масштаба и контроля размеров исследуемого объекта в компьютерных программах. Полученные фотографии в формате JPEG загружали в компьютерную программу «Agisoft Photoscan», в которой создавали 3D текстурированные модели фрагмента раневого канала. Полученную модель и текстуру экспортировали в формате «OBJ». После чего перемещали полученные 3D модели в графическое пространство программы «3ds max» для калибрования масштаба модели и в графическом редакторе выполняли реконструкцию раневого канала с помощью 3D моделей его фрагментов.

**Результаты.** Измерение линейных размеров поврежденных осуществляли вначале классическим методом (с помощью линейки). Полученную глубину раневого канала, которая состоит из трех фрагментов, согласно с методикой измерения глубины раневого канала в теле трупа путем сложения его отдельных частей соответственно погружению и прохождению лезвия в теле пострадавшего (в коже, подкожной клетчатке с мышцами, стенке полости и внутри неё, внутреннем органе и других анатомических образованиях). Аналогично на разных уровнях погружения была зафиксирована ширина раневого канала и расстояние между углами со стороны обушка, которые иллюстрируют толщину клинка лезвия ножа и длину отдельных его фрагментов, что, в свою очередь, отображает параметры лезвия острого травмирующего предмета.

Следующим этапом нашей работы было исследование и получение линейных размеров поврежденных 3D моделей с помощью графического редактора «3ds

**Ключевые слова:**

острый травмирующий предмет, трёхмерное пространственное моделирование, судебная медицина.

Клиническая и экспериментальная патология 2021. Т.20, №2 (76). С. 10-18.

тах». В этом случае компьютерная программа предоставляет возможность получить описанные нами размеры на порядок с высшей точностью (до 0,001 см). Результаты, полученные нами в эксперименте, позволяют утверждать о высокой точности измерений, проведенных с помощью компьютерной программы для 3D моделирования «3ds Max». При сочетании полученных линейных размеров повреждений с повышенной точностью и возможностью проведения ретроспективной диагностики наиболее специфической части раневого канала, образованной брюшком клинка, уровень точности и визуализации проведенной судебно-медицинской экспертизы существенно повышается.

**Выводы.** Результаты, полученные с помощью фотограмметрии и 3D моделирования раневого канала, дают основания утверждать о повышенной точности исследований отдельных морфологических характеристик повреждений и обеспечивают проведение ретроспективной идентификации фрагментов раневого канала с орудием травмы. При этом судебно-медицинские эксперты получают современный объективный инструмент отбора и идентификации использованного колюще-режущего орудия среди многих других, представленных на экспертизу судебно-следственными органами. Внедрение в судебно-медицинскую и медико-криминалистическую практику современных методов 3D моделирования разрешает улучшить точность и визуализацию проведения экспертиз и выводит их на новый, более высокий качественный уровень.

**Key words:**

acute traumatic means, three-dimensional spatial modeling, forensic medicine.

Clinical and experimental pathology 2021. Vol.20, № 2 (76). P. 10-18.

**3D MODELING OF EXPERIMENTAL WOUND CANAL CAUSED BY STAB-CUTTING TOOL WITH ONE-SIDED SHARPENING OF THE BLADE**

*P.Ya. Kyshkan*

**The aim** – to carry out 3D modelling of the wound canal formed by a stab-cutting tool with one-sided sharpening of the blade, using photogrammetry method for further investigation of its morphological peculiarities and obtaining linear dimensions with high accuracy in the space of the graphic editor "3ds Max".

**Material and methods.** Fifteen experimental wound canals were reconstructed by means of an alginate imprinting mass with a rubber-like effect "Hydrogum 5" (Zhermack, Italy), which hardens quickly, remains elastic after polymerization, allows to obtain imprints with an extremely smooth surface and most accurately preserves and reproduces the properties of the immersed in it blade of the knife under study. A stab-cutting tool - a knife with one-sided sharpening of the blade, blade length - 9.6 cm, width in the place of the greatest blade thickening - 2.6 cm, butt thickness - 0.24 cm was used to mark experimental damage. Given dimensions of the stab-cutting tool were obtained by means of sliding caliper with an error of  $\pm 0.03-0.15$  cm. The formed wound canal was divided into fragments with a step of about 3.5 cm. Each fragment of the wound canal was contrasted with dye (1% alcohol solution of diamond green).

These fragments of the wound canal were opened parallel to its length and placed on a rotating table, which was located in a light cube to provide sufficient illumination and photography was performed. A SONY RX 10 II digital camera was used for taking a photograph. The index number and a fragment of a scale ruler 1.0 cm long were placed on the object for further calibration of the scale and control of the dimensions of the object under study in computer programs. The photos obtained in JPEG format were loaded to the computer program "Agisoft Photoscan", where 3D textured models of the wound canal fragment were created. The obtained model and texture were exported in OBJ format. Then the obtained 3D models were moved to the graphic space of the program "3ds max" to calibrate the scale of the model and in the graphic editor the reconstruction of the wound canal was carried by means of 3D models of its fragments.

**Results.** Measurements of the linear dimensions of damages were carried out at first by a classical method (by means of a ruler). In addition to, that the depth of the wound canal, which consists of three fragments, was obtained according to the method of measuring the depth of the wound canal in the body of the corpse by putting together its separate parts in accordance with immersion and permeability of the blade in the victim's body (skin, subcutaneous muscle tissue, cavity wall and in it itself, the internal organ and other anatomical formations). Similarly, the width of the wound canal and the distance between the corners from the side of the butt, which illustrate the thickness of the blade of the cutting edge and the length of its separate fragments, which in its turn reproduce the parameters of the blade of an acute traumatic object, were fixed at

*different levels of immersion.*

*The next stage of our work was to study and obtain the linear dimensions of 3D models' damage by means of a graphic editor "3ds max". In this case, the mentioned computer program allowed to obtain the dimensions, described by us, already by an order with higher accuracy (up to 0.001 cm).*

*The results, obtained by us in the experiment, allow to assert about the high accuracy of measurements, carried out using a computer program for 3D modeling "3ds Max". When combining the obtained linear dimensions of the damage with increased accuracy and the possibility to conduct retrospective diagnosis of the most specific part of the wound canal, formed by the blade belly, the level of accuracy and visualization of the carried out forensic medical examination is significantly increased.*

**Conclusions.** *The results, obtained by photogrammetry and 3D modeling of the wound canal, make it possible to assert the increased accuracy of investigations of individual morphological characteristics of the lesions and allow to conduct retrospective identification of fragments of the wound canal with the instrument of injury. In addition to that, forensic medical experts receive a modern objective tool for the selection and identification of the used stab-cutting tool among those provided for examination by judicial investigation organs. The introduction of the modern methods of 3D modeling into forensic medical and medical-criminal practice allows to improve the accuracy and visualization of the carrying out examinations and brings them to a new higher level.*

## Вступ

Летальні ушкодження, заподіяні гострими травмуючими предметами, зокрема колюче-ріжучими знаряддями, посідають вагоме місце у випадках смерті від механічної травми [1]. Під час проведення експертизи колото-різаних ушкоджень перед судово-медичним експертом завжди постає питання стосовно ідентифікації травмуючого предмета, яким нанесено травму. Судово-медичні дослідження при гострій травмі проводять, як правило, за допомогою загальноприйнятих класичних методик, похибка вимірювань при яких дещо вища, ніж здійснених за допомогою сучасних комп'ютерних програм. Окрім цього, класичні методики дають змогу отримати розміри ранового каналу лише в одній площині, не відтворюючи об'ємні елементи рани, важливі для ідентифікації знаряддя травми.

На сьогодні в судово-медичну та медико-криміналістичну практику все ширше впроваджують новітні інформаційно-телекомунікаційні технології з елементами тривимірної просторової реконструкції. Методи 3D моделювання використовують для створення об'ємних моделей місць злочину й фіксації обставин пригоди [2], при вогнепальних ушкодженнях та визначенні напрямку пострілу [3], у випадках експертиз дорожньо-транспортних пригод [4], при дослідженні зовнішніх тілесних ушкоджень та створенні 3D документації при травмах [5-7], під час проведення консультацій в онлайн режимі [8] тощо. Новим напрямом судово-медичних досліджень стає неінвазивний метод віртуального розтину «Virtopsy», який базується на комп'ютерному скануванні тіла з подальшим дослідженням отриманої об'ємної моделі всього тіла, а при відсутності внутрішніх ушкоджень знімає необхідність проведення класичного розтину [9].

Важливого значення сучасні методи 3D моделювання з подальшим 3D-друком об'ємних моделей набувають при встановленні механізму

ушкоджень окремих частин тіла і внутрішніх органів при травмі та ідентифікації травмуючого предмета. Розроблений метод отримання тривимірних моделей на основі фотограмметрії переломів кісток, які можна використовувати для дистанційного фрактологічного дослідження [10] чи просторової реконструкції площини перелому трубчастих кісток [11], підкреслює перспективність цього напрямку досліджень. Попередніми нашими дослідженнями розроблено метод тривимірного просторового моделювання гострого травмуючого предмета при колото-різаних ушкодженнях м'яких тканин і паренхіматозних органів [12-14]. З огляду на це заслуговують на увагу питання щодо можливості використання фотограмметрії та 3D моделювання для ідентифікації знаряддя травми за морфологічними особливостями ушкоджень м'яких тканин і ранового каналу, спричинених колюче-ріжучими предметами, які до цього часу залишаються нез'ясованими.

## Мета роботи

За допомогою методу фотограмметрії провести 3D моделювання ранового каналу, утвореного колюче-ріжучим засобом з однобічною заточкою леза, для подальшого дослідження його морфологічних особливостей та отримання лінійних розмірів із високою точністю у просторі графічного редактора «3ds Max».

## Матеріали та методи дослідження

Відтворено п'ятнадцять експериментальних ранових каналів за допомогою альгінатної відбиткової маси з гумоподібним ефектом «Hydrogum 5» (фірма «Zhermack», Італія), яка швидко твердне, після полімеризації залишається еластичною і дає змогу отримувати відбитки з надзвичайно гладкою поверхнею. Маючи високі тіксотропні властивості, зазначена альгінатна маса ковзає лише при натисканні під час зняття відбитка

гострого травмуючого предмета й найбільш точно зберігає та відтворює властивості зануреного в неї клинка досліджуваного ножа. Для нанесення експериментального пошкодження використовували колюче-ріжучий засіб – ніж з однією заточкою леза, довжиною клинка 9,6 см, шириною в місці найбільшого потовщення клинка 2,6 см, товщиною обушка 0,24 см. Ці розміри колюче-ріжучого знаряддя отримані за допомогою штангенциркуля з похибкою  $\pm 0,03-0,15$  см.

Утворений рановий канал ділили на фрагменти з кроком біля 3,5 см. Кожен фрагмент ранового каналу контрастували барвником, використовуючи 1% спиртовий розчин діамантового зеленого. Після цього фрагменти ранового каналу розкривали паралельно його довжині й поміщали на обертальний столик, який, у свою чергу, знаходився в світловому кубі для забезпечення достатнього освітлення, і проводили фотозйомку. Для фотографування використовували цифрову камеру марки SONY RX 10 II. На об'єкт зйомки ставили порядковий номер і фрагмент масштабної лінійки довжиною 1,0 см для проведення подальшого калібрування масштабу та контролю розмірів досліджуваного об'єкта в комп'ютерних програмах. Отримані фотографії у форматі JPEG завантажували в комп'ютерну програму «Agisoft Photoscan», у якій створювали

3D текстуровані моделі фрагмента ранового каналу. Отриману модель і текстуру експортували у форматі «OBJ».

Наступний етап роботи – переміщення отриманих 3D моделей у графічний простір програми «3ds max» для калібрування масштабу моделі, після чого уже в графічному редакторі проводили реконструкцію ранового каналу за допомогою 3D моделей його фрагментів. Статистичний аналіз результатів проводили методом параметричної статистики за допомогою комп'ютерної програми «Microsoft Excel» (США) з визначенням t-критерію Стьюдента.

#### Результати та їх обговорення

Вимірювання лінійних розмірів пошкоджень проводили спочатку класичним методом, а саме, за допомогою лінійки, що дало можливість отримати результати, наведені в таблиці 1. У ній представлена глибина ранового каналу, яка складається з трьох фрагментів, згідно з методикою вимірювання глибини ранового каналу у тілі трупа шляхом складання його окремих частин, відповідно до занурення та проходження леза у тілі потерпілого (у шкірі, підшкірній клітковині з м'язами, стінці порожнини та в ній самій, внутрішньому органі й інших анатомічних утвореннях).

Таблиця 1

Лінійні розміри ушкоджень, отримані за допомогою класичних методів вимірювання

Параметр	MIN	MAX	M $\pm$ m	SD
Глибина 1-го фрагмента ранового каналу	2,8	3,3	3,08 $\pm$ 0,04	0,16
Глибина 2-го фрагмента ранового каналу	3,1	3,5	3,37 $\pm$ 0,03	0,11
Глибина 3-го фрагмента ранового каналу	3	3,4	3,15 $\pm$ 0,04	0,14
Глибина ранового каналу	9,6	9,6	9,6 $\pm$ 0	0
Ширина вхідного отвору в середній його частині	0,2	0,2	0,2 $\pm$ 0	0
Ширина 2-го фрагмента ранового каналу в середній його частині	0,2	0,2	0,2 $\pm$ 0	0
Ширина 3-го фрагмента ранового каналу в середній його частині	0,2	0,2	0,2 $\pm$ 0	0
Довжина вхідного отвору	2,6	2,6	2,6 $\pm$ 0	0
Довжина 2-го фрагмента ранового каналу	2,3	2,4	2,31 $\pm$ 0,01	0,04
Довжина 3-го фрагмента ранового каналу	1,7	1,9	1,82 $\pm$ 0,01	0,06
Відстань між кутами з боку обушка на вхідному отворі	0,2	0,2	0,2 $\pm$ 0	0
Відстань між кутами з боку обушка 2-го фрагмента ранового каналу	0,2	0,2	0,2 $\pm$ 0	0
Відстань між кутами з боку обушка 3-го фрагмента ранового каналу	0,1	0,1	0,1 $\pm$ 0	0
P	< 0,05	< 0,05	< 0,05	< 0,05

*Примітка: p – достовірність відмінностей між групами.*

На різних рівнях занурення подібним чином були зафіксовані ширина ранового каналу та відстані між кутами з боку обушка, які ілюструють товщину клинка леза та довжину окремих фрагментів, що, у свою чергу, відтворює параметри леза гострого травмуючого предмета.

Наступний етап нашої роботи – дослідження та

отримання лінійних розмірів ушкоджень 3D моделей за допомогою графічного редактора «3ds max».

У цьому випадку ця комп'ютерна програма дала змогу отримати описані нами розміри уже на порядок із вищою точністю (до 0,001 см). Результати цих вимірювань наведені в таблиці 2.

Таблиця 2

## Лінійні розміри ушкоджень, отримані при дослідженні 3D моделей у програмі «3DsMax»

Параметр	MIN	MAX	M±m	SD
Глибина 1-го фрагмента ранового каналу 3D	2,794	3,268	3,07 ± 0,0416	0,1612
Глибина 2-го фрагмента ранового каналу 3D	3,084	3,516	3,368 ± 0,0317	0,1226
Глибина 3-го фрагмента ранового каналу 3D	2,926	3,349	3,120 ± 0,0375	0,145
Глибина ранового каналу 3D	9,548	9,559	9,553 ± 0,0007	0,0027
Ширина вхідного отвору в середній його частині 3D	0,237	0,241	0,239 ± 0,0003	0,0013
Ширина 2-го фрагмента ранового каналу в середній його частині 3D	0,236	0,239	0,238 ± 0,0002	0,0009
Ширина 3-го фрагмента ранового каналу в середній його частині 3D	0,234	0,239	0,237 ± 0,0003	0,0013
Довжина вхідного отвору 3D	2,564	2,598	2,591 ± 0,0020	0,0079
Довжина 2-го фрагмента ранового каналу 3D	2,248	2,362	2,319 ± 0,0086	0,0333
Довжина 3-го фрагмента ранового каналу 3D	1,741	1,909	1,824 ± 0,0137	0,0531
Відстань між кутами з боку обушка на вхідному отворі 3D	0,232	0,237	0,235 ± 0,0003	0,0011
Відстань між кутами з боку обушка 2-го фрагмента ранового каналу 3D	0,231	0,238	0,233 ± 0,0005	0,0019
Відстань між кутами з боку обушка 3-го фрагмента ранового каналу 3D	0,128	0,142	0,136 ± 0,0009	0,0034

Аналіз результатів вимірювань, представлених у таблицях 1- 2, демонструють чіткий взаємозв'язок між розмірами, отриманими класичними методами та розмірами, які одержали за допомогою дослідження 3D моделей цих же пошкоджень, причому розміри, отримані за допомогою комп'ютерної програми «3ds max», є на порядок більш точними.

Дослідження розмаху глибин ранового каналу (рис. 1), отриманих за допомогою «3ds max», який становить  $9,553 \pm 0,0007$  см, показало, що показник абсолютного відносного відхилення при цьому

становить 0,49%.

Важливим діагностичним елементом колотерізаного ушкодження є довжина вхідного отвору, яка відображає ширину леза ножа в найширшому його місці при зануренні клинка в тіло і дає змогу робити орієнтовні висновки про те, на яку глибину відбулося проникнення клинка. В експерименті показник довжини вхідного отвору (рис. 2) складає  $2,591 \pm 0,0020$  см, абсолютне відносне відхилення якого становить 0,34%.

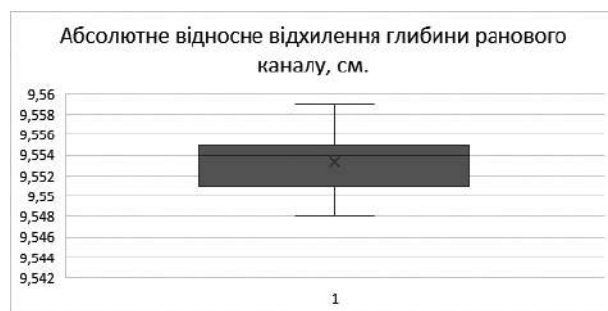


Рис. 1. Абсолютне відносне відхилення глибини ранового каналу, см.




Рис. 2. Абсолютне відносне відхилення довжини вхідного отвору, см.



Показник ширини вхідного отвору, що ілюструє значення товщини клинка в середній його частині (рис. 3), в експерименті становить  $0,239 \pm 0,0003$  см. Значення абсолютного відносного відхилення для нього  $-0,56\%$ .

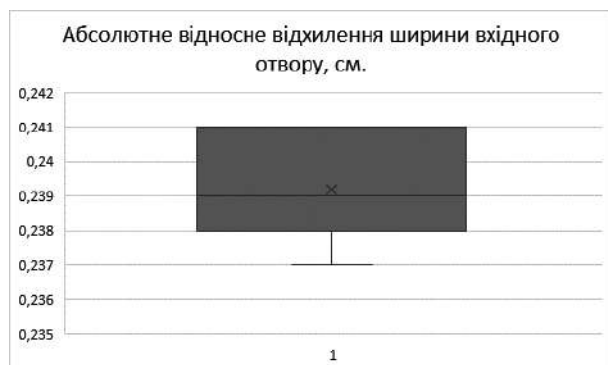


Рис. 3. Абсолютне відносне відхилення ширини вхідного отвору, см.

Відстань між кутами з боку обушка (рис. 4) становить  $0,235 \pm 0,0003$  см. Показник абсолютного відносного відхилення  $-2,08\%$ .




Рис. 4. Абсолютне відносне відхилення відстані між кутами з боку обушка, см.

Результати, отримані нами в експерименті, дають можливість стверджувати про високу точність вимірювань, проведених за допомогою комп'ютерної програми для 3D моделювання «3ds Max». Окрім можливості одержувати лінійні розміри з високою точністю та досліджувати морфологічні характеристики ушкоджень у 3D форматі, ще однією перевагою цього методу є можливість проведення ретроспективної діагностики найбільш інформативної частини ранового каналу, а саме його частини, утвореної ділянкою підйому клинка, тобто червцем. Саме червце ножа є найбільш індивідуальною частиною клинка (рис. 5).

Також описаний метод дає можливість використовувати як рановий канал у цілому, так і його окремі елементи, на яких наявне пошкодження, насамперед утворене червцем ножа, в якості матриці для моделювання в середовищі графічного редактора «3Ds Max» елемента колюче-ріжучого знаряддя, яке в подальшому можна надрукувати на 3D принтері та передати судово-слідчим органам для підвищення ефективності й об'єктивності пошуку знаряддя травми (рис. 6).

Отже, при поєднанні отриманих лінійних розмірів ушкодження з підвищеною точністю і можливістю проведення ретроспективної діагностики найбільш специфічної частини ранового каналу, утвореної червцем клинка, рівень точності та візуалізації проведеної судово-медичної експертизи значно підвищується [15].

Подальший друк на 3D принтері змодельованого у такий спосіб колюче-ріжучого засобу засвідчує про практичну цінність описаних методик 3D моделювання для судово-медичної та медико-криміналістичної експертизи при зіставленні надрукованої моделі ножа з імовірними знаряддями травми, виявленими у ході слідства.

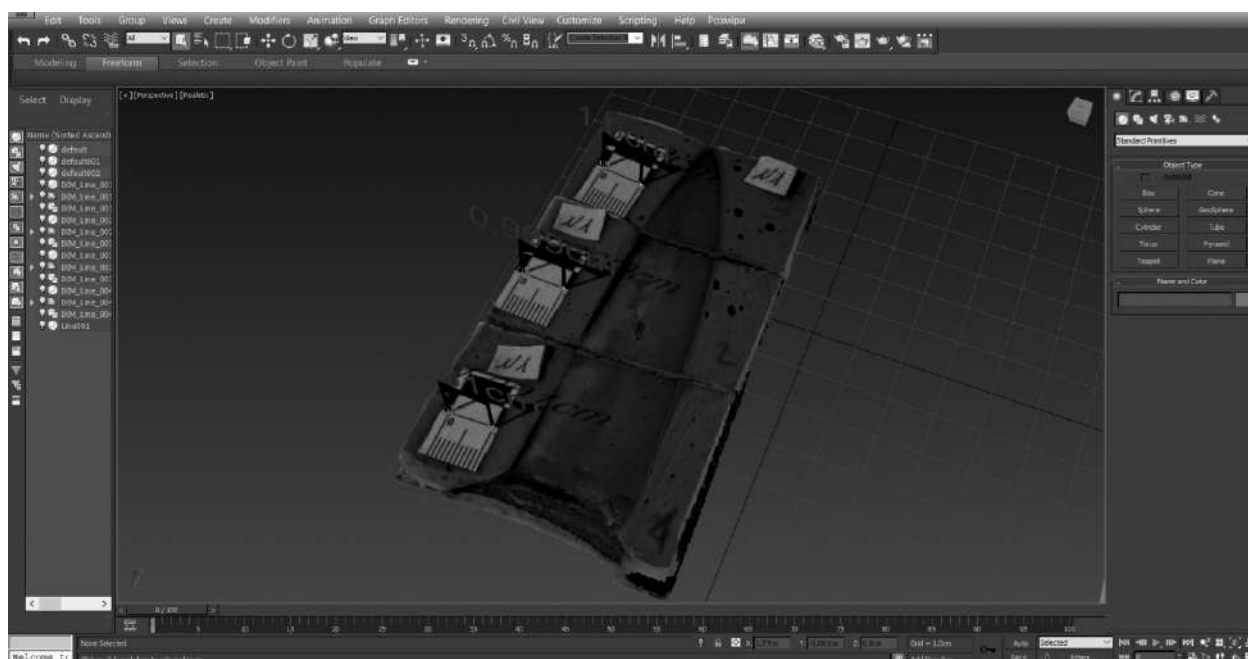


Рис. 5. Експериментальний рановий канал.

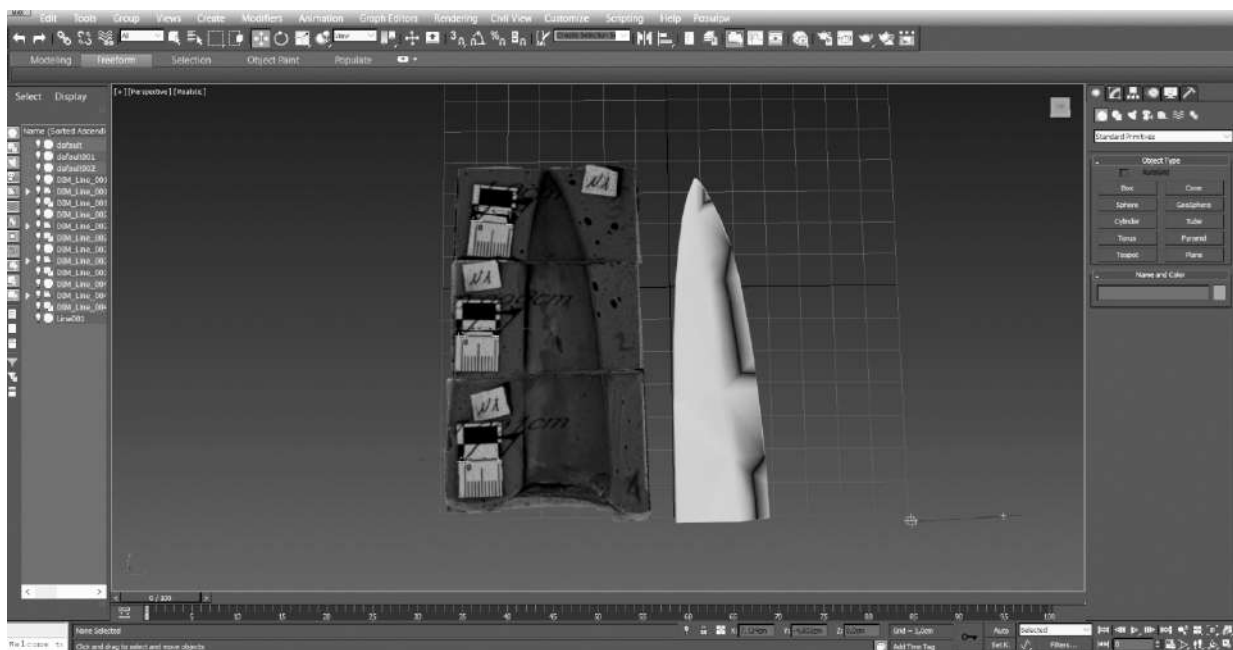


Рис. 6. Змодельований макет експериментального колюче-ріжучого знаряддя.

### Висновки

Результати, отримані за допомогою фотограмметрії та 3D моделювання ранового каналу, дають змогу стверджувати про підвищену точність досліджень окремих морфологічних характеристик ушкоджень і уможливають проведення ретроспективної ідентифікації фрагментів ранового каналу зі знаряддям травми. При цьому судово-медичні експерти отримують сучасний об'єктивний інструмент відбору та ідентифікації використаного колюче-ріжучого знаряддя з-поміж наданих на експертизу судово-слідчими органами. Впровадження в судово-медичну та медико-криміналістичну практику сучасних методів 3D моделювання дає змогу покращити точність та візуалізацію проведення експертиз і виводить їх на новий, більш високий рівень.

### Список літератури:

- Коробко ІС, Бабкіна ОП, Калашніков ДА. Аналіз летальних ушкоджень у випадках смерті від механічної травми у м. Донецьк за 2011-2013 р.р. Вісник проблем біології і медицини. 2014;1(3):177-9.
- Ren P, Shui W, Liu J, Fan Y, Zhao W, Zhou M. A Sketch-based Rapid Modeling Method for 3D Crime Scene Presentation. *Journal of Digital Forensics, Security and Law* 2018;13(1):43-58. doi: 10.15394/jdfsl.2018.1484
- Леонов СВ, Пинчук ПВ. Установление места положения стрелявшего методом трехмерного моделирования. *Судебно-медицинская экспертиза*. 2016;3:38-9.
- Buck U, Naether S, Braun M, Bolliger S, Friederich H, Jackowski C, et al. Application of 3D documentation and geometric reconstruction methods in traffic accident analysis: With high resolution surface scanning, radiological MSCT/MRI scanning and real data based animation. *Forensic Sci Int*. 2007;170(1):20-8. doi: 10.1016/j.forsciint.2006.08.024
- Koller S, Ebert LC, Martinez RM, Sieberth T. Using virtual reality for forensic examinations of injuries. *Forensic Sci Int*. 2019;295:30-5. doi: 10.1016/j.forsciint.2018.11.006
- Клінічна та експериментальна патологія. 2021. Т.20, № 2 (76)
- Villa C. Forensic 3D documentation of skin injuries. *Int J Legal Med*. 2017;131(3):751-9. doi: 10.1007/s00414-016-1499-9
- Buck U, Bube K, Campana L, Shyma C. Validation and evaluation of measuring methods for the 3D documentation of external injuries in the field of forensic medicine. *Int J Legal Med*. 2018;132(2):551-61. doi: 10.1007/s00414-017-1756-6
- Шакирьянова ЮП. Применение трехмерных объектов для консультативно-диагностической помощи в режиме "реального времени". *Вестник судебной медицины*. 2017;6(4):49-51.
- Grabherr S, Stephan BA, Buck U, Näther S, Christe A, Oesterhelweg L, et al. Virtopsy – Radiology in Forensic Medicine. *Imaging Decisions MRI*. 2007;11(1):2-9. doi: 10.1111/j.1617-0830.2007.00086.x
- Савка ІГ. Судово-медичне обґрунтування механогенезу та морфологічних ознак переломів довгих трубчастих кісток нижньої кінцівки з урахуванням їх структурно-функціональних особливостей [автореферат]. Київ; 2015. 36 с.
- Бачинский ВТ, Михайличенко БВ, Савка ІГ. Пространственная реконструкция плоскости излома трубчатой кости с использованием современных компьютерных технологий. *Вестник судебной медицины*. 2013;2(2):6-9.
- Кишкан ПЯ, Савка ІГ, Кишкан ІГ, винахідники; Вищий державний навчальний заклад України «Буковинський державний медичний університет», патентовласник. Спосіб 3D-реконструкції ранового каналу, утвореного колюче-ріжучим знаряддям травми. Патент України № 145645. 2020 Гру 28.
- Савка ІГ, Кишкан ПЯ, Кишкан ІГ, винахідники; Вищий державний навчальний заклад України «Буковинський державний медичний університет», патентовласник. Спосіб 3D реконструкції колюче-ріжучого знаряддя травми за рановим каналом. Патент України № 145647. 2020 Гру 28.
- Кишкан ПЯ, Савка ІГ, винахідники; Вищий державний навчальний заклад України «Буковинський державний медичний університет», патентовласник. Спосіб встановлення відповідності ранового каналу, утвореного колюче-ріжучим предметом, знаряддю травми з використанням методів 3D-моделювання. Патент України № 145646. 2020 Гру 28.

15. Шакирянova ЮП, Леонов СВ, Пинчук ПВ. Возможности создания трехмерных виртуальных копий объектов и последующая экспертная работа с ними. Избранные вопросы судебно-медицинской экспертизы. 2017;16:93-6.

## References

1. Korobko IS, Babkina EP, Kalashnikov DA. Analiz letal'nykh ushkodzen' u vypadkakh smerti vid mekhanichnoi travmy u m. Donets'k za 2011-2013 r.r. [Analysis of Fatal Injuries in Cases of Death from Mechanical Injury in Donetsk for 2011-2013]. Bulletin of Problems in Biology and Medicine. 2014;1(3):177-9. (in Ukrainian)
2. Ren P, Shui W, Liu J, Fan Y, Zhao W, Zhou M. A Sketch-based Rapid Modeling Method for 3D Crime Scene Presentation. Journal of Digital Forensics, Security and Law 2018;13(1):43-58. doi: 10.15394/jdfsl.2018.1484
3. Leonov SV, Pinchuk PV. Ustanovlenie mesta polozheniya strelyavshego metodom trekhmernogo modelirovaniya [Determining the shooting location by three-dimensional modeling]. Sudebno-meditsinskaya ekspertiza. 2016;3:38-9. (in Russian)
4. Buck U, Naether S, Braun M, Bolliger S, Friederich H, Jackowski C, et al. Application of 3D documentation and geometric reconstruction methods in traffic accident analysis: With high resolution surface scanning, radiological MSCT/MRI scanning and real data based animation. Forensic Sci Int. 2007;170(1):20-8. doi: 10.1016/j.forsciint.2006.08.024
5. Koller S, Ebert LC, Martineza RM, Sieberth T. Using virtual reality for forensic examinations of injuries. Forensic Sci Int. 2019;295:30-5. doi: 10.1016/j.forsciint.2018.11.006
6. Villa C. Forensic 3D documentation of skin injuries. Int J Legal Med. 2017;131(3):751-9. doi: 10.1007/s00414-016-1499-9
7. Buck U, Bube K, Campana L, Shyma C. Validation and evaluation of measuring methods for the 3D documentation of external injuries in the field of forensic medicine. Int J Legal Med. 2018;132(2):551-61. doi: 10.1007/s00414-017-1756-6
8. Shakiryanova YuP. Primenenie trekhmernykh ob"ektov dlya konsultativno-diagnosticshekoj pomoshchi v rezhime "real'nogo vremeni" [Application of three-dimensional objects for advisorydiagnostic assistance in the "real time" mode]. Vestnik sudebnoy meditsiny. 2017;6(4):49-51. (in Russian)
9. Grabherr S, Stephan BA, Buck U, Näther S, Christe A, Oesterhelweg L, et al. Virtopsy – Radiology in Forensic Medicine.

Imaging Decisions MRI. 2007;11(1):2-9. doi: 10.1111/j.1617-0830.2007.00086.x

10. Savka IH. Sudovo-medychne obruntuvannia mekhanohenezu ta morfolohichnykh oznak perelomiv dovhykh trubchastykh kistok nyzhn'oi kintsivky z urakhuvanniam yikh strukturno-funktsional'nykh osoblyvostei [avtoreferat] [Forensic substantiation of mechanogenesis and morphological signs of fractures of long tubular bones of the lower extremity taking into account their structural and functional features [abstract]. Kiev; 2015. 36 p. (in Ukrainian)
11. Bachynskiyi VT, Mykhailichenko BV, Savka IH. Prostranstvennaya rekonstruktsiya ploskosti izloma trubchatoy kosti s ispol'zovaniem sovremennykh komp'yuternykh tekhnologiy [Spatial reconstruction of the fracture plane of the tubular bone, using modern computer technologies]. Vestnik sudebnoy meditsiny. 2013;2(2):6-9. (in Russian)
12. Kyshkan PYa, Savka IH, Kyshkan IH, vynakhidnyky; Vyschyi derzhavnyi navchal'nyi zaklad Ukrainy «Bukovyns'kyi derzhavnyi medychnyi universytet», patentovlasnyk. Sposib 3D-rekonstruktsii ranovoho kanalu, utvorenoho koliuche-rizhuchym znariaddiam travmy [Method of 3D-reconstruction of wound wound formed by prickly-cutting tool of injury]. Patent Ukrainy № 145645. 2020 Hru 28. (in Ukrainian)
13. Savka IH, Kyshkan PYa, Kyshkan IH, vynakhidnyky; Vyschyi derzhavnyi navchal'nyi zaklad Ukrainy «Bukovyns'kyi derzhavnyi medychnyi universytet», patentovlasnyk. Sposib 3D rekonstruktsii koliuche-rizhuchoho znariaddia travmy za ranovym kanalom [Method of 3D reconstruction of prickly-cutting tool of injury on wound wound]. Patent Ukrainy № 145647. 2020 Hru 28. (in Ukrainian)
14. Kyshkan PYa, Savka IH, vynakhidnyky; Vyschyi derzhavnyi navchal'nyi zaklad Ukrainy «Bukovyns'kyi derzhavnyi medychnyi universytet», patentovlasnyk. Sposib vstanovlennia vidpovidnosti ranovoho kanalu, utvorenoho koliucho-rizhuchym predmetom, znariaddiu travmy z vykorystanniam metodiv 3D-modeliuвання [The method of establishing the correspondence of the wound canal formed by the prickly-cutting object, the tool of injury using the methods of 3D-modeling]. Patent Ukrainy № 145646. 2020 Hru 28. (in Ukrainian)
15. Shakiryanova YuP, Leonov SV, Pinchuk PV. Vozmozhnosti sozdaniya trekhmernykh virtual'nykh kopiy ob"ektov i posleduyushchaya ekspertnaya rabota s nimi [Possibilities of creating three-dimensional virtual copies of objects and subsequent expert work with them]. Izbrannye voprosy sudebno-meditsinskoy ekspertizy. 2017;16:93-6. (in Russian)

## Відомості про авторів:

Кишкан П.Я.– аспірант кафедри судової медицини та медичного правознавства Буковинського державного медичного університету, м. Чернівці, Україна.

## Сведения об авторах:

Кишкан П.Я. – аспирант кафедры судебной медицины и медицинского правоведения Буковинского государственного медицинского университета, г. Черновцы, Украина.

## Information about authors:

Kyshkan P.Y. – postgraduate student of the Department of Forensic Medicine and Medical Law of Bukovinian State Medical University, Chernivtsi, Ukraine.

Стаття надійшла до редакції 12.04.2021 р.

Рецензент – проф. Бачинський В.Т.

© П.Я. Кишкан, 2021

