

# КЛІНІЧНА АНАТОМІЯ ТА ОПЕРАТИВНА ХІРУРГІЯ

**Том 18, № 4 (70)**  
**2019**

Науково-практичний медичний журнал  
Видається 4 рази на рік  
Заснований в квітні 2002 року

**Головний редактор**  
Слободян О.М.

**Почесний головний редактор**  
Ахтемійчук Ю.Т.

**Перший заступник  
головного редактора**  
Іващук О.І.

**Заступники головного  
редактора**  
Чайковський Ю.Б.  
Проняєв Д.В.

**Відповідальний секретар**  
Товкач Ю.В.

**Секретар**  
Лаврів Л.П.

**Редакційна колегія**

Білоокій В.В.

Боднар Б.М.

Булик Р.Є.

Власов В.В.

Давиденко І.С.

Іфтодій А.Г.

Кривецький В.В.

Макар Б.Г.

Олійник І.Ю.

Полянський І.Ю.

Федорук О.С.

Хмара Т.В.

Засновник і видавець: ВДНЗ України "Буковинський державний медичний університет"  
Адреса редакції: 58002, пл. Театральна, 2, Чернівці, Україна

URL: <http://kaos.bsmu.edu.ua/>;  
E-mail: [cas@bsmu.edu.ua](mailto:cas@bsmu.edu.ua)

Бібліотека  
БДМУ

## РЕДАКЦІЙНА РАДА

Андергубер Ф. (Грац, Австрія), Білаш С.М. (Полтава), Вовк Ю.М. (Рубіжне), Вовк О.Ю. (Харків), Волков К.С. (Тернопіль), Гнатюк М.С. (Тернопіль), Головацький А.С. (Ужгород), Гумінський Ю.Й. (Вінниця), Гунас І.В. (Вінниця), Дуденко В.Г. (Харків), Катеренюк І.М. (Кишинів, Молдова), Костюк Г.Я. (Вінниця), Кошарний В.В. (Дніпро), Кривко Ю.Я. (Львів), Лук'янцева Г.В. (Київ), Масна З.З. (Львів), Матешук-Вацеба Л.Р. (Львів), Небесна З.М. (Тернопіль), Околокулак Є.С. (Гродно, Білорусь), Пастухова В.А. (Київ), Півторак В.І. (Вінниця), Пикалюк В.С. (Луцьк), Попадинець О.Г. (Івано-Франківськ), Попов О.Г. (Одеса), Попович Ю.І. (Івано-Франківськ), Ромаєв С.М. (Харків), Россі П. (Рим, Італія), Савва А. (Яси, Румунія), Сікора В.З. (Суми), Суман С.П. (Кишинів, Молдова), Топор Б.М. (Кишинів, Молдова), Федонюк Л.Я. (Тернопіль), Філіпоу Ф. (Бухарест, Румунія), Черкасов В.Г. (Київ), Черно В.С. (Миколаїв), Шепітько В.І. (Полтава), Шкодівський М.І. (Сімферополь)

## EDITORIAL COUNCIL

Friedrich Anderhuber (Graz, Austria), Anca Sava (Yassy, Romania), Florin Filipoiu (Bucureshti, Romania), Pellegrino Rossi (Roma, Italy), Suman Serghei (Kishinev, Moldova), Bilash S.M (Poltava), Vovk Yu.M. (Rubizhne), Vovk O.Yu. (Kharkiv), Volkov K.S. (Ternopil), Gnatyuk MS (Ternopil), Golovatsky A.C. (Uzhgorod), Guminsky Yu.Y. (Vinnitsa), Gunas I.V. (Vinnitsya), Dudenko V.G. (Kharkiv), Kateryenyuk I.M. (Kishinev, Moldova), Kostiuk G.Ya. (Vinnitsia), Kosharnyi V.V. (Dnipro), Krivko Yu.Ya. (Lviv), Lukyantseva G.V. (Kiev), Masna Z.Z. (Lviv), Mateshuk-Vatseba L.R. (Lviv), Nebesna Z.M. (Ternopil), Okolokulak E.S. (Grodno, Belarus), Pastukhova V.A. (Kiev), Pivtorak V.I. (Vinnitsia), Pikalyuk V.S. (Lutsk), Popadynets O.H. (Ivano-Frankivsk), Popov O.G. (Odessa), Popovich Yu.I. (Ivano-Frankivsk), Romany S.M. (Kharkiv), Sikora V.Z. (Sumy), Topor B.M. (Chisinau, Moldova), Fedonyuk L.Ya. (Ternopil), Cherkasov V.G. (Kiev), Chernov V.C. (Nikolaev), Shepitko V.I. (Poltava), Shkodivskyj M.I. (Simferopol)

**Свідоцтво про державну реєстрацію –  
серія КВ № 6031 від 05.04.2002 р.**

**Журнал включений до баз даних:**

**ВІНІТІ Російської академії наук, Ulrich`s Periodicals Directory, Google Scholar, Index Copernicus International, Scientific Indexing Services, Infobase Index, Bielefeld Academic Search Engine, International Committee of Medical Journal Editors, Open Access Infrastructure for Research in Europe, WorldCat, Наукова періодика України**

---

**Журнал "Клінічна анатомія та оперативна хірургія" –  
наукове фахове видання України**

**(Постанова президії ВАК України від 14.10.2009 р., № 1-05/4), перереєстровано наказом  
Міністерства освіти і науки України від 29 грудня 2014 року № 1528 щодо включення  
до переліку наукових фахових видань України**

---

**Рекомендовано вченою радою ВДНЗ України  
"Буковинський державний медичний університет"  
(протокол № 4 від 24.10.2019 року)**

ISSN 1727-0847

**Klinična anatomîa ta operativna hirurgiâ (Print)  
Clinical anatomy and operative surgery**

ISSN 1993-5897

**Klinična anatomîa ta operativna hirurgiâ (Online)  
Kliničeskaâ anatomîa i operativnaâ hirurgiâ**

УДК 611-018.46:612.392.69:546.175  
DOI: 10.24061/1727-0847.18.4.2019.1

**В.В. Кривецький, І.Є. Герасимюк\*, І.І. Кривецька**

*ВДНЗ України «Буковинський державний медичний університет», м. Чернівці;*

*\*Тернопільський національний медичний університет імені І.Я. Горбачевського МОЗ України*

## **МОРФОЛОГІЧНІ ОСОБЛИВОСТІ КІСТКОВОГО МОЗКУ ЩУРІВ ПРИ СПОЖИВАННІ СОЛЕЙ НІТРАТІВ У ПІДВИЩЕНИХ КОНЦЕНТРАЦІЯХ**

**Резюме.** Дослідження якісного складу води та харчових продуктів виявили перевищення концентрації нітратів, одним з найчутливіших органів для яких може бути кістковий мозок. Тому, метою нашого дослідження стало вивчення морфологічних особливостей кісткового мозку щурів за умов впливу на організм солей нітратів. Дослідження проведено на 48 статевозрілих щурах. У якості ксенобіотика використано нітрат Na ( $\text{NaNO}_3$ ). Тварин виводили з експерименту на 10-у, 30-у та 90-у добу. Протягом експерименту виявлено зміни з боку еритроциту – зменшення кількості ядермісних клітин у складі еритроїдних острівців, ознаки їх дисеритропоезу. Зміни з боку гранулоцитопоезу проявлялися порушенням їх стратифікації – наявність різного ступеню зрілості попередників у всіх ділянках кістково-мозкового каналу. Порушення з боку мегакаріоцитів виражалися у вогнищевому їх скупченні у вигляді кластерів та частковій дислокації по відношенню до синусоїдів. Спостереження за тваринами виявило термін-залежний характер змін у кістковому мозку.

**Ключові слова:** кістковий мозок, гемопоез, нітрати, гематотоксичний ефект.

Останнім часом все більше уваги приділяється вивченню впливу екзогенних поллютантів на функціонування живих організмів. У зв'язку зі стрімким індустріальним розвитком показники вмісту окремих ксенобіотиків у навколишньому середовищі значно перевищують гранично допустимі концентрації (ГДК) [1]. Це призводить до їх негативного впливу на морфо-функціональний стан людини. Одним з найчутливіших органів є кістковий мозок, який, починаючи з внутрішньоутробного періоду, відповідальний за утворення всіх клітинних елементів крові [2,3]. Він миттєво реагує на зміни якісного та кількісного складу зовнішнього середовища, що відображається на його будові [4].

Дослідження якісного складу води та харчових продуктів виявили перевищення концентрації нітратів у їх складі [5]. Це зумовлено широким використанням азотвмісних добрив у сільському господарстві, потраплянням стоків промислових виробництв у підгрунтові води, недостатнім очищенням водопровідної води. Солі азотної кислоти у токсичних дозах можуть призводити до порушень ендокринної системи, кровообігу, централь-

ної нервової системи та інші [6]. За рахунок окиснення двовалентного заліза до тривалентного вони викликають розвиток метгемоглобінемії, що проявляється розвитком анемії у будь-якому віці [7].

**Мета дослідження:** вивчити морфологічні особливості кісткового мозку щурів за умов впливу на організм солей нітратів та встановити закономірності підгострої та хронічної гематоксичної дії ксенобіотиків на процес гранулоцито-, еритроцито- та тромбоцитопоезу.

**Матеріал і методи.** Для виявлення короточасного та пролонгованого впливу нітратів на процес гемопоезу у тварин використано 48 статевозрілих щурів. Тварини були розподілені на 2 серії – контрольну (вживали воду з вмістом нітратів менше ГДК – менше 45мг/л) та експериментальну (випоювання проводилося водою з перевищеними рівнями нітратів – 100мг/л). У якості ксенобіотика використано нітрат Na ( $\text{NaNO}_3$ ). Тварин виводили з експерименту на 10-у, 30-у та 90-у добу.

Морфологічні зміни встановлювали на попередньо фіксованих та декальцинованих компактних

та губчастих частинах стегнових кісток. Якісний та кількісний склад паренхіматозно-стромального компоненту кісткового мозку проводили на препаратах, забарвлених гематоксиліном та еозином. Порівняння показників двох груп тварин та особливості їх коливань протягом експерименту виконано з використанням прикладних статистичних методів. Відмінності вважалися статистично достовірними при ступеню вірогідності більше 95% ( $p < 0,05$ ).

#### Результати дослідження та їх обговорення.

При морфологічному дослідженні препаратів встановлено, що кістковий мозок щурів характеризується чітким розподілом гемопоетичної тканини у кістково-мозковому каналі епіфізів та лакунарних просторах діяфізів. Для попередників гранулоцитопоезу притаманне перитрабекулярне та ендостальне розташування, тоді як еритроцитопоез та тромбоцитопоез відбувається у перисинусоїдальних ділянках. У тварин контрольної серії не виявлено статистично достовірних змін у якісному та кількісному складі паренхіматозно-стромальних компонентів кісткового мозку ( $p > 0,05$ ) протягом спостереження.

У щурів, яким у воду додавали підвищену кількість нітратів, виявлено гематотоксичний ефект поллютантів. Слід зазначити, що статистично достовірні відхилення спостерігалися, починаючи з 30 доби спостереження, хоча і виникали вони вже на 10 добу. Так, при гістологічному дослідженні виявлено зменшення площі кровотворної тканини (рис. 1), яка вакантно замішувалась ліпоцитами та переповненими кров'ю синусоїдами.

Детальний аналіз попередників гемопоезу встановив більш виражені зміни з боку еритроцитарних предикторів. Окрім зменшення кількості ядермісних клітин у складі еритроїдних острівців, виявлено початкові ознаки їх дисеритропоезу: вогнищева вакуолізація, порушення форми та розмірів ядер, їх фрагментованість, наявність патологічних включень у цитоплазмі.

Зміни з боку гранулоцитопоезу проявлялися порушенням їх стратифікації – наявність різного ступеню зрілості попередників у всіх ділянках кістково-мозкового каналу. Зміни з боку мегакаріоцитів виражалися у вогнищевому їх скупченні у вигляді кластерів та частковій дислокації по відношенню до синусоїдів.

Пролонговане спостереження за експериментальними тваринами дало можливість констатувати термін-залежний характер змін у кістковому мозку. На 90 добу виявлено прогресування якісних та кількісних змін гемопоетичної тканини.

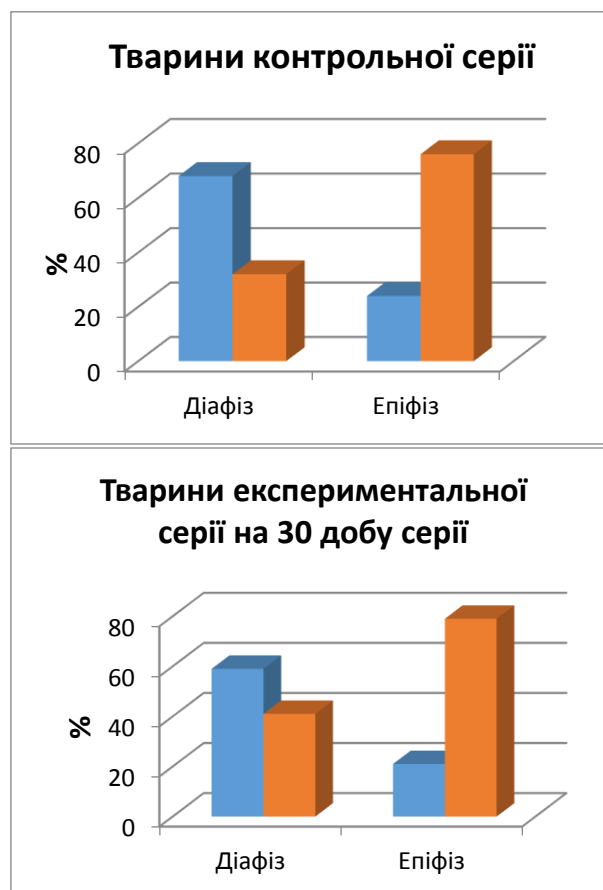


Рис. 1. Показники паренхіматозно-стромального співвідношення у тварин: синій колір – показники паренхіматозного компоненту, червоний – стромального компоненту кісткового мозку

Гематотоксичний ефект проявлявся у порушенні дозрівання всіх попередників – продовжувалось зменшення співвідношення паренхіма-stroma (Рис. 2), наростали диспластичні зміни в еритроні, виникали вогнищеві дистрофічні зміни у стромальному компоненті кісткового мозку. Кісткова тканина залишалась інтактною протягом всього періоду спостереження.

Сучасне існування людства характеризується постійним забрудненням довкілля небезпечними та шкідливими речовинами, які при потрапленні до організму у підвищених концентраціях призводять до розвитку виражених морфологічних змін у внутрішніх органах. Одними з таких поллютантів є солі натратів, концентрації яких у зв'язку з широким використанням у сільськогосподарській роботі та промисловій діяльності значно зросли у харчових продуктах та воді [5,8]. Це спонукало нас до вивчення їх пагубного впливу на гемопоетичну тканину, враховуючи її високу чутливість до змін якісного складу зовнішнього середовища.

Проведене на лабораторних щурах дослідження виявило гематотоксичний ефект солей нітратів, який залежав від тривалості їх вживання.

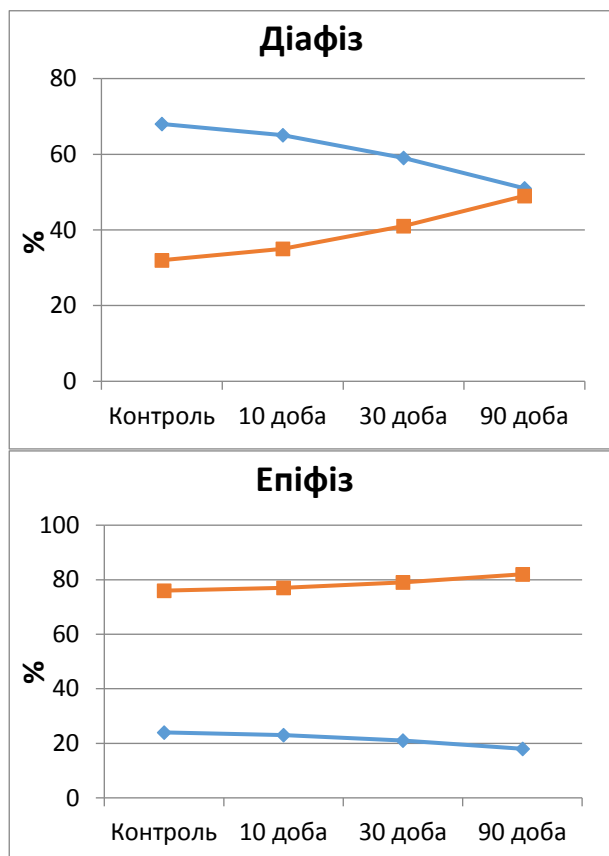


Рис. 2. Динаміка змін паренхіматозного (синій колір) та стромального (червоний колір) компонентів кісткового мозку у експериментальних тварин протягом експерименту.

При надходженні їх до організму тварин у підвищених концентраціях відбувалося поступове пригнічення гемопоєзу (зменшення паренхіматозного компоненту кісткового мозку), виникали диспластичні зміни у попередниках клітинних елементів крові. Слід зазначити, що виявлені зміни

більше притаманні еритроцитарному паростку кровотворення, хоча певні відхилення від норми присутні і у процесі грануло- та тромбоцитопоезу. Отже, окрім вираженого еритротоксичного (утворення метгемоглобіну в еритроцитах), ефекту нітрати викликають виразні зміни на стадії їх утворення. Це може відбуватися за рахунок тріступеневого їх впливу на процес поділу та дозрівання представників еритрону, який реалізується за рахунок безпосереднього впливу нітратів на функціонування клітин, утворення нітритів з притаманними їм цитотоксичними ефектами та синтез нітрозамінів. Останні окрім прямого токсичного впливу на клітини мають і віддалені наслідки, які проявляються в їх участі у дестабілізації геному з послідовним розвитком злоякісного процесу.

**Висновок.** Підвищене надходження нітратів до організму тварин проявляється структурно-морфологічною дезорганізацією гемопоєзу, яка характеризується пригніченням дозрівання всіх паростків кровотворної тканини. Більш виражені зміни спостерігаються в якісному та кількісному складі складових еритрону, для яких характерно зменшення площі попередників еритроцитів та розвитком їх початкових диспластичних змін. Зазначені порушення мають термінзалежний характер з посиленням гематотоксичного ефекту полутантів на 90 добу спостереження.

**Перспективи подальших досліджень.** Виявлені структурні перебудови у кістковому мозку спонукають до вивчення особливостей змін периферійної крові в умовах споживання підвищених доз нітратів та пошуку ефективних засобів корекції, які можна було б використати з профілактично-терапевтичною метою у практиці.

#### Список використаної літератури

1. Rustembekova SA, Baraboshkina TA. Mikroelementozy i faktory ekologicheskogo riska: dlya praktikuyushchikh vrachey. Moscow: Logos; 2006. 512 p.
2. Taviani MI, Péault B. Embryonic development of the human hematopoietic system. *Int J Dev Biol.* 2005;49(2-3):243-50. DOI: 10.1387/ijdb.041957mt
3. Hirschi KK. Hemogenic endothelium during development and beyond. *Blood.* 2012 May 24;119(21):4823-7. doi: 10.1182/blood-2011-12-353466.
4. Travlos GS. Histopathology of bone marrow. *Toxicol Pathol.* 2006;34(5):566-98. DOI: 10.1080/01926230600964706
5. Kundelska TV, Grimalyuk OV, Rebeга MV. Doslidzhennya vmistu nitrativ u vodi ta produktakh kharchuvannya mis'kykh zhyteliv. 2013;1(7):73-5.
6. Hunchak VM. Do toksykologiyi nitrativ i nitrytiv u tvaryn. *Naukovyy visnyk L'vivs'koho natsional'noho universytetu veterynarnoyi medytsyny ta biotekhnolohiy imeni S.Z. Gzhyts'koho.* 2013;57(3):62-70.
7. Shperling IA, Ryazantseva NV, Novitskiy VV, Mikhalenko AN, Shevtsova NM, Naslednikova IO, et al. Morfoloicheseskaya i ul'trastrukturnaya kharakteristika eritrotsitov krysa pri toksicheskoy metgemoglobinemii. *Vestnik rossiyskoy voyenno-meditsinskoy akademii.* 2011;35(3):156-62. (in Russian).
8. Ward MH, Jones RR, Brender JD, de Kok TM, Weyer PJ, Nolan BT, et al. Drinking Water Nitrate and Human Health: An Updated Review. *Int J Environ Res Public Health.* 2018 Jul 23;15(7). pii: E1557. doi: 10.3390/ijerph15071557.

## References

7. Rustembekova SA, Baraboshkina TA. Mikroelementozy i faktory ekologicheskogo riska: dlya praktikuyushchikh vrachey [Microelementoses and environmental risk factors for health practitioners]. Moscow: Logos; 2006. 512 p. (in Russian).
8. Tavian MI, Péault B. Embryonic development of the human hematopoietic system. *Int J Dev Biol.* 2005;49(2-3):243-50. DOI: 10.1387/ijdb.041957mt
9. Hirschi KK. Hemogenic endothelium during development and beyond. *Blood.* 2012 May 24;119(21):4823-7. doi: 10.1182/blood-2011-12-353466.
10. Travlos GS. Histopathology of bone marrow. *Toxicol Pathol.* 2006;34(5):566-98. DOI: 10.1080/01926230600964706
11. Kundelska TV, Grimalyuk OV, Rebeга MV. Doslidzhennya vmistu nitrativ u vodi ta produktakh kharchuvannya mis'kykh zhyteliv [Research on the content of nitrates in water and food of urban dwellers]. 2013;1(7):73-5. (in Ukrainian).
12. Hunchak VM. Do toksykologiyi nitrativ i nitrytiv u tvaryn [Until toxicology of nitrates and nitrites in animals]. *Naukovyy visnyk L'vivs'koho natsional'noho universytetu veterynarnoyi medytsyny ta biotekhnolohiy imeni S.Z. Gzhyts'koho.* 2013;57(3):62-70. (in Ukrainian).
7. Shperling IA, Ryazantseva NV, Novitskiy VV, Mikhalenko AN, Shevtsova NM, Naslednikova IO, et al. Morfoloicheskaya i ul'trastrukturnaya kharakteristika eritrotsitov kryis pri toksicheskoy metgemoglobinemii [Morphological and ultrastructural characteristics of rat erythrocytes in toxic methemoglobinemia]. *Vestnik rossiyskoy voyenno-meditsynskoy akademii.* 2011;35(3):156-62. (in Russian).
8. Ward MH, Jones RR, Brender JD, de Kok TM, Weyer PJ, Nolan BT, et al. Drinking Water Nitrate and Human Health: An Updated Review. *Int J Environ Res Public Health.* 2018 Jul 23;15(7). pii: E1557. doi: 10.3390/ijerph15071557.

### МОРФОЛОГИЧЕСКИЕ ОСОБЕННОСТИ КОСТНОГО МОЗГА КРЫС ПРИ ПОТРЕБЛЕНИЯ СОЛЕЙ НИТРАТОВ В ПОВЫШЕННЫХ КОНЦЕНТРАЦИЯХ

**Резюме.** Исследование качественного состава воды и пищевых продуктов обнаружили превышение концентрации нитратов, одним из наиболее чувствительных органов для которых может быть костный мозг. Поэтому, целью нашего исследования стало изучение морфологических особенностей костного мозга крыс в условиях воздействия на организм солей нитратов. Исследование проведено на 48 половозрелых крысах. В качестве ксенобиотика использовано нитрат Na ( $\text{NaNO}_3$ ). Животных выводили из эксперимента на десятый, тридцатый и девяностый день. В течение эксперимента выявлены изменения со стороны эритрона – уменьшение количества ядерсодержащих клеток в составе эритроидных островков, признаки их дизэритропоэза. Со стороны гранулоцитопоэза проявлялись нарушением их стратификации – наличие разной степени зрелости предшественников во всех участках костно-мозгового канала. Со стороны мегакариоцитов изменения выражались в очаговом их скоплении в виде кластеров и частичной дислокации по отношению к синусоидам. Наблюдение за животными выявило срок-зависимый характер изменений в костном мозге.

**Ключевые слова:** костный мозг, гемопоэз, нитраты, гематотоксических эффект.

### MORPHOLOGICAL PECULIARITIES OF RAT BONE MARROW UNDER THE INFLUENCE OF NITRATE SALTS IN INCREASED CONCENTRATIONS

**Abstract:** the study of the qualitative composition of water and food products revealed the increased concentration of nitrates in their composition. Nitric acid salts in toxic doses can lead to disorders of the endocrine system, blood circulation, central nervous system, etc. Bone marrow is one of the most sensitive organs, which is responsible for the formation of cellular elements of blood. The object of our research was to study the morphological peculiarities of the bone marrow of rats under the influence of nitrate salts on the body and to determine the regularities of subacute and chronic hemotoxic effect of xenobiotics on the process of granulocyto-, erythrocyto- and thrombocytopoiesis. The study was conducted on 48 mature male rats. Nitrate Na ( $\text{NaNO}_3$ ) was used as xenobiotic. The animals were removed from the experiment on 10<sup>th</sup>, 30<sup>th</sup> and 90<sup>th</sup> day. The qualitative and quantitative composition of the parenchymatous and stromal component of the bone marrow was studied on the samples, stained with hematoxylin and eosin. During the experiment, the most expressed changes were observed in erythron: reduced number of nuclear cells in erythroid islands, signs of their diserythropoiesis – focal vacuolization, abnormal shape and size of the nuclei, their fragmentation, pathological inclusions in cytoplasm. Changes in granulocytopoiesis were expressed by the disturbance of their stratification – precursors with different degree of maturity were present in all parts of the medullary canal. Changes in megakaryocytes were expressed by their focal accumulation in the form of clusters and partial dislocation,

regarding the sinusoids. The observations on animals revealed the term-dependent nature of changes in the bone marrow. On the 90th day, a progression of qualitative and quantitative changes in hematopoietic tissue was determined. The hemotoxic effect was expressed by disorders in the maturation of all its precursors – the ratio of parenchyma-stroma was still reduced, dysplastic changes in erythron increased, focal dystrophic changes in the stromal component of the bone marrow were observed.

**Key words:** bone marrow, hemopoiesis, nitrates, hematotoxic effect.

*Відомості про авторів:*

**Кривецький Віктор Васильович** – д.мед.н., проф., зав. кафедри анатомії людини ім. М. Г Туркевича, ВДНЗ України “Буковинський державний медичний університет”, м. Чернівці;

**Герасимюк Ілля Євгенович** - д.мед.н., проф., зав. кафедри анатомії людини, Тернопільський національний медичний університет імені І.Я. Горбачевського МОЗ України;

**Кривецька Інна Іванівна** – к.мед.н., доцент кафедри нервових хвороб, психіатрії та медичної психології ім. С.М. Савенка, ВДНЗ України “Буковинський державний медичний університет”, м. Чернівці;

**Kryvetskyi Viktor Vasylovych** – Doktor of Medical Sciences, Professor, chief of the M.H. Turkevich Human Anatomy Department, of the HSEE of Ukraine “Bukovinian State Medical University”, Chernivtsi City, Ukraine;

**Herasymiuk Illia Yevhenovych** – Doktor of Medical Sciences, Professor, chief of the Human Anatomy Department, of the I.Ya. Horbachevskyi Ternopil National Medical University MoH of Ukraine;

**Kryvetska Inna Ivanivna** – candidate of medical science, associated professor of the S.M. Savenko Nervous Diseases, Psychiatry and Medical Psychology Department of the HSEE of Ukraine “Bukovinian State Medical University”, Chernivtsi City, Ukraine;

Надійшла 17.10.2019 р.

Рецензент – проф., д.мед.н. Цигикало О.В. (Чернівці)