

МІНІСТЕРСТВО ОХОРОНИ ЗДОРОВ'Я УКРАЇНИ
ВИЩИЙ ДЕРЖАВНИЙ НАВЧАЛЬНИЙ ЗАКЛАД УКРАЇНИ
«БУКОВИНСЬКИЙ ДЕРЖАВНИЙ МЕДИЧНИЙ УНІВЕРСИТЕТ»
HIGHER STATE EDUCATIONAL ESTABLISHMENT OF UKRAINE
"BUKOVINIAN STATE MEDICAL UNIVERSITY"

Індексований у міжнародних наукометричних базах:

Academy (Google Scholar)
Ukrainian Research & Academy Network
(URAN)
Academic Resource Index Research Bib

Index Copernicus International
Scientific Indexing Services
Включений до Ulrichsweb™ Global Serials
Directory

**KLINICHNA TA
EKSPERIMENTAL'NA
PATOLOGIYA**

**CLINICAL & EXPERIMENTAL
PATHOLOGY**

На всі статті, опубліковані в журналі «Клінічна та експериментальна патологія»,
встановлюються цифрові ідентифікатори DOI

Т. XVIII, №4 (70), 2019

**Щоквартальний український
науково-медичний журнал.
Заснований у квітні 2002 року**

**Свідоцтво про державну реєстрацію
Серія КВ №6032 від 05.04.2002 р.**

Засновник і видавець: Буковинський державний медичний університет, м. Чернівці

Головний редактор

В. Ф. Мислицький

Перший заступник головного редактора

С. С. Ткачук

Відповідальні секретарі:

С. Є. Дейнека

О. С. Хухліна

Секретар

Г. М. Лапа

Наукові редактори випуску:

д. мед. н., проф. В.М. Пашковський

д. мед. н., проф. О.І. Федів

д. мед. н., проф. Т.В. Сорокман

Редакційна колегія:

Булик Р.Є.

Власик Л.І.

Денисенко О.І.

Івашук О.І.

Ілашук Т.О.

Колоскова О.К.

Коновчук В.М.

Масікевич Ю.Г.

Пашковський В.М.

Полянський І.Ю.

Сорокман Т.В.

Федів О.І.

Цигикало О.В.

Адреса редакції: 58002, Чернівці, пл. Театральна, 2, видавничий відділ БДМУ

Тел./факс: (0372) 553754. **E-mail** lapagalina46@gmail.com

Повнотекстова версія журналу представлена на сайті <http://www.bsmu.edu.ua/files/KEP/>

Електронні копії опублікованих статей передаються до **Національної бібліотеки**

ім. В.І. Вернадського для вільного доступу в режимі on-line

Реферати статей публікуються в "**Українському реферативному журналі**", серія "Медицина"

Редакційна рада:

проф. А.В. Абрамов (Запоріжжя, Україна); проф. Е.М. Алієва (Баку, Азербайджан); проф. А.І. Березнякова (Харків, Україна); проф. В.В. Братусь (Київ, Україна); проф. І.М. Катеренюк (Кишинів, Республіка Молдова); проф. Ю.М. Колесник (Запоріжжя, Україна); акад. АН ВШ України, проф. С.С. Костишин; чл.-кор. АМН України, проф. В.А. Міхньов (Київ, Україна); чл.-кор. НАМН України, проф. М.Г. Проданчук; акад. АМН, чл.-кор. НАН України, О.Г. Резніков (Київ, Україна); чл.-кор. НАН України, проф. В.Ф. Сагач (Київ, Україна); чл.-кор. НАН України, проф. Р.С. Стойка (Львів, Україна); акад. НАМН, чл.-кор. НАН України М.Д. Тронько; проф. В.В. Чоп'як (Львів, Україна); проф. В.О. Шидловський (Тернопіль, Україна); проф. В. О. Шумаков (Київ, Україна).

Наказом Міністерства освіти і науки України від 11.07.2019 р., № 975 журнал "Клінічна та експериментальна патологія" включено до переліку наукових фахових видань України, категорія Б

Рекомендовано до друку та поширення через Інтернет рішенням вченої ради вищого державного навчального закладу України «Буковинський державний медичний університет (протокол № 4 від 28.11.2019 р.)

Матеріали друкуються українською, російською та англійською мовами

Комп'ютерний набір і верстка -
М.П. Мотрук
Наукове редагування - редакції

Рукописи рецензуються. Редколегія залишає за собою право редагування.

Редагування англійського тексту - Г.М. Лапи

Передрук можливий за письмової згоди редколегії.

Коректор - І.В. Зінченко

Група технічно-інформаційного забезпечення:
І.Б. Горбатюк
Л.І. Сидорчук
В.Д. Сорохан

ISSN 1727-4338

DOI 10.24061/1727-4338.XVIII.4.70.2019

© "Клінічна та експериментальна патологія" (Клін. та експерим. патол.), 2019

© **Clinical and experimental pathology (Clin. and experim. pathol.), 2019**
Founded in 2002
Publishing four issues a year

© "Клиническая и экспериментальная патология" (Клин. и эксперим. патол.), 2019

ОСОБЛИВОСТІ БУДОВИ ТА ТОПОГРАФІЇ ПІДПІД'ЯЗИКОВИХ ТРИКУТНИКІВ ПЕРЕДНЬОЇ ШИЙНОЇ ДІЛЯНКИ В ПЛОДОВОМУ ПЕРІОДІ ОНТОГЕНЕЗУ ЛЮДИНИ

О.В. Цигикало, І.С. Попова

Вищий державний навчальний заклад України "Буковинський державний медичний університет", м. Чернівці

Ключові слова:

пренатальний розвиток, підпід'язикові трикутники, передня шийна ділянка, плід.

Клінічна та експериментальна патологія Т.18, №4 (70). С.92-96.

DOI:10.24061/1727-4338.XVIII.4.70.2019.297

E-mail: popova_i@bsmu.edu.ua

Одним з актуальних напрямів морфологічного дослідження є з'ясування особливостей вікової анатомії структур шиї та їх топографо-анатомічних змін у динаміці внутрішньоутробного розвитку людини. Потреба уточнення етіопатогенезу природжених вад та варіантів топографії структур передньої шийної ділянки пов'язана з високою частотою виявлення вад розвитку та кількістю ускладнень від набуті патології підпід'язикових трикутників шиї.

Мета роботи - уточнити джерела, хронологічну послідовність закладки та з'ясувати особливості топографо-анатомічних змін основних структур передньої шийної ділянки.

Матеріал та методи. Досліджено 27 препаратів плодів людини 81,0-375,0 тім'янокуприкової довжини 4-10 місяців на базі КМУ "Чернівецьке обласне патологоанатомічне бюро" та кафедри гістології, цитології та ембріології людини ВДНЗ України "Буковинський державний медичний університет" з використанням комплексу методів морфологічного дослідження (антропометрія, макроскопія, морфометрія, гістологічне дослідження, тривимірне реконструювання та статистичний аналіз).

Результати. До підпід'язикових м'язів передньої шийної ділянки плодів людини, які чітко візуалізуються під час препарування, належать: груднинно-під'язиковий, груднинно-щитоподібний, щито-під'язиковий м'язи. Груднинно-ключично-соскоподібна ділянка відповідає контурам однойменного м'яза, починається від соскоподібного відростка і сягає ключиці та ручки груднини. Середня довжина груднинно-ключично-соскоподібного м'яза у 7-10-місячних плодів становить $60,0 \pm 2,4$ мм, ширина - $17,0 \pm 1,3$ мм. Шийне сплетення у 7-8-місячних плодів утворене передніми гілками верхніх шийних спинномозкових нервів (С1-С4) та розташоване на рівні чотирьох верхніх шийних хребців - попереду місця прикріплення середніх драбинчастих м'язів, м'яза-підіймача лопатки, ремінних м'язів шиї та голови.

Висновки. 1. Особливості форми та топографії підпід'язикових трикутників передньої шийної ділянки у 4-7-місячних плодів зумовлені формою кісткових структур, які на даному етапі розвитку вирізняються від дефінітивної будови. 2. На початку 6-го місяця внутрішньоутробного розвитку людини у морфології та топографії підпід'язикових трикутників передньої шийної ділянки простежуються риси дефінітивної будови.

Ключевые слова:

пренатальное развитие, подподъязычные треугольники, передняя шейная область, плод.

Клиническая и экспериментальная патология Т.18, №4 (70). С.92-96.

ОСОБЕННОСТИ СТРОЕНИЯ И ТОПОГРАФИИ ПОДПОДЪЯЗЫЧНЫХ ТРЕУГОЛЬНИКОВ ПЕРЕДНЕЙ ОБЛАСТИ ШЕИ В ПЛОДНОМ ПЕРИОДЕ ОНТОГЕНЕЗА ЧЕЛОВЕКА

А.В. Цигикало, И.С. Попова

Одним из актуальных направлений морфологического исследования является изучение особенностей возрастной анатомии структур шеи и их топографо-анатомических изменений в динамике внутриутробного развития человека. Потребность уточнения этиопатогенеза врожденных пороков и вариантов топографии структур передней шейной области связана с высокой частотой выявления пороков развития и количеством осложнений от приобретенной патологии подподъязычных треугольников шеи.

Цель работы - уточнить источники, хронологическую последовательность закладки и особенности топографо-анатомических изменений основных структур передней шейной области.

Материал и методы. Исследовано 27 препаратов плодов человека 81,0-375,0 тёмно-копчиковой длины 4-10 месяцев на базе КМУ "Черновицкое областное патологоанатомическое бюро" и кафедры гистологии, цитологии и эмбриологии человека ВГМУ Украины "Буковинский государственный медицинский университет" с использованием комплекса методов морфологического исследования (антропо-

метрия, макроскопія, морфометрія, гистологічне дослідження, тривимірна реконструкція та статистичний аналіз).

Результати. К підпод'язичним м'язам передньої області шиї у плодів людини, які чітко візуалізуються в час препарування, належать: грудно-под'язична, грудно-щитовидна та щитопод'язична м'язи. Грудно-ключично-сосцевидна ділянка відповідає контурам одноименої м'язи, починається від сосцевидного отростка і досягає ключиці та ручки грудни. Середня довжина грудно-ключично-сосцевидної м'язи у 7-10-місячних плодів становить $60,0 \pm 2,4$ мм, ширина - $17,0 \pm 1,3$ мм. Шейне сплетення у 7-8-місячних плодів утворено передніми гілками верхніх шийних спинномозгових нервів (C1-C4) і знаходиться на рівні чотирьох верхніх шийних позвонків.

Висновки. 1. Особливості форми та топографії підпод'язичних трикутників у 4-7-місячних плодів обумовлені формою кісткових структур, які на даному етапі розвитку відрізняються від визначеної будови. 2. В початку 6-го місяця плодного періоду онтогенезу людини в морфології та топографії підпод'язичних трикутників передньої шийної області простежуються риси визначеної будови.

PECULIARITIES OF STRUCTURE AND TOPOGRAPHY OF INFRAHYOID TRIANGLES IN ANTERIOR REGION OF NECK DURING FETAL PERIOD OF HUMAN ONTOGENESIS

O.V. Tsyhykalo, I.S. Popova

One of the topical questions in morphology belongs to the research on age-related anatomy of the neck structures and their topographic and anatomical changes during the human prenatal development. The need to clarify etiopathogenesis of the congenital malformations and anatomical variations in anterior cervical region is associated with the high incidence of developmental defects and a number of complications from acquired pathology in infrahyoid triangles of the neck.

Objective. *To clarify sources, chronological sequence and features of topographic and anatomical changes of the main structures in anterior cervical area of human fetuses during prenatal development.*

Material and methods. *We have studied 27 specimens of human fetuses 81.0-375.0 of parieto-coccygeal length (4th-10th month of prenatal development) at CME "Chernivtsi Regional Pathological Bureau" and at the Department of Histology, Cytology and Embryology of the HSEE of Ukraine "Bukovynian State Medical University". We have used a complex of morphological methods: anthropometry, macroscopy, morphometry, histological examination, three-dimensional reconstruction and statistical analysis.*

Results. *In human fetuses infrahyoid muscles in anterior neck region, which are clearly visualized during dissection, include: sternohyoid, sternothyroid, and thyrohyoid. The sterno-cleido-mastoid area corresponds to the contours of the eponymous muscle. It begins from the mastoid process and reaches the clavicle and sternum. An average length of the sterno-cleido-mastoid muscle in 7-10 months' fetuses is 60.0 ± 2.4 mm, width - 17.0 ± 1.3 mm. The cervical plexus in 7-8-month-old fetuses is formed by anterior branches of upper cervical spinal nerves (C1-C4) and is located at the level of four upper cervical vertebrae.*

Conclusions. *1. Features of shape and topography of the infrahyoid triangles in 4-7-month-old human fetuses are conditioned by the shape of surrounding bony structures, which at this stage of development differ from the definitive structure. 2. In morphology and topography of the infrahyoid triangles in anterior cervical area features of the definitive structure are traced at the beginning of the 6th month of the fetal period of human ontogenesis.*

Key words:

prenatal development, infrahyoid triangles, anterior cervical area.

Clinical and experimental pathology. Vol.18, №4 (70). P.92-96.

Вступ

Вивчення джерел, особливостей розвитку та вікової динаміки синтопічних змін органів та структур шиї упродовж пренатального розвитку людини є актуальним напрямком морфологічних досліджень [1, 5, 6]. Аналіз сучасних наукових даних, присвячених ембріології, анатомії та топографії шиї у динаміці внутрішньоутробного розвитку людини показав фрагментарність та суперечливість відомостей про джерела та час закладки, клінічна та експериментальна патологія. 2019. Т.18, №4(70)

вікові особливості синтопічних змін трикутників передньої шийної ділянки [2, 3, 7]. Потреби сучасної дитячої, естетичної, щелепно-лицевої хірургії та хірургічної стоматології націлюють вчених анатомів на детальне з'ясування онтогенетичних змін будови органів та структур шиї [4, 7]. Уточнені ембріологічні та анатомічні дані про послідовність закладки, хронологію синтопічних змін, критичні періоди розвитку та варіантну топографію м'язів, судин, нервів, фасцій і міжфасціальних кліт-

ковинних просторів шиї дають змогу удосконалити існуючі та розробити нові хірургічні методики доступів, методи оперативного лікування, діагностичні критерії норми.

Мета роботи

З'ясувати особливості топографії структур передньої шийної ділянки в плодівому періоді онтогенезу людини.

Матеріал та методи дослідження

Досліджено 27 препаратів плодів людини 81,0-375,0 тім'яно-куприкової довжини (ТКД) 4-10 місяців на базі КМУ "Чернівецьке обласне патологоанатомічне бюро" та кафедри гістології, цитології та ембріології людини ВДНЗ України "Буковинський державний медичний університет" з використанням комплексу методів морфологічного дослідження (антропометрія, макроскопія, морфометрія, гістологічне дослідження, тривимірне реконструювання та статистичний аналіз).

Дослідження виконані з дотриманням основних положень ІСН GCP (1996 р.), Конвенції Ради Європи про права людини та біомедицину (від 04.04.1997 р.), Гельсінської декларації Всесвітньої медичної асоціації про етичні принципи проведення наукових медичних досліджень за участю людини (1964-2008 рр.), директиви ЄЕС №609 (від 24.11.1986 р.), наказів МОЗ України № 690 від 23.09.2009 р., №944 від 14.12.2009 р., № 616 від 03.08.2012 р.

Результати та їх обговорення

Встановлено, що у 4-місячних плодів людини в підпід'язиковій ділянці добре визначаються поверхневі топографо-анатомічні орієнтири, зокрема, контури поверхневих м'язів шиї (груднинно-під'язиковий (ГПМ), лопатково-під'язиковий (ЛПМ), щито-під'язиковий, груднинно-щитоподібний (ГЩП), груднинно-ключично-соскоподібний (ГКСМ)). Зазначені м'язи шиї мають переважно косий напрямок, окреслюючи у такий спосіб ділянку трикутної форми, які є важливими топографо-анатомічними зонами у межах більших парних ділянок (передньої, бічної та груднинно-ключично-соскоподібної (ГКСМ)). Межами передньої шийної ділянки є: зверху - нижній край нижньої щелепи, присередньо - передня серединна лінія шиї, латерально - передній край ГКСМ. Під'язикова кістка є верхньою межею групи підпід'язикових трикутників, які простягаються до нижньої межі шиї у межах передніх країв трапецієподібних м'язів. У межах підпід'язикової ділянки визначаються м'язовий (лопатково-трахейний) та сонний трикутники. Контури ГКС окреслюють окрему одиницю ділянку. На бічній ділянці шиї візуалізується лопатково-трапецієподібний та лопатково-ключичний трикутники, розділені лопатково-під'язиковим м'язом.

Груднинно-ключично-соскоподібна ділянка (ГКСД) обмежена соскоподібним відростком уверху, ключицею та рукою груднини внизу. Середня довжина ГКСМ у плодів 7-10 місяців становить $60,0 \pm 2,4$ мм, ширина - $17 \pm 1,3$ мм. Після відпрепарування передньої шийної ділянки від шкіри та підшкірної жирової клітково-

вини візуалізується перша, поверхнева фасція шиї, щільно з'єднана із підшкірним м'язом шиї (охоплюючи поверхневі судини та нерви), під нею виявляється поверхнева пластинка власної фасції, дуплікатура якої утворює фасціальну піхву ГКСМ. У верхній третині ГКСД загальна сонна артерія виходить з-під переднього краю м'яза і простягається у сонному трикутнику, тоді як в середній третині артерію перетинає ЛПМ, у нижній третині - загальна сонна артерія розміщується між ніжками ГКСМ.

М'язовий, або лопатково-трахейний трикутник обмежений: присередньо серединною лінією шиї, збоку та внизу - переднім краєм ГКСМ, збоку та зверху - верхнім черевцем ЛПМ. Дном лопатково-трахейного трикутника є передхребтова фасція та передхребтові м'язи шиї, склепінням - глибока фасція шиї, під'язикові м'язи, ГПМ та персне-щитоподібний м'яз. Вмістом м'язового трикутника є щитоподібна та прищитоподібні залози, трахея, стравохід, симпатичний стовбур та група підпід'язикових м'язів шиї.

До підпід'язикових м'язів передньої шийної ділянки, які чітко візуалізуються під час препарування після розсічення ГКСМ, належать: ГПМ, ГЩМ, щито-під'язиковий м'язи (рис. 1). Відповідно до пошаровості розташування, ці м'язи можна розділити на поверхневу (ГПМ та ЛПМ) і глибоку (ГЩМ та щито-під'язиковий) групи м'язів. Морфо-функціональне значення підпід'язикової групи м'язів можливо зумовлено їх частковим прикріпленням до під'язикової кістки та щитоподібного хряща. ГПМ бере початок від задньої поверхні ручки груднини та груднинного кінця ключиці і прикріплюється до присередньої частини нижнього краю тіла під'язикової кістки. Іннервація цього м'яза забезпечує шийна петля. ГПМ опускає під'язикову кістку з подальшим підняттям її під час ковтання та голосоутворення.

ГЩМ починається на задній поверхні ручки груднини і хряща першого ребра та прикріплюється до косої лінії щитоподібного хряща. Цей м'яз відповідає за опускання гортані, іннервується від шийної петлі. Щито-під'язиковий м'яз, який бере початок від косої лінії щитоподібного хряща, прикріплюється до нижнього краю тіла під'язикової кістки. Іннервується ГЩМ під'язиковим нервом. Основна функція ГЩМ полягає в опусканні під'язикової кістки та піднятті гортані. ЛПМ складається із двох черевець, які з'єднані між собою проміжним сухожилком. Нижнє черевце вважається початком м'яза, місце прикріплення якого - верхній край лопатки медіальніше її вирізки. М'яз далі прямує вверх та вперед під ГКСМ і прикріплюється верхнім черевцем до тіла під'язикової кістки, латеральніше місця прикріплення ГПМ. Серед функцій ЛПМ виділяють: опускання під'язикової кістки, натягування передтрахейної пластинки шийної фасції, відтягування зовнішньої стінки піхви основного судинно-нервового пучка шиї, розширюючи при цьому просвіт внутрішньої яремної вени.

Під власною фасцією шиї, яка вкриває поверхневу групу м'язів, у плодів 7-8-ми місяців визначається шийне сплетення, утворене передніми гілками чотирьох верхніх шийних спинномозкових нервів (С1-С4), розта-

Клінічна та експериментальна патологія. 2019. Т.18, №4 (70)

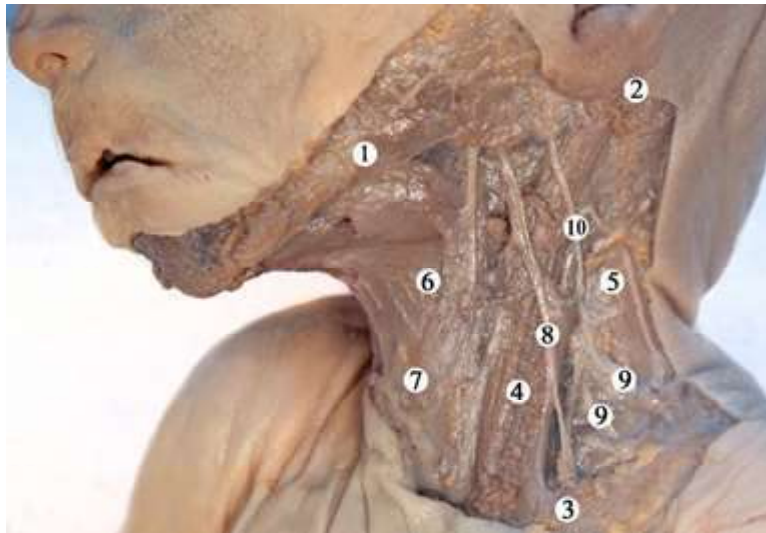


Рисунок 1. Структура шийної ділянки плода людини 280,0 мм ТКД. Ліва передньобічна проекція. Макропрепарат. 3б. х2:

1 - кут нижньої щелепи; 2 - соскоподібний відросток; 3 - ключиця; 4 - груднинно-ключично-соскоподібний м'яз; 5 - трапецієподібний м'яз; 6 - груднинно-під'язиковий м'яз; 7 - поверхнева фасція шиї; 8 - зовнішня яремна вена; 9 - гілки плечового сплетення; 10 - гілки шийного сплетення.

шоване на рівні чотирьох верхніх шийних хребців - попереду місця прикріплення середніх драбинчастих м'язів, м'яза-підіймача лопатки, ремінних м'язів шиї та голови.

Попереду шийне сплетення частково прикрите верхніми відділами ГКСМ. У сплетенні виділяють чотири формуючі передні гілки, три петлі та гілки, що відхо-

дять від останніх. Друга, третя та четверті гілки, відокремившись від відповідних спинномозкових нервів, розташовані в латеральному напрямку у проміжках між поперечними передніми та задніми м'язами. Далі ці гілки лягають на передню поверхню м'яза-підіймача лопатки та середнього драбинчастого м'яза та утворюють петлі з'єднання між гілками за допомогою розгалужень.

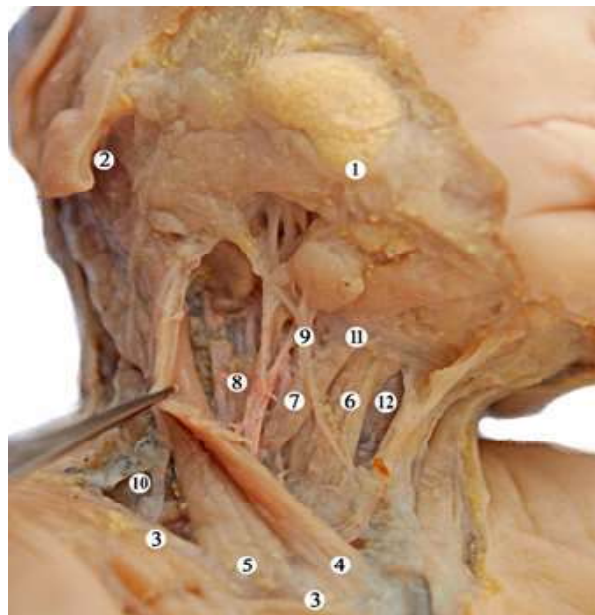


Рисунок 2. М'язи і судинно-нервові утворення шийної ділянки плода людини 300,0 мм ТКД. Права передньобічна проекція. Макропрепарат. 3б. х2,5:

1 - кут нижньої щелепи; 2 - соскоподібний відросток; 3 - ключиця; 4 - присередня ніжка груднинно-ключично-соскоподібного м'яза; 5 - бічна ніжка груднинно-ключично-соскоподібного м'яза; 6 - груднинно-під'язиковий м'яз; 7 - верхнє черевце лопатково-під'язикового м'яза; 8 - основний судинно-нервовий пучок шиї; 9 - зовнішня яремна вена; 10 - надключична ямка; 11 - під'язикова кістка; 12 - передтрахеїна фасція.

У підпід'язиковій ділянці визначаються шкірні (чутливі) нерви шийного сплетення: надключичні нерви, шийний поперечний нерв, та м'язові (рухові) гілки, а також шийна петля. Шкірні гілки шийного сплетення виходять позаду середньої частини заднього краю

Клінічна та експериментальна патологія. 2019. Т.18, №4(70)

ГКСМ в одній точці та розгалужуються у власній фасції шиї та підшкірній основі. Додатковий нерв виходить на $5 \pm 0,2$ мм вище середини заднього краю ГКСМ та розташовується під поверхневою пластинкою власної фасції шиї.

Висновки

1. Особливості форми та топографії підпід'язикових трикутників передньої шийної ділянки у 4-7-місячних плодів зумовлені формою кісткових структур, які на даному етапі розвитку вирізняються від дефінітивної будови.

2. На початку 6-го місяця плодового періоду онтогенезу людини у морфології та топографії підпід'язикових трикутників передньої шийної ділянки простежуються риси дефінітивної будови людини.

Перспективи подальших досліджень

Вважаємо за доцільне простежити хронологічну послідовність закладки м'язів передньої шийної ділянки в ранньому періоді онтогенезу людини.

Список літератури:

1. Chaudhary B, Tripathy PR, Gaikwad MR. Common Trunk Arising from Ansa Cervicalis Innervating Strap Muscles along with Sternocleidomastoid: A Case Report. Journal of Clinical and Diagnostic Research [Internet]. 2018[cited 2019 Nov 10];12(4):AD01-AD02. Available from: [http://jcdri.in/articles/PDF/11402/34415_CE\(RA1\)_F\(AP\)_PF1\(MJ_AP\)_PFA\(MJ_AP\)_PB\(MJ_AP\)_PN\(AP\).pdf](http://jcdri.in/articles/PDF/11402/34415_CE(RA1)_F(AP)_PF1(MJ_AP)_PFA(MJ_AP)_PB(MJ_AP)_PN(AP).pdf) doi: 10.7860/JCDR/2018/34415.11402
2. Kikuta S, Iwanaga J, Kusukawa J, Tubbs RS. An Unusual Superior Root of the Ansa Cervicalis. Cureus [Internet]. 2019[cited 2019 Oct 29];11(4):e4558. Available from: <https://www.ncbi.nlm.nih.gov/pmc/articles/PMC6597134/pdf/cureus-0011-0000004558.pdf> doi: 10.7759/cureus.4558
3. Murugan MS, Sudha R, Bhargavan R. Clinical significance of an unusual variation: Anomalous additional belly of the sternothyroid muscle. Sultan Qaboos Univ Med J [Internet]. 2016[cited 2019 Nov 10];16(4):e491-4. Available from: <https://www.ncbi.nlm.nih.gov/pmc/articles/PMC5135463/pdf/squmj1611-e491-494.pdf> doi: 10.18295/squmj.2016.16.04.015
4. Noden DM, Francis-West P. The differentiation and morphogenesis of craniofacial muscles. Dev Dyn. 2006;235(5): 1194-218. doi: 10.1002/dvdy.20697
5. Som PM, Laitman JT. Embryology, variations, and innervations of the human neck muscles. Neurographics. 2017;7(3):215-42. doi: 10.3174/ng.3170206

6. Som PM, Laitman JT, Mak K. Embryology and Anatomy of the Skin, Its Appendages, and Physiologic Changes in the Head and Neck. Neurographics. 2017;7(5):390-415. doi: 10.3174/ng.9170210

7. Yuan H, Gao R. Infrahyoid involvement may be a high-risk factor in the management of non-odontogenic deep neck infection: Retrospective study. American journal of otolaryngology. 2018;39(4):373-7. doi: 10.1016/j.amjoto.2018.03.009

8. Som PM, Laitman JT, Mak K. Embryology and Anatomy of the Skin, Its Appendages, and Physiologic Changes in the Head and Neck. Neurographics. 2017;7(5):390-415. doi: 10.3174/ng.9170210

References:

1. Chaudhary B, Tripathy PR, Gaikwad MR. Common Trunk Arising from Ansa Cervicalis Innervating Strap Muscles along with Sternocleidomastoid: A Case Report. Journal of Clinical and Diagnostic Research [Internet]. 2018[cited 2019 Nov 10];12(4):AD01-AD02. Available from: [http://jcdri.in/articles/PDF/11402/34415_CE\(RA1\)_F\(AP\)_PF1\(MJ_AP\)_PFA\(MJ_AP\)_PB\(MJ_AP\)_PN\(AP\).pdf](http://jcdri.in/articles/PDF/11402/34415_CE(RA1)_F(AP)_PF1(MJ_AP)_PFA(MJ_AP)_PB(MJ_AP)_PN(AP).pdf) doi: 10.7860/JCDR/2018/34415.11402
2. Kikuta S, Iwanaga J, Kusukawa J, Tubbs RS. An Unusual Superior Root of the Ansa Cervicalis. Cureus [Internet]. 2019[cited 2019 Oct 29];11(4):e4558. Available from: <https://www.ncbi.nlm.nih.gov/pmc/articles/PMC6597134/pdf/cureus-0011-0000004558.pdf> doi: 10.7759/cureus.4558
3. Murugan MS, Sudha R, Bhargavan R. Clinical significance of an unusual variation: Anomalous additional belly of the sternothyroid muscle. Sultan Qaboos Univ Med J [Internet]. 2016[cited 2019 Nov 10];16(4):e491-4. Available from: <https://www.ncbi.nlm.nih.gov/pmc/articles/PMC5135463/pdf/squmj1611-e491-494.pdf> doi: 10.18295/squmj.2016.16.04.015
4. Noden DM, Francis-West P. The differentiation and morphogenesis of craniofacial muscles. Dev Dyn. 2006;235(5):1194-218. doi: 10.1002/dvdy.20697
5. Som PM, Laitman JT. Embryology, variations, and innervations of the human neck muscles. Neurographics. 2017; 7(3): 215-42. doi: 10.3174/ng.3170206
6. Som PM, Laitman JT, Mak K. Embryology and Anatomy of the Skin, Its Appendages, and Physiologic Changes in the Head and Neck. Neurographics. 2017;7(5):390-415. doi: 10.3174/ng.9170210
7. Yuan H, Gao R. Infrahyoid involvement may be a high-risk factor in the management of non-odontogenic deep neck infection: Retrospective study. American journal of otolaryngology. 2018;39(4):373-7. doi: 10.1016/j.amjoto.2018.03.009

Відомості про авторів:

Цигикало О. В. - д.мед.н., професор, завідувач кафедри гістології, цитології та ембріології Вищого державного навчального закладу України "Буковинський державний медичний університет", м. Чернівці.

Попова І. С. - асистент кафедри гістології, цитології та ембріології Вищого державного навчального закладу України "Буковинський державний медичний університет", м. Чернівці.

Сведения об авторах:

Цигикало А. В. - д.мед.н., доцент, заведующий кафедрой гистологии, цитологии и эмбриологии Высшего государственного учебного заведения Украины "Буковинский государственный медицинский университет", г. Черновцы.

Попова И. С. - ассистент кафедры гистологии, цитологии и эмбриологии эмбриологии Высшего государственного учебного заведения Украины "Буковинский государственный медицинский университет", г. Черновцы.

Information about authors:

Tsyhykalo O. V. - MD, profesoor, chief of the Department of Histology, Cytology and Embryology in HSEE of Ukraine "Bukovinian State Medical University", Chernivtsy.

Popova I. S. - assistant, PhD student at the Department of Histology, Cytology and Embryology in Higher State Educational Establishment of Ukraine "Bukovinian State Medical University", Chernivtsy.

Стаття надійшла до редакції 27.10.2019

Рецензент – проф. Т.В. Хмара

© О.В. Цигикало, І.С. Попова, 2019