

КЛІНІЧНА АНАТОМІЯ ТА ОПЕРАТИВНА ХІРУРГІЯ

Том 17, № 3 (65)
2018

Науково-практичний медичний журнал
Видається 4 рази на рік
Заснований в квітні 2002 року

Головний редактор
Слободян О.М.

Почесний головний редактор
Ахтемійчук Ю.Т.

**Перший заступник
головного редактора**
Іващук О.І.

**Заступники головного
редактора**
Чайковський Ю.Б.
Проняєв Д.В.

Відповідальний секретар
Товкач Ю.В.

Секретар
Наварчук Н.М.

Редакційна колегія
Білоокий В.В.

Боднар Б.М.

Булик Р.С.

Власов В.В.

Давиденко І.С.

Іфтодій А.Г.

Кривецький В.В.

Макар Б.Г.

Олійник І.Ю.

Полянський І.Ю.

Федорук О.С.

Хмара Т.В.

Засновник і видавець: ВДНЗ України "Буковинський державний медичний університет"
Адреса редакції: 58002, пл. Театральна, 2, Чернівці, Україна

URL: <http://kaos.bsmu.edu.ua/>;
E-mail: cas@bsmu.edu.ua



РЕДАКЦІЙНА РАДА

Андергубер Ф. (Грац, Австрія), Білаш С.М. (Полтава), Вовк Ю.М. (Рубіжне), Вовк О.Ю. (Харків), Волков К.С. (Тернопіль), Гнатюк М.С. (Тернопіль), Головацький А.С. (Ужгород), Гумінський Ю.Й. (Вінниця), Гунас І.В. (Вінниця), Дуденко В.Г. (Харків), Катеренюк І.М. (Кишинів, Молдова), Костюк Г.Я. (Вінниця), Кошарний В.В. (Дніпро), Кривко Ю.Я. (Львів), Лук'янцева Г.В. (Київ), Масна З.З. (Львів), Матешук-Вацеба Л.Р. (Львів), Небесна З.М. (Тернопіль), Неделку А. (Яси, Румунія), Околокулак Є.С. (Гродно, Білорусь), Пастухова В.А. (Київ), Півторак В.І. (Вінниця), Пикалюк В.С. (Луцьк), Попадинець О.Г. (Івано-Франківськ), Попов О.Г. (Одеса), Попович Ю.І. (Івано-Франківськ), Ромасв С.М. (Харків), Росці П. (Рим, Італія), Савва А. (Яси, Румунія), Сікора В.З. (Суми), Суман С.П. (Кишинів, Молдова), Топор Б.М. (Кишинів, Молдова), Федонюк Л.Я. (Тернопіль), Філіпоу Ф. (Бухарест, Румунія), Черкасов В.Г. (Київ), Черно В.С. (Миколаїв), Шепітько В.І. (Полтава), Шкодівський М.І. (Сімферополь)

EDITORIAL COUNCIL

Friedrich Anderhuber (Graz, Austria), Anca Sava (Yassy, Romania), Alin Nedelcu (Yassy, Romania), Florin Filipoiu (Bucureshti, Romania), Pellegrino Rossi (Roma, Italy), Suman Serghel (Kishinev, Moldova), Bilash S.M (Poltava), Vovk Yu.M. (Rubizhne), Vovk O.Yu. (Kharkiv), Volkov K.S. (Ternopil), Gnatyuk MS (Ternopil), Golovatsky A.C. (Uzhgorod), Guminsky Yu.Y. (Vinnitsa), Gunas I.V. (Vinnitsya), Dudenko V.G. (Kharkiv), Kateryenyuk I.M. (Kishinev, Moldova), Kostiuk G.Ya. (Vinnitsia), Kosharnyi V.V. (Dnipro), Krivko Yu.Ya. (Lviv), Lukyantseva G.V. (Kiev), Masna Z.Z. (Lviv), Mateshuk-Vatseba L.R. (Lviv), Nebesna Z.M. (Ternopil), Okolokulak E.S. (Grodno, Belarus), Pastukhova V.A. (Kiev), Pivtorak V.I. (Vinnitsia), Pikalyuk V.S. (Luts'k), Popadynets O.H. (Ivano-Frankivsk), Popov O.G. (Odessa), Popovich Yu.I. (Ivano-Frankivsk), Romany S.M. (Kharkiv), Sikora V.Z. (Sumy), Topor B.M. (Chisinau, Moldova), Fedonyuk L.Ya. (Ternopil), Cherkasov V.G. (Kiev), Chernov V.C. (Nikolaev), Shepitko V.I. (Poltava), Shkodivskyj M.I. (Simferopol)

**Свідоцтво про державну реєстрацію –
серія КВ № 6031 від 05.04.2002 р.**

Журнал включений до баз даних:

ВІНІТІ Російської академії наук, Ulrich's Periodicals Directory, Google Scholar, Index Copernicus International, Scientific Indexing Services, Infobase Index, Bielefeld Academic Search Engine, International Committee of Medical Journal Editors, Open Access Infrastructure for Research in Europe, WorldCat, Наукова періодика України

**Журнал "Клінічна анатомія та оперативна хірургія" –
наукове фахове видання України**

**(Постанова президії ВАК України від 14.10.2009 р., № 1-05/4), перереєстровано наказом
Міністерства освіти і науки України від 29 грудня 2014 року № 1528 щодо включення
до переліку наукових фахових видань України**

**Рекомендовано вченою радою ВДНЗ України
"Буковинський державний медичний університет
(протокол № 1 від 28.08.2018 року)**

ISSN 1727-0847
Klinična anatomiâ ta operativna hirurgiâ (Print)
Clinical anatomy and operative surgery

ISSN 1993-5897
Klinična anatomiâ ta operativna hirurgiâ (Online)
Kliničeskaâ anatomiâ i operativnaâ hirurgiâ

© Клінічна анатомія та оперативна хірургія, 2018

УДК 611.669.013-053.13

DOI: 10.24061/1727-0847.17.3.2018.9

Б.Ю. Банул, Д.В. Проняєв*

*Кафедри анатомії людини імені М.Г. Туркевича (зав. – проф. В.В.Кривецький), *анатомії, топографічної анатомії та оперативної хірургії (зав. – проф. О.М. Слободян) Вищого державного навчального закладу України "Буковинський державний медичний університет", м. Чернівці*

МОРФОМЕТРИЧНІ ПАРАМЕТРИ ПОХІДНИХ МЕЗОНЕФРИЧНИХ ТА ПАРАМЕЗОНЕФРИЧНИХ ПРОТОК НА ПОЧАТКУ ПЛОДОВОГО ПЕРІОДУ ОНТОГЕНЕЗУ ЛЮДИНИ

Резюме. Важливою умовою для розуміння етіопатогенезу багатьох гінекологічних захворювань є саме досконале вивчення фетального морфогенезу не лише сечостатевої системи але й інших органів. До прикладу, хронічний тазовий біль може бути наслідком широкого спектру порушень: ендометріоз, міоми, спайки, цистит, коліт, патологія кульшового суглоба та захворювання кісток таза. Проте більшість з цих захворювань так само можливо діагностувати, попередити або вилікувати в антенатальному періоді. Комплексом морфологічних методів дослідження простежено закономірності морфогенезу внутрішніх жіночих статевих органів на початку плодового періоду на 50 препаратах плодів людини. Використано морфологічні та гістологічні методи. У статті висвітлені особливості розвитку парамезонефральних проток та їх похідних на початку плодового періоду онтогенезу людини. З'ясовано, що на початку плодового періоду положення та форма маткових труб зумовлені тісними корелятивними взаємовідношеннями з прилеглими органами та структурами. Вздовж маткової труби формується від трьох до шести звужень. Морфометричні параметри ампули маткових труб змінюються залежно від віку плода.

Ключові слова: плоди; парамезонефральні протоки; матка; маткові труби.

Дослідження похідних парамезонефральних проток недостатньо вивчено, однак вони мають велике не тільки теоретичне, але й практичне значення. Особливого значення набувають результати досліджень розвитку та становлення топографії маткових труб, матки та піхви. Останній час в усьому світі спостерігається стала тенденція до зростання перинатальної захворюваності, в той час як основним завданням сучасного акушерства є антенатальна охорона плода, що включає комплекс заходів спрямованих на зниження перинатальної захворюваності та смертності, що в свою чергу залежить від стану здоров'я матері та плода, функції плаценти та певних особливостей перебігу вагітності і пологів [1, 2]. Останній час в усьому світі спостерігається стала тенденція до зростання перинатальної захворюваності, в той час як основним завданням сучасного акушерства є антенатальна охорона плода, що включає комплекс заходів спрямованих на зниження перинатальної захворюваності та смертності, що в свою чергу залежить від стану здоров'я матері та плода, функції плаценти та певних особливостей перебігу вагітності і пологів. Однією з причин перинатальної патології та смертності є плацентарна дисфункція [3, 4].

Чимало факторів зовнішнього та внутрішнього

середовища, що впливають на розвиток зародка, здатні спричинити тератогенний ефект. Проте в деяких випадках, якщо дія шкідливого фактора була нетривалою, після його усунення організм, що розвивається здатний "відрегулювати" вплив шкідливого фактора та продовжити нормальний шлях розвитку. У зворотньому ж випадку, зародок гине або розвивається природжена патологія. Внутрішньоутробна смертність проявляється мимовільними викиднями. Так само вплив шкідливих умов на запліднену яйцеклітину спричиняє позаматкову вагітність, яка так само призводить до смертності зародка. Ще однією умовою виникнення природженої патології або внутрішньоутробної смертності є вплив шкідливих факторів під час періодів відповідних процесів, які прийнято називати "критичними періодами розвитку" або "періодами прискороного розвитку". Саме негативний вплив певних факторів впродовж цих періодів є критичним для розвитку природженої патології та внутрішньоутробної смертності [5, 6].

Мета дослідження. З'ясувати анатомічні особливості похідних мезонефральних та парамезонефральних проток на початку плодового періоду онтогенезу людини.

Матеріал і методи. Дослідження проведено на 50 плодах людини. Використано морфо-

логічні та гістологічні методи.

Спочатку фіксація об'єктів дослідження проводилась в 5% розчині формаліну впродовж 7 днів, надалі впродовж 30 днів – у 10% розчині формаліну. Перед макроскопічним дослідженням внутрішніх жіночих статевих органів проводили антропометричне вимірювання і маркерування препаратів плодів і новонароджених.

Цифрові дані були згруповані у вікові групи та оброблені методами варіаційної статистики. Для проведення статистичного аналізу одержаних даних обрали один із додатків MS Office 2009 – процесор електронних таблиць MS Excel. Він дозволяє представляти дані дослідження у вигляді двомірних таблиць, а також проводити статистичний аналіз, необхідний для подальшого обговорення результатів, виявляти мінімальне та максимальне значення, середнє та стандарту похибку вимірювань, визначати рівень надійності, будувати діаграми. При проведенні статистичних розрахунків використані вбудовані функції MS Excel. Стандартна похибка майже для всіх вимірювань не перевищує 5% ($P < 0,05$). Отже, одержані морфологічні результати є вірогідні.

Метод виготовлення топографоанатомічних зрізів у трьох взаємно перпендикулярних площинах (горизонтальній, фронтальній і сагітальній). Одержані блоки ділянки таза піддавалися фіксації у 5-6% розчині нейтрального формаліну впродовж 15 діб або зберігали матеріал протягом 1-1,5 місяців у спеціальному розчині, в якому м'які тканини ущільнюються, а кісткова тканина декальцинується. У подальшому препарат заповнювали розчином желатину, що додатково фіксувало органи та структури, запобігаючи, таким чином, їх зміщенню під час наступного виготовлення зрізів. Після фіксації препарат промивали у проточній воді (впродовж 1-2 діб залежно від розміру об'єкта). Потім за допомогою пристрою для виготовлення топографоанатомічних зрізів в одній із трьох площин виготовляли зрізи товщиною від 3,0 до 5,0 мм. Данна методика значно полегшує вивчення корелятивних взаємовідношень органів і структур таза.

Результати дослідження та їх обговорення.

У ранніх плодів маткові труби розміщені в порожнині великого таза і вкриті очеревиною з усіх боків. Довжина маткової труби плодів 81,0-135,0 ТКД становить $13,5 \pm 0,2$ мм, лійки – $2,3 \pm 0,05$ мм, ампули – $6,0 \pm 0,05$ мм, перешийка – $3,0 \pm 0,01$ мм. Ширина лійки – $2,0 \pm 0,02$ мм, товщина ампули – $2,0 \pm 0,05$ мм, товщина перешийки – $1,8 \pm 0,01$ мм. Довжина брижі маткової труби становить $4,9 \pm 0,1$ мм, ширина – $2,1 \pm 0,01$ мм. Брижа утворена двома листками очеревини, які без чітких контурів переходять в пристінкову очеревину стінок великого таза. Вздовж труби визначається одне звуження

розміщене на межі між ампулою та перешийком. Труба має вертикальний напрямок і розміщується попереду правої пупкової артерії. Торочки труби мають вигляд горбиків і межують з зовнішніми клубовими судинами. Довжина лівої маткової труби становить $11,3 \pm 0,5$ мм, лійки – $2,1 \pm 0,05$ мм, ампули – $5,5 \pm 0,3$ мм, перешийка – $3,5 \pm 0,1$ мм. Ширина лійки – $3,0 \pm 0,02$ мм, товщина ампули – $2,5 \pm 0,01$ мм, товщина перешийки – $1,8 \pm 0,01$ мм. Довжина брижі маткової труби становить $6,2 \pm 0,02$ мм, ширина – $2,1 \pm 0,05$ мм. Брижа утворена двома листками очеревини, які без чітких меж переходять в пристінкову очеревину стінок великого таза. Вздовж труби визначаються два звуження: одне з них між ампулою та перешийком, а друге – між лійкою та ампулою. Маткова труба має вертикальний напрямок і розміщена на передній поверхні лівої пупкової артерії, а лійка з торочками труби прилягає спереду до зовнішніх клубових судин. Довжини правих яєчників коливається в межах 6,9-10,8 мм, а лівих – 6,5-10,2 мм. Відстань між матковими трубами на рівні дна матки становить $2,1 \pm 0,05$ мм. Матка сплюснута на рівні дна, тіло і шийка циліндричної форми. Дно і тіло розміщені в порожнині великого таза, а шийка – в порожнині малого таза. Довжина матки становить 7,5-12,9 мм.

Загальна довжина правої маткової труби плодів 100,0-115,0 мм ТКД становить $7,5 \pm 0,2$ мм, лійки – $1,6 \pm 0,05$ мм, ампули – $3,5 \pm 0,1$ мм, перешийка – $1,6 \pm 0,01$ мм. Ширина лійки досягає $1,2 \pm 0,05$ мм, товщина ампули – $1,1 \pm 0,01$ мм, товщина перешийки – $0,9 \pm 0,01$ мм. Довжина брижі маткової труби становить $5,3 \pm 0,1$ мм, ширина на рівні воріт яєчника – $2,1 \pm 0,01$ мм. Брижа утворена двома листками очеревини, які без чітких меж переходять у пристінковий листок очеревини в межах порожнини великого таза, маткова труба розміщується над дном матки. Брижа матки відмежована від брижі маткової труби слабко вираженою брижею яєчника та його власною зв'язкою. Маткова труба має косий напрямок вверх і латерально. По ходу труби визначаються три звуження, одне з яких знаходиться в місці переходу перешийки в ампулу. До при середньої та частково передньої поверхні труби прилягає правий яєчник. Позаду труби проходять: статево-стегновий нерв, зовнішня клубова артерія та вена, права пупкова артерія. Перешийок труби має горизонтальний напрямок, а ампула та лійка – косий. Лійка та торочки труби прилягають до передньої поверхні великого поперекового м'язу. Торочки виражені слабко, представлені незначними підвищеннями у вигляді горбиків. Ліва маткова труба розміщена в порожнині великого таза, вкрита очеревиною з усіх боків. Загальна довжина маткової труби досягає $7,4 \pm 0,5$ мм, лійки – $1,4 \pm 0,01$ мм, ампули –

3,4±0,1 мм, перешийка – 1,8±0,01 мм. Ширина лійки досягає – 1,5±0,01 мм, товщина ампули – 0,1±0,01 мм, товщина перешийка – 0,8±0,01 мм. Довжина брижі маткової труби дорівнює 5,1±0,2 мм, ширина на рівні воріт яєчника – 2,0±0,01 мм. Брижа труби утворена двома листками очеревини, які без чітких контурів переходять у пристінковий листок очеревини, що вистилає порожнину великого таза. Ліва маткова труба розміщена над дном матки, що дозволяє визначити чітку межу між брижею маткової труби та брижею матки, маткова труба має горизонтальний напрямок і більша її частина, за винятком лійки з торочками розміщена позаду лівого яєчника, що також розташований горизонтально в порожнині великого таза. Лійка і торочки труби прилягають до зовнішньої клубової артерії та вени, а також до статево-стегнового нерва. Позаду перешийка проходить ліва пупкова артерія. Торочки труби виражені слабо і також представлені у вигляді маленьких горбиків. Відстань між матковими трубами на рівні дна матки становить 1,8±0,01 мм. В ділянці дна матки визначається помітна заглибина, яка свідчить про подальший процес формування матки як органа. Матка сплюснутої грушоподібної форми дещо зміщена праворуч від середньої сагітальної площини. Дно і тіло матки розміщуються в порожнині великого таза, а шийка – в порожнині малого таза. До задньої поверхні матки прилягає пряма кишка, а до передньої – сечовий міхур. Довжина матки становить 7,5±0,2 мм.

Особливістю даної стадії розвитку маткових труб є те, що зовнішній діаметр лійки, ампули і перешийка майже однаковий. До передньої поверхні маткової труби прилягають петлі клубової кишки.

У плодів 120,0-125,0 мм ТКД загальна довжина маткової труби досягає 9,6±0,4 мм, лійки – 1,7±0,01 мм, ампули – 5,0±0,02 мм, перешийка – 2,1±0,01 мм. Ширина лійки становить – 1,9±0,01 мм, товщина ампули – 1,4±0,01 мм, товщина перешийка – 1,2±0,01 мм. Довжина брижі маткової труби дорівнює 6,1±0,2 мм, ширина її на рівні воріт яєчника – 2,2±0,05 мм. Брижа утворена двома листками очеревини, які без чітких меж переходять в пристінкову очеревину стінок великого таза. Брижа труби простягається між підвішувальною та власною зв'язками яєчника і не приймає участі в утворенні широкої зв'язки матки. Вздовж труби спостерігаються чотири звуження, одне з яких розміщується на межі між ампулою та перешийком. Важливо зазначити, що найменше за діаметром звуження знаходиться межах ампули на відстані 3,5 мм від правого рога матки. Маткова труба має чіткий звивистий характер (рисунок). Торочки труби слабо розвинуті у вигляді ледь помітних горбиків і тісно прилягають до трубного кінця яєчника. Перешийок труби розміщений

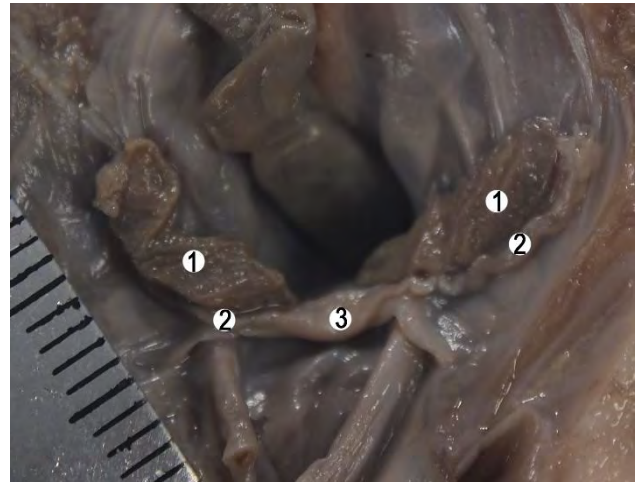


Рисунок. Внутрішні жіночі статеві органи плода 125,0 мм ТКД. Макропрепарат. х2,5

горизонтально, а ампула і лійка косо. Позаду маткової труби знаходяться: великий поперековий м'яз, статево-стегновий нерв, зовнішні клубові судини, сечовід, пупкова артерія. Кругла зв'язка матки відходить від рога органа майже на одному рівні з трубою, тоді як власна зв'язка яєчника прикріплюється до правого ребра матки позаду значно нижче. Над матковою трубою розміщений яєчник, а попереду – петлі клубової кишки. Матковий кінець повністю занурений у прямокишково-маткову заглибину. На передній поверхні яєчника визначається заглибина від прилягання однієї з петель клубової кишки, а на задній поверхні – заглибина від тісного прилягання сигмоподібної кишки. Ліва маткова труба розміщена в порожнині великого таза і вкрита очеревиною з усіх боків. Загальна довжина маткової труби дорівнює 8,5±0,5 мм, лійки – 1,8±0,01 мм, ампули – 3,7±0,1 мм, перешийка – 2,1±0,01 мм. Ширина лійки досягає – 1,4±0,01 мм, товщина ампули – 1,3±0,01 мм, товщина перешийка – 1,1±0,05 мм. Довжина брижі маткової труби становить 5,2±0,2 мм, ширина її на рівні воріт яєчника – 1,6±0,01 мм. Брижа труби утворена двома листками очеревини, які без чітких меж переходять в пристінкову очеревину стінок великого таза. Брижа труби обмежена підвішувальною зв'язкою яєчника латерально і власною зв'язкою яєчника – медіально. Вздовж труби знаходяться чотири звуження, одне з яких більш чітке і розташовується між ампулою і перешийком. Маткова труба має косий напрямок від лівого рога матки доверху. Торочки труби слабо розвинуті у вигляді ледь помітних горбиків. Лійка і торочки труби тісно прилягають до трубного кінця яєчника. Над трубою розміщений лівий яєчник, він тісно прилягає до ампули і перешийка. Позаду труби проходить великий поперековий м'яз, статево-стегновий нерв, зовнішні клубові судини, сечовід, пупкова артерія, а попереду –

знаходяться петлі клубової кишки. Кругла зв'язка матки відходить від лівого рога матки майже на одному рівні з матковою трубою, тоді як власна зв'язка яєчника прикріплюється до лівого рога матки ззаду значно нижче. Відстань між матковими трубами на рівні дна матки досягає $2,5 \pm 0,05$ мм. Матка грушоподібної форми, розміщена у фронтальній площині по середній лінії. В ділянці дна матки незначна заглибина, яка обмежена з боків виступаючими доверху кутами матки. Дно і тіло матки знаходяться в порожнині великого таза, а шийка – в порожнині малого таза. Довжина матки становить $9,7 \pm 0,2$ мм.

У плодів 128,0-135,0 мм ТКД більша частина правої маткової труби розміщена в черевній порожнині, а менша – в порожнині великого таза, вкрита очеревиною з усіх боків. Загальна довжина маткової труби становить $12,4 \pm 0,5$ мм, лійки – $1,8 \pm 0,1$ мм, ампули – $7,1 \pm 0,1$ мм, перешийка – $2,5 \pm 0,1$ мм. Ширина лійки досягає $2,1 \pm 0,05$ мм, товщина ампули – $1,9 \pm 0,01$ мм, товщина перешийки – $1,7 \pm 0,01$ мм. Довжина брижі маткової труби досягає $10,2 \pm 0,05$ мм, ширина її на рівні воріт яєчника – $2,8 \pm 0,1$ мм. Брижа труби утворена двома листками очеревини, які без чітких меж переходять в пристінкову очеревину стінок великого таза. Брижа труби простягається від підвішу вальної зв'язки яєчника до власної зв'язки яєчника і не приймає участі в утворенні широкої зв'язки матки. Вздовж труби спостерігається вісім звужень, що надають трубі вигляду гофрованої трубки. В цілому труба розміщена косо. Торочки труби слабо розвинуті у вигляді пластинчастих відростків і прилягають до пристінкової очеревини, що вкриває бічну стінку живота. До бічної стінки живота прилягають також лійка та більша частина ампули труби, позаду ампули та перешийка знаходяться стегновий нерв, великий поперековий м'яз, статево-стегновий нерв, зовнішні клубові судини, сечовід, пупкова артерія. Над трубою паралельно їй розміщений правий яєчник. До передньої поверхні маткової труби прилягають петлі клубової кишки. Ліва маткова труба розміщена в порожнині великого таза і вкрита очеревиною з усіх боків. Загальна довжина маткової труби досягає $11,3 \pm 0,5$ мм, лійки – $1,6 \pm 0,01$ мм, ампули – $6,7 \pm 0,3$ мм, перешийка – $2,0 \pm 0,01$ мм. Ширина лійки досягає $2,1 \pm 0,05$ мм, товщина ампули – $1,9 \pm 0,01$ мм, товщина перешийки $1,8 \pm 0,01$ мм. Довжина брижі маткової труби становить $9,1 \pm 0,2$ мм, ширина її на рівні воріт яєчника – $2,7 \pm 0,01$ мм. Брижі маткової труби утворені двома листками очеревини, які без чітких меж переходять у пристінкову очеревину черевної порожнини. Брижа труби простягається між підвішу вальною та власною зв'язкою яєчника. Брижа труби не бере участі в утворенні широкої зв'язки матки. Вздовж труби простежується п'ять звужень, одне з яких розташовується між ампулою та перешийком. Торочки труби слабо розвинені у вигляді ко-

ротких пластинчастих відростків. Маткова труба має горизонтальний напрямок, опуклістю спрямована вниз. Над трубою розміщений яєчник, позаду проходять: стегновий нерв, статево-стегновий нерв, великий поперековий м'яз, зовнішні клубові судини, сечовід, пупкова артерія. Зверху і до передньої поверхні ампули труби прилягає сигмоподібна ободова кишка. Відстань між матковими трубами на рівні дна матки дорівнює $2,9 \pm 0,01$ мм. Матка сплюснута, грушоподібної форми, розміщена косо у фронтальній площині, зміщена праворуч від серединної сагітальної площини. В ділянці дна незначна заглибина. Дно і тіло розміщені в порожнині великого таза, а шийка в порожнині малого таза. Довжина матки становить $12,9 \pm 0,2$ мм.

У плодів 137,0-139,0 мм ТКД загальна довжина правої маткової труби досягає $12,0 \pm 0,05$ мм, лійки – $1,9 \pm 0,05$ мм, ампули – $6,2 \pm 0,1$ мм, перешийка – $3,0 \pm 0,05$ мм. Довжина брижі маткової труби становить $6,1-0,3$ мм ширина на рівні воріт яєчника – $1,8 \pm 0,05$ мм. Ширина лійки дорівнює $2,7 \pm 0,05$ мм, товщина ампули – $2,1 \pm 0,01$ мм, товщина перешийки – $1,5 \pm 0,05$ мм. В межах перешийки відзначається чітке звуження, розміщене поблизу правого рога матки. Маткова труба має вигляд латинської літери L. Торочки маткової труби виражені слабо, одна з яких прикріплюється до трубного кінця яєчника. Довжина правої яєчника досягає $9,2 \pm 0,5$ мм. Яєчник розміщений над трубою. До задньої поверхні труби прилягають: стегновий нерв, зовнішня клубова артерія та вена, пупкова артерія. До передньої поверхні труби прилягають петлі клубової кишки. Правий яєчник тригранної форми, розміщений косо. В яєчнику розрізняють передню, верхню та задньонижню поверхні; верхній, нижній та задній краї. Трубний і матковий кінці яєчника заокруглені. Загальна довжина лівої маткової труби дорівнює $10,8 \pm 0,5$ мм, лійки – $1,9 \pm 0,01$ мм, ампули – $6,1 \pm 0,2$ мм, перешийка – $2,0 \pm 0,01$ мм. Ширина лійки досягає $2,0 \pm 0,01$ мм, товщина ампули – $1,6 \pm 0,05$ мм, товщина перешийки – $1,5-0,05$ мм. Довжина брижі маткової труби становить $6,0 \pm 0,2$ мм, ширина на рівні воріт яєчника – $2,0 \pm 0,05$ мм. На рівні лійки та перешийки брижа труби вужча і досягає $1,8 \pm 0,01$ мм. Ліва маткова труба має звивистий характер. Перешийок займає горизонтальне положення, а ампула і лійка – вертикальне. До задньої поверхні маткової труби прилягає яєчник, а до передньої – петлі сигмоподібної кишки. Позаду маткової труби проходить статево-стегновий нерв, зовнішня клубова артерія та вена, лівий сечовід, ліва пупкова артерія. Справа і зліва відзначається чітке розмежування брижі маткової труби та брижі матки. Відстань між матковими трубами на рівні дна матки становить $3,8$ мм. Матка сплюснена, грушоподібної форми, розміщена в середній сагітальній площині. Дно і тіло матки розміщені в порожнині великого таза, а шийка у

порожнині малого таза. Довжина матки становить $14,2 \pm 0,2$ мм.

У плодів 142,0-144,0 мм ТКД довжина маткової труби становить $12,6 \pm 0,05$ мм, лійки – $1,9-0,05$ мм, ампули $6,2 \pm 0,02$ мм, перешийка – $3,4 \pm 0,05$ мм. Ширина лійки досягає $2,7 \pm 0,1$ мм, товщина ампули – $2,1 \pm 0,05$ мм, товщина перешийка – $1,6 \pm 0,05$ мм. Довжина брижі маткової труби становить $8,0 \pm 0,05$ мм, ширина її на рівні воріт яєчника – $2,1 \pm 0,1$ мм. Розмежування брижі маткової труби і брижі яєчника не простежується. Брижа матки чітко відмежована від брижі маткової труби власною зв'язкою яєчника, перешийок труби представлений у вигляді петлі, верхина якої спрямована донизу, ампула труби також має петле подібний вигляд, лійка сплюснена і щільно прилягає до передньонижнього краю яєчника. Вздовж маткової труби визначаються три звуження, одне з яких розміщене між перешийком і ампулою. В цілому маткова труба має косий напрямок. До верхньої поверхні труби та її брижі прилягає яєчник. Позаду труби проходять статевостегновий нерв, великий поперековий м'яз, зовнішня клубова артерія та вена, права пупкова артерія. До передньої поверхні труби прилягають петлі клубової кишки. Ліва маткова труба розміщена в порожнині великого таза, вкрита очеревиною з усіх боків. Загальна довжина маткової труби досягає $11,3 \pm 0,5$ мм, лійки – $1,7 \pm 0,01$ мм, ампули – $5,5 \pm 0,1$ мм, перешийка $3,1 \pm 0,05$ мм. Ширина лійки становить $2,1 \pm 0,01$ мм, товщина ампули – $1,9 \pm 0,01$ мм, товщина перешийка – $1,7 \pm 0,05$ мм. Довжина брижі лівої маткової труби досягає $7,2 \pm 0,2$ мм, ширина її на рівні воріт яєчника – $2,2 \pm 0,1$ мм. Брижа утворена двома лист-

ками очеревини, які без чітких меж переходять в пристінкову очеревину стінок порожнини великого таза. Брижа труби відмежована власною зв'язкою яєчника від бриж матки. Лійка з торочками труби щільно прилягає до загостреного трубного кінця яєчника. Над лійкою знаходиться петля сигмоподібної ободової кишки. Вздовж труби визначаються чотири звуження, що надають трубі вигляду гофрованої трубки. Одне із звужень знаходиться на межі між перешийком та ампулою труби. В цілому труба має косий напрямок. Позаду труби проходить стегновий нерв, великий поперековий м'яз, статево-стегновий нерв, зовнішня клубова артерія та вена, ліва пупкова артерія. До при середньої поверхні труби та її брижі прилягає яєчник. До передньої поверхні труби прилягають петлі клубової кишки та сигмоподібна ободова кишка. Відстань між матковими трубами на рівні дна матки становить $3,5 \pm 0,2$ мм. Матка грушоподібної форми, розміщена в серединній сагітальній площині. Дно і тіло матки знаходиться в порожнині великого таза, а шийка в порожнині малого таза. Довжина матки досягає $14,5 \pm 0,2$ мм.

Висновок. Результати власних досліджень свідчать, що на початку плодового періоду положення та форма маткових труб зумовлені тісними корелятивними взаємовідношеннями з прилеглими органами та структурами. Вздовж маткової труби формується від трьох до шести звужень. Морфометричні параметри ампули маткових труб змінюються залежно від віку плода.

Перспективи подальших досліджень. Вивчити особливості розвитку похідних мезо- та парамезонефральних проток та їх похідних наприкінці плодового періоду онтогенезу людини.

Список використаної літератури:

1. Cernetski O. *The role of laparoscopy in diagnosis and treatment of peritoneal-tubal infertility* / O. Cernetski, Z. Sarbu / *Репродуктивне здоров'я сім'ї: проблеми та шляхи їх вирішення: тези доповідей першої науково-практичної міжнародної конференції*. – Київ, 14-15 березня 1997 р. – С. 24.
2. Palady G.A. *Aspects of epidemiologic study of sterile couples in the republic of moldova* / G.A. Palady, V.A. Shmugurova / *Репродуктивне здоров'я сім'ї: проблеми та шляхи їх вирішення: тези доповідей першої науково-практичної міжнародної конференції*. – Київ, 14-15 березня 1997 р. – С. 24-25.
3. Войтенко С.Г. *Топографія маткових труб у плідному періоді онтогенезу людини* / С.Г. Войтенко / *Актуальні питання морфогенезу: матеріали наукової конференції*. – Чернівці, 1996. – С. 73-74.
4. Robboy SJ, Kurita T, Baskin L, Cunha GR. *Differentiation. New insights into human female reproductive tract development*. 2017 Sep-Oct;97:9-22. doi: 10.1016/j.diff.2017.08.002. Epub 2017 Aug 11.
5. Cunha GR, Robboy SJ, Kurita T, Isaacson D, Shen J, Cao M, Baskin LS. *Differentiation. Development of the human female reproductive tract*. 2018 Sep-Oct;103:46-65. doi: 10.1016/j.diff.2018.09.001. Epub 2018 Sep 6.
6. Makiyan Z. *New theory of uterovaginal embryogenesis. Organogenesis*. 2016 Jan 2;12(1):33-41. doi: 10.1080/15476278.2016.1145317. Epub 2016 Feb 22.

References

1. Cernetski O, Sarbu Z. *The role of laparoscopy in diagnosis and treatment of peritoneal-tubal infertility* / [abstract]. In: *Reproduktyvne zdorov'ya sim'yi: problemy ta shlyakhy yikh vyrishennya. Proceedings of the first scientific-practical international conference*. 1997 March 14-15; Kyiv. 1997. p. 24.
2. Palady GA, Shmugurova VA. *Aspects of epidemiologic study of sterile couples in the republic of moldova* [abstract]. In: *Reproduktyvne zdorov'ya sim'yi: problemy ta shlyakhy yikh vyrishennya. Proceedings of the first scientific-practical international conference*. 1997 March 14-15; Kyiv. 1997. p. 24-5.

3. Voytenko SH. *Topografiya matkovykh trub u plidnomu periodi ontogenezu lyudyny [Topography of uterine tubes in human plots ontogenesis of people]*. In: *Aktual'ni pytannya morfohenezu. Proceedings of the Science Conference. Chernivtsi; 1996. p. 73-4.*

4. Robboy SJ, Kurita T, Baskin L, Cunha GR. *New insights into human female reproductive tract development. Differentiation. 2017 Sep - Oct;97:9-22. doi: 10.1016/j.diff.2017.08.002.*

5. Cunha GR, Robboy SJ, Kurita T, Isaacson D, Shen J, Cao M, et al. *Development of the human female reproductive tract. Differentiation. 2018 Sep - Oct;103:46-65. doi: 10.1016/j.diff.2018.09.001.*

6. Makiyan Z. *New theory of uterovaginal embryogenesis. Organogenesis. 2016 Jan;12(1):33-41. doi: 10.1080/15476278.2016.1145317*

МОРФОМЕТРИЧЕСКИЕ ПАРАМЕТРЫ ПАРАМЕЗОНЕФРАЛЬНЫХ ПРОТОК И ИХ ПРОИЗВОДНЫХ В НАЧАЛЕ ПЛОДОВОГО ПЕРИОДА ОНТОГЕНЕЗА ЧЕЛОВЕКА

Резюме. Важным условием для понимания этиопатогенеза большинства гинекологических заболеваний является именно совершенное изучение фетального морфогенеза не только мочеполовой системы но и других органов. Например хроническая тазовая боль может быть следствием широкого спектра нарушений: эндометриоз, миомы, спайки, цистит, колит, патология тазового сустава и заболевания костей таза. Большинство из этих заболеваний можно диагностировать, предотвратить или вылечить в антенатальном периоде. Комплексом морфологических методов исследования проследили закономерности морфогенеза внутренних женских половых органов в начале плодового периода на 50 препаратах плодов человека. В результате доказано, что положение и форма маточных труб зависят от взаимоотношений с прилегающими органами и структурами. Вдоль маточных труб наблюдается от трех до шести сужений. Морфометрические параметры ампул маточных труб изменяются в зависимости от возраста плода.

Ключевые слова: плод; парамезонефральные протоки; матка; маточные трубы.

MORPHOMETRICAL PARAMETERS OF PARAMESONEPHRIC DUCTS AND THEIR DERIVATIVES AT THE BEGINNING OF THE FETAL PERIOD OF HUMAN ONTOGENESIS

Abstract. An important condition to understand etiopathogenesis of gynecological diseases is improvement of examination of fetal morphogenesis concerning the urinary system and other organs. For example, chronic pelvic ache can result from a wide range of disorders: endometriosis, myoma, commissures, cystitis, colitis, pathology of the femoral joint and diseases of the pelvic bones. Meanwhile the majority of these diseases can be diagnosed, prevented or treated during antenatal period. 50 specimens of human fetuses were examined by means of a complex of morphological methods in order to study morphogenesis of the internal female reproductive organs at the beginning of the uterine period. The article deals with the features of the development of paramesonephric ducts and their derivatives at the beginning of the fetal period of human ontogenesis. At the beginning of the fetal period the position and shape of the fallopian tubes are found to be caused by close correlations with the adjacent organs and structures. From three to six narrow portions are formed along the uterine tube. The morphometric parameters of the ampulla of the fallopian tubes vary depending on the age of the fetus.

Key words: fetuses; paramesonephric ducts; uterus; fallopian tubes.

Відомості про авторів:

Банул Богдана Юрїївна – к.мед.н., доцент кафедри анатомії людини ім. М.Г. Туркевича, Вищий державний навчальний заклад України "Буковинський державний медичний університет", м. Чернівці, Україна.

Проняєв Дмитро Володимирович – к.мед.н., доцент кафедри анатомії, топографічної анатомії та оперативної хірургії, Вищий державний навчальний заклад України "Буковинський державний медичний університет", м. Чернівці, Україна

Information about authors:

Banul Bohdana Yu. – Candidate of Medical Sciences, Assistant Professor, of the M.H. Turkevich Human Anatomy Department, of the HSEE of Ukraine "Bukovinian State Medical University", Chernivtsi City, Ukraine.

Proniaiev Dmytro Volodymyrovych – Candidate of Medical Sciences, Assistant Professor, of the Department of Anatomy, Topographical Anatomy and Operative Surgery, of the HSEE of Ukraine "Bukovinian State Medical University", Chernivtsi City, Ukraine.

Надійшла 12.06.2018 р.

Рецензент – проф. Цигикало О.В. (Чернівці)