


Міністерство охорони здоров'я України
Буковинський державний медичний університет

МАТЕРІАЛИ




96-ї підсумкової наукової конференції
професорсько-викладацького персоналу
Буковинського державного медичного університету

16, 18, 23 лютого 2015 р.



Чернівці 2015




- Руснак В.Ф.** Морфогенез глотки у зародковому періоді онтогенезу
Слободян О.М., Корчинська Н.С. Морфометричні параметри верхньої щелепи в 4-6 місячних плодів
Смірнова Т.В. Розвиток і становлення топографії слъзового апарата наприкінці плодового періоду, в новонароджених людини та в філогенезі
Собко О.В., Олійник І.Ю. Про стоки поляриметричне картографування орієнтаційної побудови гістологічних зрізів фетальних окорухових м'язів
Стрижаковська Л.О., Хмара Т.В. Морфологічні передумови виникнення вроджених вад сечівника
Товкач Ю.В. Сучасні оперативні втручання при раку воротарної частини шлунка
Тюленєва О.А. Морфологія судин матково-плацентарної ділянки і міометрія при незрілості плаценти на фоні залізодефіцитної анемії вагітних
Хмара Т.В., Бірюк І.Г. Варіантна анатомія ободової кишки у плодів людини
Шендерюк О.П. Визначення концентрації плацентарної лужної фосфатази у трофобласті хоріальних ворсинок плаценти при запаленні посліду
Шендерюк О.П. Зміна концентрації плацентарних гормонів у трофобласті хоріальних ворсинок плаценти при запаленні посліду
Шендерюк О.П. Морфологічні зміни плаценти та фетоплацентарного комплексу при перинатальних інфекціях
Яким'юк Д.І., Кривецький В.В. Розвиток та становлення допоміжного апарату кульшового суглоба в ранньому періоді онтогенезу людини

СЕКЦІЯ 2 ОСНОВИ МОРФОЛОГІЇ ТА ФІЗИКО-БІОЛОГІЧНІ АСПЕКТИ СТРУКТУРНОЇ ОРГАНІЗАЦІЇ БІОЛОГІЧНИХ ТКАНИН

- Бойчук Т.М., Петришен О.І.** Зміна основних функціональних показників нирок на фоні гіпофункції епіфіза та за умов їх структурної перебудови
Бойчук Т.М., Петришен О.І., Косован О.С. Морфометрична характеристика структурної організації нирок, що зазнали гістологічної перебудови
Бойчук Т.М., Ходоровська А.А. Поляризаційні властивості гістологічних зрізів тканин щитоподібної залози на фоні стресового навантаження
Малик Ю.Ю., Семенюк Т.О., Пентелейчук Н.П. Тривимірна реконструкція сухожилкових струн мітрального клапана серця людини
Мардар Г.І., Андрушак Л.А. Сучасні погляди на морфологічні зміни структурної організації нирок при діабетичній нефропатії
Пентелейчук Н.П., Семенюк Т.О., Малик Ю.Ю. Мікро- та субмікроскопічна будова сухожилкових струн передсердно-шлуночкових клапанів серця дітей грудного віку в нормі
Петришен О.І., Чернікова Г.М., Галиш І.В. Поеднана дія хлоридів свинцю, алюмінію та стресу на структурну організацію епітеліальної тканини нирок
Семенюк Т.О., Малик Ю.Ю., Пентелейчук Н.П. Ультрамiкроскопічна характеристика стулок/заслінок клапанів серця
Чернікова Г.М., Петришен О.І., Георгіян Т.І., Чала К.М. Вплив антропогенних чинників на структурну організацію печінки за умов функціонального пригнічення епіфіза

СЕКЦІЯ 3 НЕЙРОІМУНОЕНДОКРИННА РЕГУЛЯЦІЯ В НОРМІ ТА ПРИ ПАТОЛОГІЇ

- Гордієнко В.В.** Особливості добових біоритмів окиснювальної модифікації білків у плазмі шурів різного віку та зміни їх за тривалої експозиції низьких доз кадмію хлориду
Мислицький В.Ф., Ткачук С.С. Ефекти каротидної ішемії-реперфузії на стан катехоламінергічних систем кіркових та лімбіко-гіпоталамічних структур мозку в старих шурів
Повар М.А. Видовий склад та популяційний рівень мікробіоти товстої кишки у шурів із віддаленими наслідками неповної глобальної ішемії-реперфузії головного мозку
Роговий Ю.Є., Арійчук О.І., Філіпова Л.О. Патофізіологія дисфункції проксимального відділу нефрона за формування ниркових каменів розміром 0,6-1,0 см верхньої, середньої ділянок чашечки та верхньої третини сечоводу
Роговий Ю.Є., Копчук Т.Г., Філіпова Л.О., Колеснік О.В. Вплив мексидолу, тіотріазоліну та мікрогідрину на патогенез першої стадії гарячки
Семененко С.Б., Кузнєцова О.В. Вплив гіпофункції шишкоподібної залози на особливості циркадіанних перебудов кислотно-регулювальної функції нирок
Тимофійчук І.Р., Анохіна С.І. Стан прооксидно-антиоксидантної системи кори над-ниркових залоз за умов ішемічно-реперфузійного пошкодження головного мозку та вікові особливості реакції кортизолу
Ткачук С.С., Гвалешко В.П. Динаміка окремих патобіохімічних показників у нирках і міокарді шурів зі стрептозоточин-індукованим діабетом, ускладненим ішемією-реперфузією головного мозку
Ходоровський Г.І., Дмитренко Р.Р., Ясіньська О.В., Швець В.І. Вплив епіфіза мозку і гіпобаричної гіпоксії на протеоліз у тканинах яєць у статевозрілих самців шурів



Петринич В.В. Розвиток порушень поведінкових реакцій за умов під гострої свинцевої інтоксикації у щурів з різною швидкістю ацетилювання

Ротар В.І. Нанокapsульовані форми антибіотиків в абдомінальній хірургії

Ткачук О.В. Стан інсулін-продукуючої функції підшлункової залози в щурів з стрептозоіндукованим діабетом, ускладненим ішемією-реперфузією головного мозку

СЕКЦІЯ ІЗ ОСНОВНИ НАПРЯМКИ РОЗВИТКУ СТОМАТОЛОГІЇ

Бамбуляк А.В., Бедик В.В. Анатомічні особливості лобових пазух в онтогенезі людини

Бєлікова Н.І. Помилки та ускладнення адгезивного шинкування фронтальних зубів

Будаєв Ю.В. Психоемоційна підготовка батьків до прорізування молочних зубів у дітей

Бурик А.Ю. Використання професійної зубної пасти «Colgate sensitive pro-relief» та препарату «Глуфторед» при підвищеній чутливості зубів

Ваколюк О.Б. Проблеми дентофобії в дитячій стоматології та шляхи їх вирішення

Ватаманюк М.М., Беліков О.Б. Особливості антропометричних вимірювань беззубих щелеп у пацієнтів геріатричного віку

Ватаманюк Н.В. Використання молекулярно-генетичних способів діагностики у хворих генералізованим пародонтитом на початковій стадії захворювання

Галагдіна А.А., Митченко М.П. Етіологія слинокам'яної хвороби

Годованець О.І., Мороз А.В. Стан місцевого імунітету порожнини рота у дітей, хворих на цукровий діабет I типу

Дмитренко Р.Р., Гончаренко В.А. Вплив пінеальної залози на про- і антиоксидантну системи у тканинах ясен статевонезрілих самців щурів

Дроник І.І. Роль вільнорадикального окислення у виникненні гнійного процесу в пародонті у хворих на хронічний генералізований пародонтит I-II ступеню важкості

Кавчук О.М. Ефективність препарату «пародент» у складі комплексу лікувально-профілактичних заходів у хворих із хронічним катаральним гінгівітом

Караван Я.Р., Беліков О.Б. Аналіз прогнозування розвитку злоякісних новоутворень щелепно-лицевої ділянки за даними Чернівецького клінічного онкологічного диспансеру

Кільмухаметова Ю.Х. Стоматологічний статус студентів 2 курсу стоматологічного факультету БДМУ

Кішак Т.С., Гаген О.Ю. Поширеність захворювань тканин пародонта у працівників залізничного транспорту

Костенюк С.В. Медико-соціальна значимість герпетичних вірусних захворювань

Краснюк І.П. Професійна гігієна порожнини рота при захворюваннях тканин пародонту

Кузняк Н.Б., Паліс С.Ю. Визначення ступеня після травматичної контрактури жувальних м'язів у хворих з переломами суглобового відростка та ку та нижньої щелепи методом ультразвукографії

Кузняк Н.Б., Вітковський О.О. Лікування переломів нижньої щелепи ускладнених гнійно-запальними процесами

Левандовський Р.А., Беліков О.Б., Шановський А.М. Соціальна і психологічна адаптація пацієнтів зі складною щелепно-лицевою патологією

Максимів О.О., Беліков О.Б. Аналіз ефективності адаптації повних знімних протезів у хворих на цукровий діабет 2 типу при використанні кварцетину

Мандзюк Т.Б. Роль впливу соціально-гігієнічних та геохімічних чинників на розвиток карієсу зубів у дітей

Остафійчук М.О. Особливості використання методу фотодинамотерапії лазерним апаратом «helbo», brendent у пацієнтів із гострим катаральним гінгівітом

Перебийніс П.П., Ткачик С.В. Комплексний підхід до лікування хронічного остеомієліту щелеп у наркозалежних пацієнтів

Проданчук А.І. Використання стоматологічних вимірювань для визначення якості життя

Рошук О.І. Пероксидне окиснення ліпідів у хворих на виразкову хворобу шлунка з незнімними зубними протезами

Табачнюк Н.В., Олійник І.Ю. Особливості раннього пренатального морфогенезу піднижньощелепної слинної залози людини

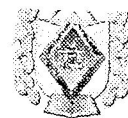Трифаненко С.І., Горницький Я.В. Лікування переломів нижньої щелепи з ускладненими клінічним перебігом

Хомич Н.М., Кушнір О.Л. Допплерографічне дослідження як метод оцінки стану місцевого кровообігу у хворих після атипичного видалення нижніх зубів мудрості

Шостенко А.А. Стан місцевого імунітету та мікробіоценозу тканин ясен у хворих на генералізований катаральний гінгівіт з різними формами перебігу

СЕКЦІЯ 14 КЛІНІЧНА ОНКОЛОГІЯ. ПРОМЕНЕВА ДІАГНОСТИКА ТА ПРОМЕНЕВА ТЕРАПІЯ

Гушул І.Я. Особливості перебігу перитоніту на фоні раку товстої кишки



Голованець О.І., Мороз А.В.
**СТАН МІСЦЕВОГО ІМУНІТЕТУ ПОРОЖНИНИ РОТА У ДІТЕЙ,
ХВОРИХ НА ЦУКРОВИЙ ДІАБЕТ І ТИПУ**

*Кафедра хірургічної та дитячої стоматології
Буковинський державний медичний університет*

еред ендокринних захворювань небезпечним є цукровий діабет (ЦД), який посідає третє місце в світі чин високої інвалідизації та смертності хворих після серцево-судинних та онкологічних захворювань. Підне даних різних авторів, частота ушкоджень слизової оболонки порожнини рота (СОПР) при цих порушеннях коливається від 2 до 80%. Головним фактором розвитку і прогресування змін СОПР є гіперглікемія, що, у свою чергу, запускає цілий спектр патофізіологічних механізмів появи цих змін СОПР. Глюкозо-опосередковане ушкодження ендотеліальних клітин судин слизової оболонки різноманітні реакції збільшення секреції штоків, ростових факторів і білків екстрацелюлярного

матеріалу. Мета дослідження полягає у вивченні особливостей імунного захисту ротової порожнини у дітей із діабетом І типу з урахуванням наявних метаболічних порушень.

Для вирішення поставленої мети було обстежено 25 дітей з хронічним катаральним гінгівітом (ХКГ) різного ступеня тяжкості, 20 - з ХКГ середнього ступеня тяжкості та 15 - з ХКГ важкого ступеню тяжкості із цукровим діабетом І типу віком від 12 до 15 років. Контрольну групу склали соматично здорові діти з подібними стоматологічними захворюваннями віком 12-15 років (відповідно 30 дітей). Оцінку імунітету ротової порожнини здійснювали шляхом визначення вмісту $SIgA$, IgA , і рівня лізоциму у сливині. Отримані результати обробляли статистично з використанням t -критерію Стьюдента.

Встановлено, що в дітей із ХКГ, які хворіють на ЦД І типу відзначаються зміни в системі гуморального імунітету ротової порожнини в залежності від ступеня тяжкості захворювання. Легкий ступінь ХКГ характеризується підвищенням рівня лізоциму в ротовій рідині, при цьому не змінюється рівень $SIgA$. При важкому ступені ХКГ відмічається зниження рівня лізоциму на фоні посиленої секреції $SIgA$ у сливині, що підкреслює роль гуморального специфічного імунітету в патогенезі гінгівіту.

Отримані результати свідчать про необхідність обов'язкової стоматологічної допомоги дітям, хворим на цукровий діабет, з перспективою розробки адаптованих профілактичних програм для них.

Дмитренко Р.Р., Гончаренко В.А.
**З ПІНЕАЛЬНОЇ ЗАЛОЗИ НА ПРО- І АНТИОКСИДАНТНУ СИСТЕМУ У ТКАНИНАХ ЯСЕН
СТАТОВОНЕЗРІЛИХ САМЦІВ ЩУРІВ**

*Кафедра хірургічної та дитячої стоматології
Буковинський державний медичний університет*

Ясна (гінгіва), як частина пародонта, забезпечують щільне закривання внутрішнього перидонтального бар'єру і є першою лінією захисту гомеостазу пародонта. Саме з цих міркувань структурний і функціональний стан ясен заслуговують на першочергову увагу і вивчення. Ними виділені дві групи факторів, що впливають на гомеостаз пародонта, ті що діють на ясна з боку ротової порожнини (локальні) та ті, що є системними факторами гомеостазу організму (системні, загальні). Серед останніх особливе місце відводять естрогени, глюкокортикоїди, тестостерон.

Метою даного дослідження було з'ясування впливу на функціональний стан тканин ясен пригнічення перидонтального бар'єру шляхом постійного освітлення тварини та підвищення його функції шляхом тривалого освітлення тварини в умовах постійної темряви.

Дослідження проведено на 26 білих лабораторних безпородних щурах-самцях статевонезрілого віку. Функціональність пінеальної залози моделювали впродовж 14 діб шляхом утримання тварин за умов трьох режимів освітлення: природного освітлення - інтактні щури постійного цілодобового освітлення інтенсивністю 1000 люкс (стан "фізіологічної" пінеалектомії), постійної цілодобової повної темряви (стан підвищеної активності пінеальної залози). Статистичну обробку результатів здійснювали за методом t -критерію Стьюдента.

Виявлено, що, уже в інтактних тварин перебіг вільнорадикальних реакцій в тканинах ясен менш інтенсивний і краще контролюється, ніж на рівні організму (плазма крові) і, відповідно, функціонування перидонтального захисту в яснах ефективніша, ніж в організмі в цілому. Відмінності системного й органного рівня реакції на окиснення білків відмічали й інші автори.

Виявлено, що в тканинах ясен високий рівень функції пінеальної залози за умов тривалого утримання тварин у темряві призводить до посилення процесів вільнорадикального окиснення ліпідів та накопичення молекулярних продуктів ПОЛ - МДА на 47,7%. Разом із тим, посилюється інтенсивність функціонування системи перидонтального захисту. Одночасно чітко проявилось зменшення сумарного рівня ОМБ на 25,2% порівняно з контролем тваринами, що вказує на зниження перебігу вільнорадикальних реакцій. Проксидантно-антиоксидантна рівновага в умовах темряви була позитивною, з перевагою антиоксидантних компонентів над прооксидантними (індекс АО/ПО - 28,022). Абсолютна величина індекса АО/ПО значно перевищувала контрольну величину цього індексу в тканинах ясен тварин, які були під дією 14-добового освітлення (індекс АО/ПО - 1,022). Отримані результати свідчать про те, що в умовах темряви реакція біомаркерів стану тканин ясен була складнішою, ніж