

УДК 616.718.4-001-089.84

Закритий та напіввідкритий остеосинтез діафізарних переломів стегнової кістки металополімерними фіксаторами

В.Л. ВАСЮК

Буковинська державна медична академія

CLOSED AND HALFOPENED NAILING OF FEMORAL SHAFT FRACTURES WITH METALLIC-POLYMERIC NAILS

V.L. VASYUK

Bucovinian State Medical Academy

Метою даної роботи є оприлюднення клінічного досвіду використання блокуючого інтрамедулярного металополімерного остеосинтезу (БІМПО) у 219 пацієнтів з діафізарними переломами стегнової кістки, прооперованих з січня 1992 по серпень 1999 рр. Важливе значення надавалось зниженню травматичності оперативних втручань, максимальному збереженню м'яких тканин, збереженню кровопостачання відламків. Завдяки виключенню процедури розсвердлювання зменшувались крововтрата та тривалість операції. Ризик інфекції зводився до мінімуму завдяки закритому методу введення фіксатора без оголення місця перелому. Розроблено клініко-біомеханічні варіанти БІМПО: динамічний, статичний та детензійний; відкритий, напіввідкритий та закритий спосіб їх виконання. Розроблені технології відповідають критеріям біологічного остеосинтезу. Відповідно до класифікації АО переломи розподілились наступним чином: А1: 59, А2: 43, А3: 28, В1: 15, В2: 33, В3: 14, С1: 13, С2: 10, С3: 4. Вивчення віддалених результатів у 186 хворих в період від 10 місяців до 3 років показало відмінні і добрі результати у 96,5 %.

The aim of this study is to present our clinical experience using the Interlocking Intramedullary Metallic Polymeric Nail (IIMPON) on 219 patients with femoral shaft fractures. Biological osteosynthesis, preservation of cortical blood supply, closed mediate reduction, primary stability, high degree of patient comfort are this method's advantages. Operation time and blood loss are reduced by eliminating the reaming procedure. The risk of infection is minimized by avoiding dead space. Clinical and biomechanical variants of interlocking intramedullary metallic-polymeric osteosynthesis (IIMPON) were adapted: dynamic, static and detensional; open, partially open and closed. These technologies meet the biological osteosynthesis standards. Within nearly 7 years (January 1992 – August 1999) 219 fractures were stabilized using IIMPON. According to the AO classification we found: A1: 59, A2: 43, A3: 28, B1: 15, B2: 33, B3: 14, C1: 13, C2: 10, C3: 4. 186 patients were followed up over a period from 10 months to 3 years. The clinical and radiological results were good in 96.5 %.

Вступ. Лікування діафізарних переломів стегнової кістки є важливою медико-соціальною проблемою. Це пов'язано з тим, що існуючі методи консервативного та оперативного лікування призводять до незадовільних результатів, таких, як утворення псевдоартрозів, остеомієліту, контрактур суглобів в значному відсотку випадків [1,8].

Хірургічне лікування осколкових, розтрощених, подвійних переломів потребує заміни традиційних методів відкритого остеосинтезу новими, які пов'язані з максимально можливим збереженням м'яких тканин навколо перелому, виключення їх додаткового травмування під час операції, збереження кровопостачання відламків [4, 10].

Збереження, покращання та відновлення живих структур тканин складають основу сучасної хірургії. Цей принцип покладено в основу "біологічного остеосинтезу", який увійшов як новий вислів в медичну термінологію, використовується як ключове слово і всебічно цитується в сучасній літературі [5, 6, 9]. Як і у випадку багатьох інших нововведень, його інтерпретація та розуміння коливається досить широко. І все ж, відповідно до наявних на сьогоднішній день знань, необхідно брати до уваги три основних принципи:

1. Стабільність повинна забезпечувати можливість подальшого функціонального лікування без застосування додаткової іммобілізації.
2. Репозиція кісткових відламків та остео-

синтез повинні найменшою мірою додатково пошкоджувати оточуючі м'які тканини, кровопостачання відламків, тобто порушувати біологію кістки.

3. Чим більше зона ураження м'яких тканин, чим більше постраждала кісткова тканина, тим меншим повинно бути додаткове оперативне втручання в пошкоджену зону.

Слід відмітити, що біологічний остеосинтез – це не техніка лікування одного виду переломів, а філософія лікування, яка об'єднує найменш травматичні та одночасно найбільш ефективні відомі на сьогоднішній день методи.

Відповідно до принципів біологічного остеосинтезу на кафедрі травматології, ортопедії та нейрохірургії Буковинської державної медичної академії (зав. – проф. І.М. Рубленік) було розроблене нове покоління блокуючих інтрамедулярних металополімерних фіксаторів для лікування діафізарних переломів довгих кісток. Клініко-технічні можливості даних конструкцій дозволяють здійснювати закритий та напіввідкритий остеосинтез осколкових, подвійних, косих переломів стегнової кістки, мінімально травмуючи м'які тканини, які оточують кістку. При цьому забезпечується стабільна фіксація відламків, функціональний та функціонально-навантажувальний режим пацієнтів, що оптимізує процес консолідації відламків та відновлення опірності кінцівки [5, 7, 9].

Матеріали і методи. Проведено аналіз хірургічного лікування переломів стегнової кістки у 219 пацієнтів, яким було здійснено відкритий, закритий та напіввідкритий остеосинтез діафізарних переломів стегнової кістки металополімерними фіксаторами нового покоління. Для остеосинтезу переломів стегнової кістки використовувались компресійні металополімерні фіксатори (КМПФ) другої (КМПФ-2, а.с. СРСР №806019 [3]) та третьої моделей (КМПФ-3, а.с. СРСР №946531 [2]), а також блокуючий металополімерний фіксатор шостої моделі (БМПФ-6). Останній (рис. 1) складається з порожнистого металевого корпусу 1, виготовленого у вигляді трубки з поздовжнім осьовим каналом. У верхній частині фіксатора міститься деротаційна лопать 2, а в нижній – наскрізне вікно 3, заповнене полімерним матеріалом поліамідом-12, який також має осьовий канал. По всій довжині фіксатора у

стінці, протилежній тій, де розташована деротаційна лопать 2, виконані поздовжні вікна 4, також заповнені поліамідом-12.

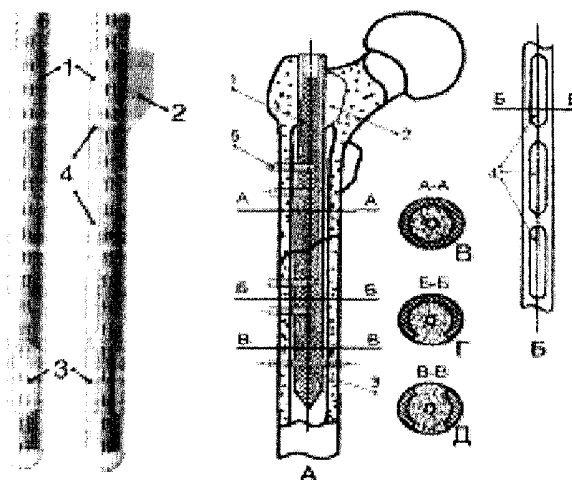


Рис. 1. Фіксатор БМПФ-6 та схема його застосування.

Зменшення об'єму оперативних втручань забезпечувалось впровадженням мінімально травматичних способів введення фіксатора.

Операцію починали з того, що після репозиції відламків на ортопедичному столі під рентгенотелевізійним контролем через розтин м'яких тканин в ділянці великого вертлюга трепанували кістку, в кістковомозкову порожнину центрального та периферійного фрагментів вводили провідник у вигляді стержня діаметром 4,5 мм. В тих випадках, коли репозиція відламків і введення провідника вдавались, останній видаляли і на його місце вводили КМПФ-3, після чого проводили дистальне блокування одним або двома гвинтами. Рани в ділянці великого вертлюга і в нижній третині стегна зашивали. Оскільки не проводився розтин м'яких тканин в ділянці перелому. Такий спосіб проведення операції називали "закритим остеосинтезом". В тих випадках, коли зустрічались труднощі репозиції (як правило, при несвіжих переломах), або попадання фіксатора в кістково-мозкову порожнину дистального фрагмента, робили невеликий, довжиною до 10 см зовнішньо-задній розтин м'яких тканин, через який репонували фрагменти, не виводячи їх з рани. Пальпаторно занурювали кінець КМПФа в кістковомозкову порожнину дистального фрагмента. Після дистального блокування рани зашивали. Така методика операції отримала назву "напіввідкритого остеосинтезу".

Нарешті, при застарілих, неправильно зрощених переломах та псевдоартрозах використовували зовнішньозадній доступ, при якому за рахунок міжм'язового підходу до кістки мінімально травмували м'які тканини. З метою покращання процесу репаративної регенерації робили остеоперіостальну декортикацію, після якої калібрували кістковомозкову порожнину. Під калібруванням ми розуміємо зняття нерівностей кісткової трубки на відміну від розсвердлювання, коли знімають ендост, а також певний шар кістки, надаючи останній циліндричну форму на протяжні 8-10 см. В підготовлену таким чином кістку вводили КМПФ, здійснювали проведення блокуючих гвинтів через окремі розтини довжиною до 5 см.

Закритий спосіб БІМПО стегнової кістки був зроблений у 17 (7,76 %) хворих, напіввідкритий – у 44 (20,09 %), остеоперіостальна декортикація – у 12 (5,48 %) хворих.

Залежно від розташування блокуючих гвинтів розрізняють динамічний, статичний і детензійний варіанти.

При динамічному варіанті застосовували КМПФ-3 та універсальний БМПФ-6. Блокування гвинтами металополімерного фіксатора здійснюють тільки в дистальному відламку, забезпечуючи поряд з наявністю в проксимальній частині фіксатора деротаційної лопаті високу ротаційну стійкість системи "кістка-фіксатор".

При цьому навантаження кінцівки призводить до динамічних навантажень регенерата в ділянці перелому. Динамічний варіант БІМПО застосований нами при лікуванні 163 хворих (74,43 %) з переломами стегнової кістки.

Статичний варіант БІМПО передбачає застосування КМПФ-2, проведення блокуючих гвинтів через лінію перелому, як правило, при остеосинтезі косих та гвинтоподібних переломів. В цих умовах при осьовому навантаженні кістки динамічні навантаження регенерата в зоні перелому виключаються. Всі навантаження передаються через блокуючі гвинти безпосередньо на фіксатор. Статичний варіант БІМПО був застосований нами у 47 (21,46 %) хворих.

Різновидом статичного є детензійний варіант, при якому блокуючі гвинти проводять на рівні проксимального та дистального метафізів поза зоною перелому. Такий варіант необхідний при багатоосколкових, розтрощених переломах для попередження телескопічного зміщення фрагментів на фіксаторі під час подовжнього навантаження кінцівки. Детензійний варіант БІМПО з використанням КМПФ-2 та БМПФ-6 застосовані у 9 (4,11 %) хворих.

За період з 1992 по 1999 роки в базових клініках кафедри травматології, ортопедії та нейрохірургії Буковинської державної медичної академії лікувалось 219 хворих з діафізарними переломами стегнової кістки (табл. 2).

Таблиця 2. Розподіл хворих з діафізарними переломами стегнової кістки за віком та статтю

Вікові групи	Чоловіки		Жінки		Всього	
	абс.	%	абс.	%	абс.	%
16-20	26	11,87	4	1,83	30	13,70
21-35	66	30,14	7	3,20	73	33,33
36-55	56	25,57	8	3,65	64	29,22
56-70	32	14,61	6	2,74	38	17,35
71 і більше	2	0,91	12	5,48	14	6,39
Всього	182	83,11	37	16,89	219	100,00

Переважає більшість хворих отримали травму внаслідок дорожньо-транспортних пригод (55,88 %) та в побуті (30,88 %).

З приводу свіжих переломів оперовано 190 хворих (86,76 %), незрощених і неправильно зрощених – 23 (10,50 %), несправжніх суглобів – 4 (1,83 %).

Розподіл хворих за типами переломів, згідно з класифікацією АО, показаний у таблиці 3.

Серед 65 (29,68 %) хворих з політравмою у 48 (21,92 %) випадках переломи стегнової кістки поєднувалися з переломами інших локалізацій, у 17 (7,76 %) – з пошкодженнями органів інших систем організму, що потребували хірургічного втручання (лапаротомія, трепанція черепа, ушивання розривів печінки, кишечника, сечового міхура), 2 переломи були патологічними.

Таблиця 3. Розподіл хворих з переломами діафіза стегнової кістки за видом перелому (за класифікацією Мюллера-АО) та варіантом остеосинтезу

	БІМПО КМПФ-3		БІМПО КМПФ-2	БІМПО БМПФ-6 закритий	ДПР	Всього
	відкритий	закритий та напіввідкритий				
A1	25	21	11	1	1	59
A2	14	12	12	2	3	43
A3	11	9	5	2	1	28
B1	5	7	2	0	1	15
B2	24	4	5	0	0	33
B3	8	2	3	0	1	14
C1	7	0	3	1	2	13
C2	6	0	4	0	0	10
C3	2	0	2	0	0	4
Всього	102	55	47	6	9	219

Результати досліджень та їх обговорення. Віддалені результати вивчено у 186 (84,93%) хворих. Консолідація перелому в оптимальні строки констатована у 178 (95,70%) хворих. У 96 (51,61%) пацієнтів фіксатор видалено в терміни від 10 міс. до 3 років. Частина хворих, особливо похилого віку відмовилась від видалення фіксатора з економічних міркувань, а особи середнього віку мотивували видалення фіксатора відсутністю дискомфорту від перебування фіксатора в кістці. У 8 хворих (4,30%) зафіксовані ускладнення, з яких післяопераційний остеомієліт – 4 (2,16%), викривлення фіксатора на рівні перелому, що потребувало реостеосинтезу – 2 (1,08%), перелом блокуючих гвинтів з утворенням ротаційної нестабільності і, як наслідок, несправного суглоба – 2 (1,08%). Після проведення повторних оперативних втручань у всіх хворих досягнуто загоєння перелому.

Істотному покращанню інтрамедулярного остеосинтезу сприяла відмова від розсвердлювання кістково-мозкової порожнини, зберігаючи при цьому кровопостачання відламків, зменшуючи інтрамедулярний тиск [8].

Збереження васкуляризації під час закритого остеосинтезу, відсутність абсолютної жорсткості в зоні перелому внаслідок використання фіксаторів невеликого діаметра мають вирішальне значення для швидкого та якісного зрощення перелому.

Спостерігалось, що в умовах інтрамедулярного блокуючого остеосинтезу невправлені кісткові фрагменти дуже швидко (від 6 до 8 тижнів) інтегрували у великі кісткові мозолі і вбудовувалися в структуру кістки. Через кілька років після операції часто можна було рентгенологіч-

но спостерігати не більше ніж веретеноподібне потовщення на місці перелому. Звідси зроблено висновок, що заради збереження кровопостачання фрагментів не слід займатися ідеальним вправленням, а краще взагалі не чіпати осколки. Але такий спосіб остеосинтезу більше відповідає біології лікування переломів кісток і спричиняє менше ускладнень, ніж намагання здійснити ідеальну репозицію всіх кісткових фрагментів, відшаровуючи їх від м'яких тканин.

Блокуючий інтрамедулярний металополімерний остеосинтез, зокрема його закритий та напіввідкритий способи без розсвердлювання кістковомозкової порожнини демонструють переваги біологічного остеосинтезу. Можливість здійснення його через невеликі доступи, з мінімальним додатковим пошкодженням м'яких тканин в ділянці перелому зберігають кровопостачання відламків, забезпечують оптимальний перебіг процесу консолидації.

З іншого боку, незважаючи на мінімальну травму м'яких тканин, при застосуванні БІМПО забезпечується висока стабільність остеосинтезу, що дозволяє вести пацієнтів у функціональному та функціонально-навантажувальному режимі, попереджаючи тим самим розвиток контрактур, атрофії, що також оптимізує процеси репаративної регенерації.

Таким чином, запропонований і розроблений БІМПО повною мірою відповідає принципам біологічного остеосинтезу і забезпечує добрі результати лікування в оптимальні строки у 95,6% хворих.

Висновки. 1. Диференційоване застосування закритого та напіввідкритого варіантів

ОРИГІНАЛЬНІ ДОСЛІДЖЕННЯ

БІМПО, як різновиду біологічного остеосинтезу, у 219 хворих з діафізарними переломами стегнової кістки призвело до анатомо-функціонального відновлення кінцівки в оптимальні строки у 95,6 % пацієнтів.

2. Підвищена увага до мінімального додаткового травмування м'яких тканин, максимальне збереження кровопостачання ділянки перелому оптимізує процес анатомо-функціонального відновлення кінцівки.

ЛІТЕРАТУРА

1. Анкин Л.Н., Голдис В.А., Полулях М.В., Анкин Н.Л. Осложнения и ошибки при хирургическом лечении переломов // Респ. межвед. сб. "Ортопедия, травматология и протезирование". – Київ: Здоров'я. – 1992. – Вып. 22. – С. 77-80.
2. Рубленик И.М. Внутрикостный фиксатор // Открытия, изобретения. – 1982. – №28. – С.18.
3. Рубленик И.М. Компрессионный фиксатор // Открытия, изобретения. – 1985. – №33. – С.19.
4. Claudi V.F., Oedekoven G. "Biologische" Osteosynthesen // Der Chirurg. – 1991. – 62. – P.367-377.
5. Baumgaertel F., Gotzen L. Die „biologische“ Plattenosteosynthese bei Mehrfragmentfrakturen des gelenknahen Femurs // Unfallchirurg. – 1994. – 97. – P.78-84.
6. Lungerhansen W., Ulrich P. Biologische Osteosynthesen // Zentralbe Chir. – 1997. – 122. –P.954-961.
7. Melcher G.A., Ruedi Th. Auf dem Weg zur minimal-invasiven Osteosynthese // Therapeutische Umschan. – 1993. – 50, 7. – P.449-453.
8. Muller M.E., Allgower M., Shneider R. Et al. Manual der Osteosynthese AO Technik // New-York: Springer, Heidelberg, 1992.
9. Stokenhuber N., Shweighofer F., Bratschitsch A. et al. UFN-System Eine Methode del minimalinvasiven chirurgischen Versorgung von Oberschenkelschaft-fracturen // Langenbecks Arch. Chir. – 1996. – 381. – P.267-274.
10. Weller S. Die biologische Osteosynthese // Langenbecks Arch. Chir. Suppl. II. – 1998. – P.61-65.