

ДИНАМІКА ФОРМУВАННЯ ЛОБКОВОГО ЗЧЛЕНУВАННЯ У ДІВЧАТ ШКІЛЬНОГО ВІКУ

Н.І.Ковтюк, Ю.М.Нечитайло, Н.С.Лебедюк, Д.Ю.Нечитайло

Кафедра пропедевтики дитячих хвороб (зав. – проф. Ю.М.Нечитайло) Буковинської державної медичної академії

Розвиток і правильна будова таза має виняткове значення для перебігу вагітності й пологів. Форма і стан лобкового зчленування (ЛЗ), як показник біологічної і репродуктивної зрілості, змінюється у різні вікові періоди [1, 3, 4]. Серйозним ускладненням перебігу пологів є ушкодження лобкового симфізу (розходження та розриви з крововиливами) [2]. У подальшому це може спричинити погіршення стану здоров'я новонародженого та інвалідизацію жінки. Ще 1920 року американський науковець Т.В.Тодд [4] звернув увагу на стан міжлобкового диска (МД), як показника біологічної зрілості людини. У нашій країні у 60 – ті роки минулого століття вивчали стан симфізу в жінок дітородного віку на основі рентгенографії [1]. Проте досить поширені ультразвукові дослідження не торкнулися проблеми формування таза жінки.

Мета дослідження. Оцінити динаміку формування ЛЗ у дівчат шкільного віку ультразвуковим методом. Проаналізувати взаємозв'язок між розмірами, об'ємом МД та іншими показниками становлення репродуктивної зрілості.

Матеріал і методи. Під нашим спостереженням перебувало 60 дівчат-школярів (10–17 років) м. Чернівці. Обстежені були розділені на 4 вікові групи. Проводилось ультразвукове дослідження ЛЗ за власною методикою. Обстежували при перпендикулярному та поздовжньому положенні датчика. При цьому вимірювали розміри МД (рис.1) [3], визначали розташування, стан у загальному, форму, контури, ехогенність, ехоструктуру.

Об'єм МД вираховували за власною методикою фіксації реперних точок, за формулою зрізаної призми:

$$V = (B \times C \times D + (A - B) / 2 \times C \times D) / 1000,$$

де: V – об'єм; A – вентральний край; B – дорсальний край; C – товщина; D – вентральне плато.

Одночасно виконувалося антропометричне, соціометричне та клінічне дослідження. Антропометричні вимірювання (маса тіла, зріст) оцінювали за перцентильними коридорами регіонального стандарту. Статевий розвиток вираховували за вторинними та первинними статевими ознаками (морфометричні показники матки, яєчників). Ультрасонографічно оцінювався об'єм щитоподібної залози. Статистична обробка матеріалу проводилася з обчисленням середніх величин та коефіцієнта лінійної кореляції Пірсона із загальноприйнятим рівнем вірогідності показників ($p < 0,05$).

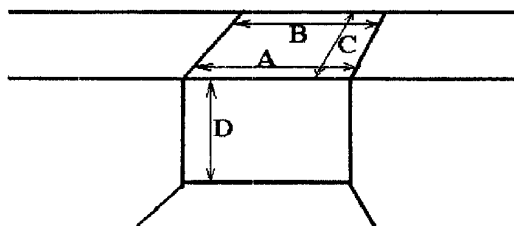


Рис. 1. Схема основних розмірів міжлобкового диска.

Результати дослідження та їх обговорення. На основі даних ультрасонографії визначали розміри й об'єм МД. Узагальнені середні показники дескриптивної статистики розмірів ЛЗ наведено в таблиці 1.

З даних таблиці 1 постає, що ширина ЛЗ з віком зменшується (розмір A та B), висота МД закономірно збільшується (розмір D). На основі факторного аналізу виявлено, що більш вагомим є розмір C та B. Шляхом використання математичного обчислення вираховували об'єм МД. Показники дескриптивної статистики наведено у таблиці 2.

Таблиця 1

Дескриптивна статистика розмірів міжлобкового диска у дівчат (мм)

Вік, роки		Розміри лобкового зчленування (мм)			
		A	B	C	D
9 – 11	M	23,1	8,4	20,7	6,1
	m	0,94	0,49	0,99	1,51
12 – 13	M	22,0	7,8	19,2	6,9
	m	1,91	0,74	1,56	4,9
14 – 15	M	18,3	7,5	18,3	6,3
	m	1,56	0,91	1,43	1,17
16 – 17	M	16,7	7,4	17,3	5,7
	m	3,5	0,71	2	0,5

Таблиця 2

Об'єм лобкового зчленування (см³)

Вік, роки	Об'єм лобкового зчленування		
	M	σ	m
9 – 11	6,1	3,36	1,01
12 – 13	6,9	4,01	1,6
14 – 15	6,3	1,54	0,63
16 – 17	5,7	0,13	0,09

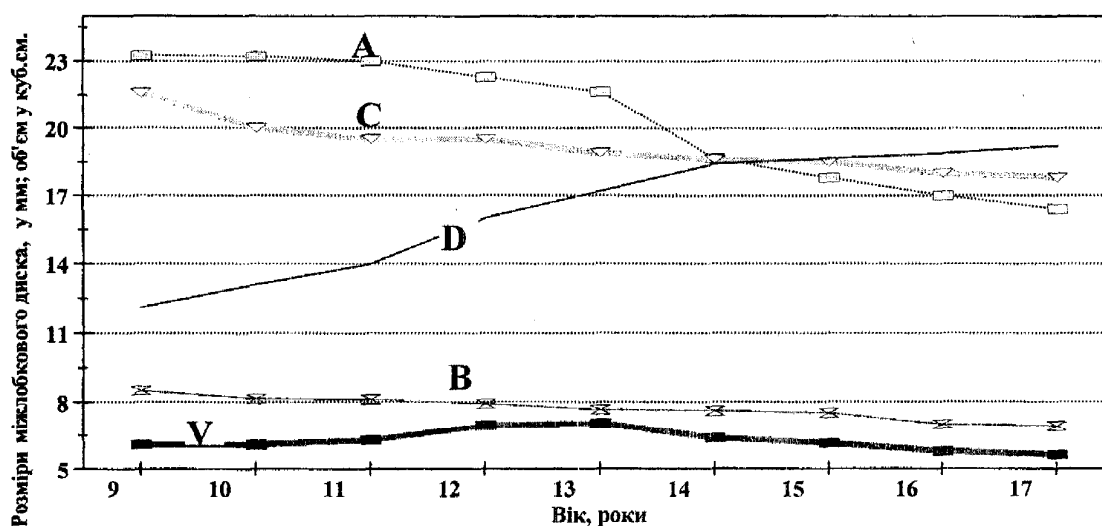


Рис. 2. Динаміка зміни розмірів (A,B,C,D) та об'єму (V) лобкового зчленування дівчат у залежності від віку.

Формування ЛЗ, як показника кісткової зрілості, відбувається нерівномірно в різні періоди життя дівчинки. На рисунку 2 показано динаміку зміни розмірів та об'єму МД. Як впливає з рисунку 2, розмір D, що відповідає висоті МД, з віком збільшується нерівномірно. Пік росту у висоту відбувається від 11 до 13 - ти років, що збігається з пубертатним "спуртом" у зрості. У цей час прослідковуються найвищі показники об'єму (V) ЛЗ. Ширина ЛЗ (розмір А, В) до 13-14 років зменшується незначно, з наступним різким спадом до 17 років. Коливання показників об'єму ЛЗ носить синусоїдний характер.

Подібна динаміка зміни ширини та висоти МД, які вивчалися рентгенологічним

методом, наведена в повідомленні М.Ф.Айзенберга [1].

Виявлено чітку кореляційну залежність між об'ємом МД та об'ємом яєчників ($r=0,52$, $p<0,05$), SD – індексом об'єму щитоподібної залози ($r=0,47$, $p<0,05$). Негативний зв'язок середньої сили прослідковується з віком ($r=-0,43$, $p<0,05$), стадією статевої зрілості ($r=-0,43$, $p<0,05$), розмірами зовнішньої ($r=-0,40$, $p<0,05$) та внутрішньої кон'югат ($r=-0,40$, $p<0,05$), збалансованістю харчування ($r=-0,53$, $p<0,05$).

Висновок. Розміри і об'єм міжлобкового диска є показниками біологічної зрілості організму дівчат і тісно пов'язані зі станом щитоподібної залози та ступенем статевої зрілості.

Література

1. Айзенберг М.Ф. Возрастные и половые особенности лонного сочленения в рентгеновском изображении // Вестн. рентгенол. и радиол. – 1956. – № 3. – С. 44-48.
2. Чернуха Е.А. Родовой блок. – М.: Медицина, 1991. – 288 с.
3. Sinha A, Gupta V. A study on estimation of age from pubic symphysis // Forensic Sci Int. – 1995. – V. 75. – P.73-78.
4. Todd T.W. Age changes in the pubic bone. I. The male white pubis // Am. J. Phys. Anthropol. – 1920. – V. 3. – P. 285-334.

THE DYNAMICS OF PUBIC SYMPHYSIS FORMATION IN SCHOOL-AGE GIRLS

N.I.Kovtiuk, Yu.M.Nechytailo, N.S.Zebediuk, D.Yu.Nechytailo

Abstract. The authors have studied ultrasonographically the dynamics of pubic symphysis formation (PS) in school-age girls as an index of biological and reproductive maturity. Sixty girls aged from 10 till 17 years have been examined. The dimensions and volume of the interpubic disk have been determined. The dynamics of a symphysis volume change is of a sinusoidal character with the highest indices in the age group from 11 till 13 years. A correlation dependence between the PS dimensions and the stage of sexual maturity ($r=-0.43$; $p<0.05$), the internal conjugate ($r=0.40$; $p<0.05$) and the morphologic state of the thyroid gland ($r=0.47$; $p<0.05$) has been detected.

Key words: interpubic disk, school-age girls.

Резюме. Ультрасонографічно досліджено динаміку формування лобкового зчленування (ЛЗ) у дівчат шкільного віку, як показника біологічної та репродуктивної зрілості. Обстежено 60 дівчат у віці від 10 до 17 років. Визначали розміри та об'єм міжлобкового диска. Динаміка зміни об'єму симфізу носить синусоїдний характер із найбільшими показниками у віковій групі 11–13 років. Виявлено кореляційну залежність між розмірами ЛЗ та стадією статевої зрілості ($r=-0,43$, $p<0,05$), внутрішньою кон'югатою ($r=0,40$, $p<0,05$) та морфологічним станом щитовидної залози ($r=0,47$, $p<0,05$).

Ключові слова: міжлобковий диск, дівчата шкільного віку.

Bukovinian State Medical Academy (Chernivtsi)

Надійшла 30.06.2002 р.