

Ю.Є. Роговий, О.В. Бойко, Л.О. Філіпова

Функціонально-структурна характеристика сегментів нефрону

В обзоре литературы представлен современный взгляд на функционально-морфологические особенности 12 сегментов канальцевого отдела нефрона: S₁, S₂, S₃, TDLH, TALH, MTALH, STALH, DCT_b, DCT_g, DCT_l, CCT, MCT, которые характеризуются целым рядом отличий функционального, биохимического и гистологического характера, что необходимо учитывать при изучении физиологии, биохимии, морфологии и патофизиологии почки.

Згідно з останньою класифікацією, яку було прийнято в 1988 р. комісією Міжнародного союзу фізіологічних наук [1, 4], нефрон побудований з Мальпігієвого тільця, звивистого та прямого сегментів проксимального канальця, тонкої низхідної та висхідної і товстої висхідної частин петлі Генле, сполучного канальця, збиральних кіркової протоки і потоків зовнішньої та внутрішньої мозкової речовини. Збірний протік не відноситься до нефрону тому, що розвивається не з нефрогенної тканини, а з епітелію сечовивідних шляхів [2].

За допомогою методів мікродисекції [1], електронної мікроскопії [2], у результаті отримання життєздатних ізольованих сегментів нефрону [12, 23], мікропункції та мікроперфузії ізольованих ниркових канальців [34], мікропроб для визначення гормонально-залежної аденілатциклази в ізольованих сегментах нефрону, мікродисекції окремих канальців нефрону з сухозаморожених зразків і подальшого вивчення метаболічної неоднорідності різних сегментів [27], стереологічного аналізу нирки [35] – виявлено істотну неоднорідність структури та функції в межах канальців нефрону. Це дозволило поділити канальцевий відділ нефрону на 12 сегмен-

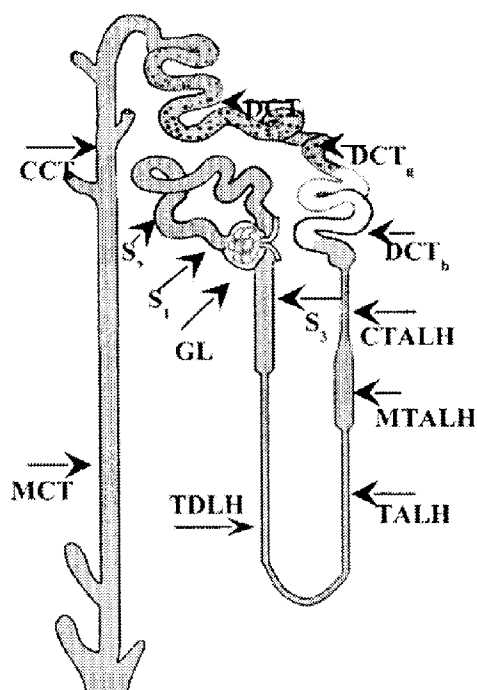
тів, що досить чітко визначається в нефроні кролика і менш характерно для інших ссавців [7].

Водночас у літературі немає узагальнюючих даних про структурно-функціональні особливості вказаних сегментів канальцевого відділу нефрону.

Проксимальний відділ нефрону включає три сегменти: S₁, S₂ і S₃ [3]. Сегмент S₁ являє собою початковий відділ проксимального канальця і простягається приблизно на 1 мм від клубочка, плавно переходячи у сегмент S₂. До останнього відноситься кінцева частина звивистого і початок прямого проксимального канальця. Сегмент S₃ – це кінцевий відділ проксимального канальця [6, 7, 21, 24, 43, 52]. Тонкий відділ складається з низхідного (TDLH) і висхідного (TALH) сегментів. Дистальний каналець включає в себе мозкову товсту (MTALH) і кіркову товсту висхідну гілки петлі Генле (STALH), дистальні звивисті яскравий, гранулярний і світлий сегменти (DCT_b, DCT_g і DCT_l відповідно). Два останніх сегменти об'єднуються в сполучний сегмент. Такий чіткий поділ дистального звивистого канальця характерний для нирки кролика і його немає у людини, мишей і щурів [7]. Зби-

ральна трубка включає кірковий і мозковий збиральні протоки (ССТ, МСТ) [7, 45, 46, 48] (рисунок).

Розглядаючи морфологічні, функціональні та біохімічні особливості вказаних сегментів, слід зазначити, що при електронній мікроскопії проксимального відділу нефрону клітини S_1 пірамідної форми, мають більшу інвагінації бічного краю з орієнтованими вздовж клітин паличкоподібними мітохондріями та базальної мембрани. У них істотніше розвинутий ендцитозний апарат і мають вони вищу, ніж у клітин сегмента S_2 , щіткову облямівку. В ділянці сегмента S_3 зменшується кількість мітохондрій, вони набувають більш закругленої форми, добре розвинуті структури комплексу Гольджі [2, 49 – 51]. Сегментарний поділ проксимального каналця підпорядковується закономірності проксимально-дистального зменшення кількості функціональних структур, на що вка-



Функціонально-морфологічний поділ каналцевого відділу нефрону на сегменти

зує відсутність між сегментами чітких границь [2, 25, 26, 30, 31]. Водночас функціональний аналіз показує, що сегмент S_2 характеризується високим рівнем секреції парааміногіурату, який у п'ять разів більший, ніж у сегментів S_1 і S_3 , що важливо для їх розрізнення [7, 53]. У ділянці найбільш активної секреції парааміногіурату реабсорбується сульфат [3]. Якщо порівняти транспортні процеси раннього звивистого, пізнього звивистого і прямого відділів проксимального каналця можна дійти наступного висновку: сегмент S_1 має менше значення люмінального негативного потенціалу, ніж S_2 , а потенціал прямого, у середньому вдвічі менший, ніж у звивистого. Подібна закономірність спостерігається щодо кількості абсорбованої рідини з розрахунку на одиницю довжини каналця. Найбільш високий рівень реабсорбції глюкози спостерігається в сегменті S_1 , у сегменті S_2 він дещо зменшується, наближаючись майже до нуля в прямому проксимальному каналці. Рівень реабсорбції гліцину в сегменті S_2 в 11 разів більший, ніж у S_3 . Чистий потік реабсорбованого бікарбонату збільшується вдвічі після переходу від сегмента S_1 до S_2 і зменшується в чотири рази в ділянці S_3 . Найбільша реабсорбція фосфатів відбувається в сегменті S_1 . У сегменті S_2 вона зменшується в 2 – 4 рази і ще вагомніше – в ділянці S_3 . Відношення P_{Na^+}/P_{Cl^-} знижується в 2 – 4 рази під час переходу від сегментів S_1 , S_2 до S_3 для суперфіціальних нефронів, а для юстамедулярних майже не змінюється. Проникність для Na^+ в сегменті S_2 у 4 рази більша, ніж у ділянці S_3 . Електричний опір під час переходу від S_1 до сегменту S_2 зменшується вдвічі і потім дещо підвищується в ділянці S_3 [7, 8, 13, 27, 33, 34].

У початковій частині звивистого проксимального каналця відбувається інтенсивна реабсорбція амінокислот, лактату, бікарбонату, на відміну від Cl^- , для якого

він менш проникний. У дистальному напрямку, в межах цього відділу нефрону, концентрація бікарбонату зменшується і збільшується для Cl^- . У ділянці прямого проксимального каналця існує зворотне співвідношення: Cl^- , що реабсорбується пасивно, втягує за собою $1/5$ частину всього Na^+ , який реабсорбується [3, 17]. Щіткова облямівка проксимального відділу нефрону містить пептидази, які здійснюють гідроліз поліпептидів (ангіотензину II, гастрину, брадикініну, інсуліну тощо). Амінокислоти, які утворилися, всмоктуються цими ж клітинами [3, 5]. Найбільша активність лужної фосфатази спостерігається на щітковій облямівці сегмента S_1 , в ділянці S_2 вона зменшується вдвічі і не виявляється в сегменті S_3 нефрону миші [10]. Для сегмента S_1 показано високу активність Na^+ , K^+ -АТФази, яка наближається до відповідного рівня в ділянці МТАЛН. В інших сегментах активність ферменту знижується в 3 – 4 рази [25, 38], причому використання дезоксикортикостерону ацетату або дієти з низьким вмістом Na^+ призводить у кроля до збільшення активності Na^+ , K^+ -АТФази в сегменті S_1 і не має змін або спостерігається навіть її зменшення в сегментах S_2 і S_3 [12, 32].

Порівняльний аналіз активності ферментів у звивистому та прямому відділах проксимального каналця щура, з розрахунку на одиницю сухої маси, показав більшу активність у звивистому відділі малатдегідрогенази, лактатдегідрогенази, ізоцитратдегідрогенази, ніж у прямому, тоді як глюкозо-6-фосфатдегідрогеназа, 6-фосфо-глюконатдегідрогеназа та глутаматдегідрогеназа більш активні в прямому відділі [1].

Основна маса білка, який потрапляє в просвіт нефрону реабсорбується у звивистій частині. У прямому відділі цей темп зменшується втричі [9]. Ін'єкції великої кількості сироваткового білка спричиняють його краплиноподібне накопичення в

середній частині звивистого відділу проксимального каналця [3].

Паратгормон більш істотно активує аденілатциклазу в звивистому відділі, ніж у прямому, із співвідношенням 3:2 [7]. Натрійуретичний фактор пригнічує процеси реабсорбції у звивистій частині [3, 19, 20].

У разі аналізу тонкого низхідного відділу петлі Генле (TDLH) слід відмітити, що він складається з плоских клітин зі слабко вираженими органоїдами. Відмічається досить різкий перехід прямого проксимального каналця в TDLH-сегмент [1], спостерігається висока проникність для води за участю аквапорину 1, низька для Na^+ , K^+ , Cl^- та сечовини, рідина в просвіті сегмента – гіперосмотична, на відміну від проксимального, де вона ізоосмотична [3, 14]. У цьому сегменті простагландин E_2 активує флуоридчутливу аденілатциклазу [44].

Для тонкого висхідного відділу петлі Генле (TALH) характерна сплюснена форма клітин, об'єм ядра займає 30 – 50 % клітинного об'єму, діаметр сегмента 10 – 15 мкм [2]. Цей відділ непроникний для води, на відміну від Na^+ та Cl^- і, меншою мірою, для сечовини [2]. У нирці щура та кроля в цьому сегменті аргінін-вазопресин активує аденілатциклазу [3,7].

Проводячи аналіз мозкової товстої висхідної гілки петлі Генле (MTALH) слід зазначити, що прямий каналець представлений високими циліндричними клітинами з мікроворсинками невеликих розмірів, які є вузькими і дещо вкороченими. Зморшки базальної мембрани досягають апікальної поверхні. Мітохондрії подовжені і простягаються на 5 – 6 мкм [2]. Об'єм мітохондрій становить 44 % об'єму клітин, тоді як у сегментах S_1 , S_2 , S_3 – 33, 29, і 22 % відповідно [35]. З'єднувальний комплекс (zona occludens, zona adherens, desmosoma) розвинутий більш істотно, внаслідок чого спостерігається погана проникність для води і високий опір. У вказаному сегменті

реаборбується Na^+ і Cl^- , на відміну від води [18, 40]. Для МТАЛН характерна погана проникність сечовини [3]. У цьому фрагменті спостерігається найбільша активність Na^+ , K^+ -АТФази у нефроні кроля, яка майже в 5 разів більша, ніж у звивистому відділі проксимального каналця. Відмічається також найбільша активність оубайнечутливої АТФази у нирці кроля [39]. У цьому сегменті клітини здатні утворювати АТФ за допомогою окиснювального фосфорування та гліколізу [26]. Доведено, що глюкагон і вазопресин активують у цьому відділі аденілатциклазу в нирці щура, синтетичний кальцитонін у нирці кроля та вазопресин у нирці миші [1].

Аналіз досліджень кіркової частини товстої висхідної гілки петлі Генле (СТАЛН) дозволив з'ясувати, що аденілатциклазу активують у нирці кроля паратгормон і не проявляє своєї дії синтетичний кальцитонін. У нирці щура встановлено наявність рецепторів до паратгормону, синтетичного кальцитоніну, глюкагону, деякою мірою ізопронолу, з малою активністю вазопресину [3]. Щільна пляма (*macula densa*) відноситься до цієї частини нефрону, а власне дистальний звивистий сегмент починається на 0,1 – 0,2 мм вище від *macula densa* [22, 23]. Сегменти СТАЛН і МТАЛН відрізняються за транспортом Ca^{2+} , зокрема він активно абсорбується в ділянці СТАЛН, на відміну від МТАЛН, де вона повністю відсутня [22].

Щодо характеристики дистального звивистого яскравого сегменту (DCT_b), слід зазначити, що його довжина становить у кроля всього 0,5 – 0,8 мм [23]. Цей відділ представлений єдиним типом клітин з глибокою інвагінацією базальної мембрани, яка зв'язує сусідні клітини. Люменальна мембрана вкрита товстими короткими мікроворсинками. Клітини містять багато мітохондрій подовженої форми, які приликають до базальної мембрани [3]. У дис-

тальному звивистому каналці виявлено високу активність фосфатзалежної глутамінази [15]. Тут спостерігається висока реаборбція Na^+ та секреція K^+ , реаборбується Ca^{2+} [3]. Слід відмітити істотну індукцію аденілатциклази у відповідь на дію кальцитоніну [7].

З'єднувальний сегмент при дослідженні здається гранулярним у ділянці між DCT_b і ССТ, що зумовлено наявністю проміжних (темних) і гранулярних клітин. У довгопетльових нефронах з'єднувальні сегменти утворюють злиття аркад. У ділянці з'єднувального сегмента аденілатциклаза активується паратгормоном і ізопронолом [7]. Досить цікавим є те, що довготривале використання дезоксикортикостерону ацетату спричинює збільшення вдвічі Na^+ , K^+ -АТФазної активності в з'єднувальному сегменті, без відповідних змін у дистальному звивистому каналці [3, 7, 12]. Хронічне навантаження іонами калію супроводжується збільшенням площі базолатеральної мембрани у клітинах з'єднувального каналця, але не у темних клітинах. Зазначені морфологічні особливості асоціюють з високою секрецією K^+ у з'єднувальному сегменті [3].

Слід зазначити, що збиральний протік складається зі збиральних сегментів кіркового (ССТ) і мозкового (МСТ). Останній включає в себе зовнішній (ОМСТ) і внутрішній (ІМСТ) фрагменти [7].

Сегмент ССТ представлений світлими та темними клітинами, причому останні містяться також у ділянці з'єднувального сегмента. Темні клітини поділяються на чорні та сірі. Ділянка ССТ розповсюджується до границі кіркового та зовнішнього мозкового шару нирки [7]. Для світлих клітин характерна форма куба з гладенькою апікальною поверхнею, дещо збідненість на органоїди, серед яких переважають рибосоми. Темні клітини містять велику кількість органоїдів, серед яких переважають мітохондрії, що розташова-

ні по всій цитоплазмі [2]. Найбільша кількість темних клітин спостерігається в ділянці ССТ, поступово зменшуючись в напрямку до МСТ, де збільшується вміст світлих клітин. Темні клітини забезпечують підкислення сечі [2].

У ділянці ССТ спостерігається високий люменнегативний потенціал, який менше виражений у ділянці ОМСТ і люменпозитивний в ІМСТ. Люменнегативний потенціал підтверджує активну реабсорбцію Na^+ , а люменпозитивний потенціал може бути зумовлений активними реабсорбцією Cl^- або секрецією K^+ чи H^+ [7]. Деякі дослідники показали, що негативний потенціал чутливий до оубаїну і пов'язаний з довільною реабсорбцією Na^+ , Cl^- та секрецією K^+ [41]. Рівень потенціалу та транспортні процеси збільшувалися після застосування мінералокортикоїдів, а введення простагландинів істотно їх знижувало [42]. У ділянці ОМСТ виявлено існування невеликого негативного потенціалу, який нечутливий до оубаїну [41], низький рівень транспорту Na^+ і K^+ , відсутня чутливість до мінералокортикоїдів, але відбувається його істотне пригнічення під впливом простагландинів [16, 42]. Слід зазначити, що у ділянці ІМСТ відсутній спонтанний та індукований мінералокортикоїдами транспорт Na^+ , Cl^- або K^+ [3]. Ділянка ССТ у 10 разів більш проникна для K^+ , ніж для Na^+ , хоча ОМСТ не є вибірковою відносно Na^+ та K^+ [7]. Дані функціональних досліджень на щурах показують зменшення реабсорбції Na^+ у ділянці ІМСТ після адrenaлектомії, що підтверджує її мінералокортикоїдну залежність [47]. Водночас при дослідженні на кролях виявлено вплив мінералокортикоїдів на транспорт Na^+ , K^+ і Cl^- у ділянці ССТ, без істотних змін у ділянках ІМСТ і ОМСТ. Показано збільшення Na^+ , K^+ -АТФазної активності в ССТ під впливом мінералокортикоїдів і відсутність подібних змін у МСТ. Хронічне навантаження іонами ка-

лію спричиняло збільшення Na^+ , K^+ -АТФазної активності в ССТ і МСТ [7], спостерігалось зменшення кількості темних клітин і збільшення поверхні базолатеральної мембрани світлих клітин у ОМСТ, на відміну від ІМСТ [36].

Активність аденілатциклази і ступінь проникності для води під впливом антидіуретичного гормону за участю аквапорину 2 вищі в ІМСТ, ніж у ОМСТ і ССТ [3]. Простагландин E_1 пригнічує ефекти антидіуретичного гормону щодо водного транспорту. У ділянці ІМСТ простагландин E_2 пригнічує індуковану впливом АДГ активність аденілатциклази [7].

Сегменти ССТ і ОМСТ непроникні для сечовини, на відміну від ІМСТ [37].

Таким чином, сучасні уявлення про структуру каналцевого відділу нефрону дають можливість виділити у ньому 12 сегментів: S_1 , S_2 , S_3 , TDLN, TALN, MTALN, STALN, DCT_b , DCT_g , DCT_j , ССТ, МСТ, які характеризуються чіткими функціональними, біохімічними та морфологічними відмінностями, що необхідно враховувати при вивченні фізіології, біохімії, морфології та патологічної фізіології нирки.

Yu.Ye. Rohovyy, O.V. Boyko, L.O. Filipova

FUNCTIONAL–STRUCTURAL ANALYSIS OF THE NEPHRON SEGMENTS

The review presents a modern view on the functional – morphological peculiarities of 12 segments of the nephron canaliculi possessing some functional, biochemical and histologic distinctions that should be taken into account to study physiology, biochemistry, morphology and pathophysiology of the kidney.

Bukovinian State Medical Academy, Chernivtsi

СПИСОК ЛІТЕРАТУРИ

1. Вандер А. Физиология почек: Пер. с англ. – СПб.: Питер, 2000. – 256 с
2. Зуфаров К.А., Гонтмахер В.М. Характер неоднородности строения клеток в почечных канальцах //Арх. анатомии. – 1973. – 65, № 12. – С. 71 – 77.
3. Пішак В.П., Гоженко А.І., Роговий Ю.Є. Тубуло-

- інтерстиційний синдром. – Чернівці: Медакадемія, 2002. – 221 с.
4. Рябов С.И., Наточин Ю.В. Функциональная нефрология. – СПб.: Лань, 1997. – 304 с.
 5. Antoine A., Reilly A., Harris P., Williams D. Effect of angiotensin II on intracellular calcium levels in isolated rat proximal tubules: Abstr. 65th Meet. APPS, Adelaide, Sept. 28th - Oct. 1st 1997 // Proc. Austral. Physiol. and Pharmacol. Soc. – 1997. – **28**, №2. – P. 103.
 6. Baum M., Quigley R., Quan A. Effect of luminal angiotensin II on rabbit proximal convoluted tubule bicarbonate absorption //Ibid. – 1997. – **273**, №4. – P. 595 – 600.
 7. Berry C. Heterogeneity of tubular transport processes in the nephron //Ann. Rev. Physiol. – 1982. – **44**. – P. 181 – 201.
 8. Bharatula M., Hussain T., Lokhandwala M. Angiotensin II AT₁ receptor/signaling mechanisms in the biphasic effect of the peptide on proximal tubular Na⁺, K⁺-ATPase // Clin. and Exp. Hypertens. – 1998. – **20**, №4. – P. 465 – 480.
 9. Bourdeau J., Carone F. Protein handling by the renal tubule //Nephron. – 1974. – **13**. – P. 22 – 34.
 10. Brunette M., Chan M., Lebrun M. Microfluorometric method for alkaline phosphatase: application to the various segments of the nephron //Analytical biochem. – 1981. – **115**. – P. 236 – 242.
 11. Burg M., Grantham J., Abramow M., Orloff J. Preparation and study of fragments of single rabbit nephron // Amer. J. Physiol. – 1966. – **210**. – P. 1293 – 1298.
 12. Carg L., Knepper M., Burg M. Mineralocorticoid effects on Na-K-ATP-ase in individual nephron segments //Amer. J. Physiol. – 1981. – **240**. – P. 536 – 544.
 13. Chen L., Zhang B. – H., Harris D. Evidence suggesting that nitric oxide mediates iron-induced toxicity in cultured proximal tubule cells //Amer. J. Physiol. – 1998. – **274**, №1. – P. 18 – 25.
 14. Chou C. – L., Knepper M., Van Hoek A. et al. Reduced water permeability and altered ultrastructure in thin descending limb of Henle in aquaporin-1 null mice //J. Clin. Invest. – 1999. – **103**, № 4. – P. 491 – 496.
 15. Curthoys N., Lowly O. Glutamate and glutamine distribution in the rat nephron in acidosis and alkalosis //Amer. J. Physiol. – 1973. – **224**. – P. 884 – 885.
 16. Dunn M., Hood V. Prostaglandins and kidney // Ibid. – 1977. – **233**. – P. 169 – 184.
 17. Edwards J. A novel p 64 related Cl⁻ channels: Subcellular distribution and nephron segment-specific expression // Ibid. – 1999. – **276**, №3. – P.398 – 408.
 18. Eveloff J., Bayerdörffer E., Silva P., Kinne R. Sodium-Chloride transport in the thick ascending limb of Henle's loop //Pflügers Arch. – 1981. – **389**. – P. 263 – 270.
 19. Eitle E., Goulter C., Harris P. Modulation of cAMP levels stimulated by noradrenaline, parathyroid hormone and forskolin by atrial natriuretic factor in rat proximal tubules: 4th Congr. FAOPS, 2nd Congr. FAONS, 66th Meet. APPS und Annu. Meet. PSNZ, Brisbane, Sept.-Oct. 1998 //Proc. Austral. Physiol. and Pharmacol. Soc. – 1998. – **29**, №2. – P. 292.
 20. Eitle E., Hiranyachattada S., Wang H., Harris P. Inhibition of proximal tubular fluid absorption by nitric oxide and atrial natriuretic peptide in rat kidney //Amer. J. Physiol. – 1998 – **274**, №4. – P. 1075 – 1080.
 21. Handa R., Krebs L., Harding J., Handa S. Angiotensin IV AT₄-receptor system in the rat kidney //Amer. J. Physiol. – 1998. – **274**, №2. – P. 290 – 299.
 22. Imai M. Calcium transport across rabbit thick ascending limb of Henle's loop perfused in vitro //Pflügers Arch. – 1978. – **374**. – P. 255 – 263.
 23. Imai M., Nakamura R. Function of distal convoluted and connecting tubules studied by isolated nephron fragments //Kidney International. – 1982. – **22**. – P. 465 – 472.
 24. Jonson D., Saunders H., Field M., Polloch C. Role of insulin-like growth factor binding proteins in human post-nephrectomy proximal tubule cells //J. Physiol. – 1998. – **508**, №2. – P. 587 – 595.
 25. Jiao H., Chi X. – L., Torti M. et al. Arachidonic acid mediates angiotensin II effects on p 21 ras in renal proximal tubular cells via the tyrosine kinase-Shc-Grb2-Sos pathway //Proc. Nat. Acad. Sci. USA. – 1998. – **95**, №13. – P. 7417 – 7421.
 26. Kinne R. New approaches to study renal metabolism: isolated single cells //Mineral Electrolyte Metab. – 1983. – **9**. – P. 270 – 275.
 27. Kurokawa K. Use of isolated single nephron segments to study metabolic heterogeneity of the nephron // Ibid. – 1983. – **9**. – P. 260 – 269.
 28. Kumar C., Yanagawa N., Ortiz A., Said Hamid M. Mechanism and regulation of riboflavin uptake by human renal proximal tubule epithelial cell line HK – 2 //Amer. J. Physiol. – 1998. – **274**, №1. – P. 104 – 110.
 29. Lieberthal W., Nigam S. Acute renal failure I. Relative importance of proximal vs. distal tubular injury // Amer. J. Physiol. – 1998. – **275**, № 5. – P.623 – 632.
 30. Lieberthal W., Menza S., Levine J. Graded ATP depletion can cause necrosis or apoptosis of cultured mouse proximal tubular cells //Amer. J. Physiol. – 1998. – **274**, №2. – P. 315 – 327.
 31. Miller D. Protein kinase C regulation of organic anion transport in renal proximal tubule //Amer. J. Physiol. – 1998. – **274**, №1. – P. 156 – 164.
 32. Milor J., Robson L. Activation of a DIDS-sensitive Cl⁻ conductance by L-alanine in single proximal tubule cells isolated from frog kidney is depended upon ATP hydrolysis: Pap. Physiol. Soc. Univ. Sci. Meet., Manchester, 29 – 31 – March, 1999 //J. Physiol. Proc. – 1999. – **517**. – P. 21 – 22.
 33. Mitchell L., Jacinto S., Mullins J. Proximal tubular fluid, kidney and plasma levels of angiotensin II in hypertensive ren-2 transgenic rats //Amer. J. Physiol. – 1997. – **273**, №2. – P.246 – 253.
 34. Mounfield P., Robson L. The role of Ca²⁺ in volume regulation induced by Na⁺-coupled alanine uptake in single proximal tubule cells isolated from frog kidney //J. Physiol. – 1998. – **510**, №1. – P. 145 – 153.

35. Pfaller W., Rittinger M. Quantitative morphology of the rat kidney //Int. J. Biochem. – 1980. – 12. – P. 17 – 22.
36. Rastegar A., Biemesderfer D., Kashgarian M., Hayslett J. Changes in membrane surfaces of collecting duct cells in potassium adaptation //Kidney Int. – 1980. – 18. – P. 293 – 301.
37. Rocha A., Kokko J. Permeability of medullary nephron segments to urea and water: effects of vasopressin //Kidney Int. – 1976. – 9. – P. 233 – 242.
38. Schmidt U., Guder W. Sites of enzyme activity along the nephron //Kidney Int. – 1976. – 9. – P. 233 – 242.
39. Schmidt U., Horster M. Na-K-activated ATP-ase: activity maturation in rabbit nephron segments dissected in vitro //Amer. J. Physiol. – 1977. – 233. – P. 55 – 60.
40. Stanton B., Biemesderfer D., Wade J., Giebisch G. Structural and functional study of the rat distal nephron: effects of potassium adaptation and depletion //Kidney Int. – 1981. – 19. – P. 36 – 48.
41. Stokes J. Na and K transport across the rabbit cortical and outer medullary collecting tubule //Clin. Res. – 1981. – 29. – P. 477.
42. Stokes J., Kokko J. Inhibition of sodium transport by prostaglandin E₂ across the isolated, perfused rabbit collecting tubule //J. Clin. Invest. – 1977. – 59. – P. 1099 – 1104.
43. Swinner W., Deters-Ewers U., Brandes R. et al. Antioxidant-oxidant in the glomerulus and proximal tubule of the rat kidney //J. Physiol. – 1998. – 509, №2. – P. 599 – 606.
44. Torikai S., Kurokawa K. Distribution of prostaglandin E₂ sensitive adenylate cyclase along the rat nephron //Prostaglandins. – 1981. – 21. – P. 427 – 438.
45. Tsuruoha S., Kittelberger A., Schwartz G. Carbonic anhydrase II and IV mRNA in rabbit nephron segments: Stimulation during metabolic acidosis //Amer. J. Physiol. – 1998 – 274, №2. – P.259 – 267.
46. Turmon M., Apple C. Human proximal tubular epithelial cells express somatostatin: Regulation by growth factors and cAMP // Ibid. – 1998. – 274, №6. – P. 1095 – 1101.
47. Ullrich K., Papavassilion F. Sodium reabsorption in the papillary collecting duct of rats //Pflugers Arch. – 1979. – 379. – P. 49 – 52.
48. Walker L., Valtin H. Biological importance of nephron heterogeneity //Ann. Rev. Physiol. – 1982. – 44. – P. 203 – 219.
49. Walter M., Unwin R. The effect of chronic inhibition of neutral endopeptidase on proximal tubular function in the rat: A micropuncture study: Pap. Physiol. Soc Sci. Meet. London, 8 – 9 Jan., 1998 //J. Physiol. Proc. – 1998. – 507. – P. 39 – 40.
50. Wu X., Harris P., Johns E. Effects of selective blockade of nitric oxide synthase isoforms and the impact on proximal tubular fluid reabsorption in anaesthetized rats: Pap. Physiol. Soc. Univ. Sci. Meet., Manchester, 29 – 31 march, 1999 // Ibid. – 1999. – № 517. – P. 29.
51. Wu X., Harris P., Johns E. Neural influences on proximal tubular fluid reabsorption in normotensive and hypertensive anaesthetized rats: Abstr., Jt Sci. Meet. Physiol. Soc. with brit. pharmacol. Soc., Sauthampton, 8 – 11 Sept., 1998 // Ibid. – 1998. – 513. – P. 39 – 40.
52. Yabuki A., Susuki S., Matsumoto M., Nishinahagawa H. Sexual dimorphism of proximal straight tubular cells in mouse kidney //Anat. Rec. – 1999. – 255, №3. – P.316 – 323.
53. Zhang Y., Magyar C., Norian J. et al. Reversible effects of acute hypertension on proximal tubule sodium transporters //Amer. J. Physiol. – 1998. – 274, №4. – P. 1090 – 1100.

Буковин. мед. академія МОЗ України, Чернівці

Матеріал надійшов
до редакції 6.06.2003