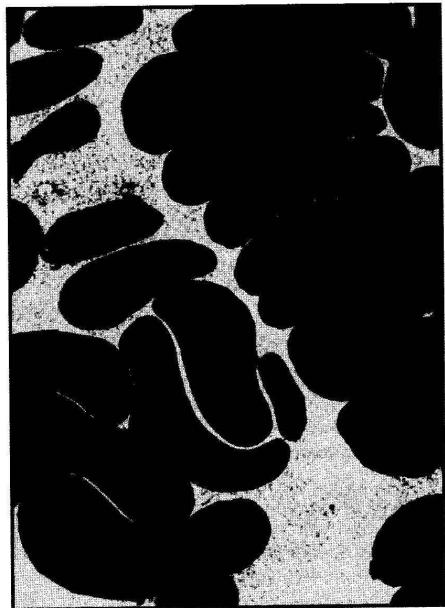
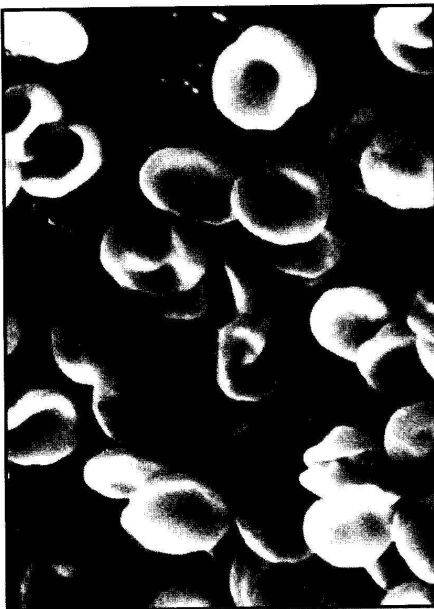


Лемішова (Медіка)
УКРАЇНЬКА МЕДИЧНА СТОМАТОЛОГІЧНА АКАДЕМІЯ
УКРАЇНЬКА АКАДЕМІЯ НАУК

ВІСНИК ПРОБЛЕМ БІОЛОГІЇ І МЕДИЦИНИ



1

ПОЛТАВА-2005

РЕДАКЦІЙНА КОЛЕГІЯ:

СКРИПНІКОВ М.С., д.м.н. – головний редактор
(м. Полтава)

ПРОНІНА О.М., д.м.н. – заст. головного редактора
(м. Полтава)

ЧАЙКОВСЬКИЙ Ю.Б., д.м.н. (Київ),

КУРСЬКИЙ М.Д., д.б.н. (Київ),

СТЕЧЕНКО Л.О., д.б.н. (Київ),

ЧЕРНИХ В.П., д.ф.н. (Харків).

РЕДАКЦІЙНА РАДА:

АТРАМЕНТОВА Л.О., д.б.н. (Харків),

БАБИЙЧУК Г.А., д.б.н. (Харків),

БЕЗШАПОЧНИЙ С.Б., д.м.н. (Полтава),

БОНДАРЕНКО В.А., д.б.н. (Харків),

ВЕЛІГОЦЬКИЙ М.М., д.м.н. (Харків),

ГАСЮК А.П., д.м.н. (Полтава),

ГРИЦАЙ Н.М., д.м.н. (Полтава),

ГРОМОВА А.М., д.м.н. (Полтава),

ЖЕГУНОВ Г.Ф., д.б.н. (Харків),

КОВАЛЬОВ Є.В., д.м.н. (Полтава),

КОСТИЛЕНКО Ю.П., д.м.н. (Полтава),

ЛІГОНЕНКО О.В., д.м.н. (Полтава),

МІШАЛОВ В.Д., д.м.н. (Дніпропетровськ),

МІЩЕНКО В.П., д.м.н. (Полтава),

ПАРАЩУК Ю.С., д.м.н. (Харків),

РИБАЛОВ О.В., д.м.н. (Полтава),

СОСІН І.К., д.м.н. (Харків).

ВІСНИК ПРОБЛЕМ БІОЛОГІЇ І МЕДИЦИНИ

ЗАСНОВНИКИ:

Українська академія наук

Українська медична стоматологічна академія

Порядковий номер випуску і дата його виходу в світ:

№ 1 від 22.03.2005 р.

Адреса редакції: 36024, м. Полтава, вул. Шевченка, 23, УМСА

кафедра оперативної хірургії та топографічної анатомії

Свідоцтво про Державну реєстрацію: ХК № 179 від 21.04.1994 р.

Відповідальний за випуск: О.М. Проніна

Комп'ютерний набір: Я.Пейчева

Комп'ютерна верстка: Я.Пейчева

Художнє оформлення та тиражування: Ю. Семенов

Секретар інформаційної служби журналу: І.Г. Скидан

м. Полтава, тел. (05322) – 2-57-46.

© 2005, УМСА (м. Полтава)

Підписано до друку 21.03.2005 р.

Замовлення № 235 Тираж 100 примірників

**Вісник проблем
біології і
медицини**

*Український
науково-практичний журнал
засновано у 1993 році*

*Журнал виходить
1 раз на квартал*

ВИПУСК 1

*Рекомендовано до друку
Вченою радою Української
медичної стоматологічної
академії.
Протокол № 8 від 16.03.2005 р.*

*Відповідно до постанови
президії ВАК України
від 11 жовтня 2000р. №1-03/8 і
від 13 грудня 2000р. № 1-01/10
журнал пройшов
перереєстрацію і внесений до
Переліку № 6 і № 7 фахових
видань, в якому можуть
публікуватися результати
дисертаційних робіт на
здобуття наукових ступенів
доктора і кандидата наук*

Біологічні і медичні науки

УДК 611.623

Ю.Т. Ахтемійчук, С.О. Лісничок

СУЧАСНІ УЯВЛЕННЯ ПРО БУДОВУ ПІСЛОУРЕТЕРАЛЬНОГО СЕГМЕНТА ЛЮДИНИ

Буковинська державна медична академія (м.Чернівці)

Частота урологічної патології новонароджених дітей зростає щорічно [1, 12]. Збільшення цієї групи хворих зумовлене як зростанням частоти природжених вад сечової системи, так і покращенням антенатальної діагностики [11, 28, 39]. У структурі урологічної допомоги пильну увагу приділяють мисково-сечовідному сегменту (МСС), якому з-поміж екскреторних елементів нирки належить особливе місце [46, 50]. Він здійснює евакуацію сечі з миски завдяки присмоктувальному механізму сечовода, а також є важливою пусковою ритмогенною ділянкою [27]. МСС називають уродинамічною секцією і виділяють як проксимальний цистоїд сечових шляхів. Якщо він скорочений, то наступний (середній) цистоїд – розслаблений, а третій (дистальний) – скорочений. У проміжках між цистоїдами визначаються так звані фізіологічні сфінктери, на рівні яких у стінці сечовода наявні каверноподібні утворення. Заповнення їх кров'ю на зразок гідравлічних стискачів сприяє закриттю просвіту сечовода. Отже, фізіологічне скорочення сечовода відбувається завдяки гідравлічному стисканню каверноподібними утвореннями і спастичному скороченню місцевої гладенької мускулатури. Гладенька мускулатура ниркових чашечок, миски та екстравезикальної частини сечовода утворена спіралью спрямованими волокнами, яким властива перистальтична активність. У межах МСС є м'язові клітини, яким приписують функцію водія ритму. Сеча по сечоводу рухається перистальтично. Збільшення розмірів певної ділянки сечовода створює від'ємний тиск стосовно проксимального сегмента, завдяки чому сеча з ділянки низького тиску легко потрапляє в ділянку високого тиску [19]. Патологічні зміни МСС

призводять до уродинамічних розладів, розширення чашечко-мискової системи нирки (ЧМШ) з наступним розвитком пієлоектазії, гідронефрозу, пієлонефриту, нефролітіазу, вазоренальної гіпертензії [41]. Методи діагностики, що використовуються в клінічній практиці (екскреторна урографія, динамічна нефросцинтиграфія, діуретична ультрасонографія та ренографія, ретроградна пієлографія), виявляють функціональні розлади [30]. За зміною об'ємних і часових характеристик наповнення та спорожнення ниркової миски визначають ступінь порушення анатомічної прохідності МСС [15, 16]. Рання діагностика уродинамічних розладів за допомогою ультрасонографії, фармакоехографії, діуретичної ультрасонографії, радіоізотопної ренографії визначає вибір оптимального методу хірургічної корекції та прогнозування перебігу захворювання [7, 14]. У практику успішно впроваджується ендобалонна дилатація та стентування МСС з приводу його обструкції [21, 54], а також ретроградна уретеропластика з використанням балонної дилатації [43] або за допомогою подвійного постійного J-подібного стента [48]. Розвиток мікрохірургічних технологій на екстраренальних сечових шляхах неможливий без вивчення мікрохірургічної анатомії МСС [17, 37, 42]. Глушення результатів дослідження МСС та обсяг малоінвазивних оперативних втручань потребують подальшого уточнення будови і становлення топографії МСС в процесі пре- і постнатального онтогенезу людини [18], зіставлення результатів морфологічного та клінічного дослідження [13, 20], детального з'ясування кількісної анатомії МСС [35]. Анатомія МСС у плодів та новонароджених людини висвітлена фрагментарно. Переважна більшість

дослідників [6, 25] вивчала ниркові миски та/або сечоводи ізольовано, не акцентуючи увагу на такій важливій структурі в етіопатогенезі захворювань сечової системи, як МСС. Одна причина цього – відсутність спеціального терміну “пієлоуретеральний сегмент” в анатомічній номенклатурі [24], друга – невизначеність стосовно анатомічних меж МСС [23]. Фрагментарність наявних даних про анатомію МСС можна пояснити також і тим, що численні дослідники зосереджуються на вивченні одного якогось захворювання сечової системи, нерідко висвітлюють значення одного методу діагностичного дослідження і тому наводять у своїх повідомленнях фрагментарні дані стосовно ультрасонографічної [26, 34, 52], рентгенологічної [22, 33], магніторезонансної анатомії [49, 55] тощо. Узагальнювальних робіт стосовно сучасних досягнень в анатомії сечової системи у віковому аспекті досить мало [2, 6]. Термін “пієлоуретеральний сегмент” широко вживається у сучасній науковій літературі анатомічного, фізіологічного та хірургічного профілю [38, 45]. На думку дослідників, пієлоуретеральний сегмент не має чітких макроскопічних меж [6, 23]. Він складається з пієлоуретерального сполучення, мискової стінки та початкового відділу сечовода. Довжина МСС, за одними даними [36], становить 0,6-0,9 см, за другими [6; 45] – 1,5-2,0 см. Перехід ниркової миски в сечовід важко розрізнити й гістологічно в зв'язку з відсутністю мікроанатомічних меж, наприклад, спільних м'язових груп, які виконують роль сфінктера [46], та ін. Зовнішня форма МСС залежить від форми ниркової миски та сечовода. Ниркова миска набуває чітких меж та певного розширення наприкінці передплодового періоду онтогенезу людини. Вивчивши динаміку формоутворення ниркових мисок, нами [3] виділено чотири стадії становлення зовнішньої їх будови: зародкову (6-8 тиж.), передплодову (9-12 тиж.), плодову (4-9 міс.) та зрілу (від 10 міс. до новонароджених). Чашечко-мисковий комплекс у постнатальному періоді онтогенезу людини в системі топографічних координат дослід-

жували М.П.Бурых и др. [7], які виділили ампулярну форму з'єднання чашечок з нирковою мискою у 6,3% випадків, та гільчасту – 93,7%. Проте Э.А.Смолкин [31] ниркові миски ампулярного типу виявив в 31% спостережень, гільчастого – 23%, а змішаного або перехідного – 46%. Автор вивчив типову і статеву анатомію ниркових мисок та сечоводів, а також їх проєкційну анатомію при зміні положення тіла за допомогою рентгенографії. В.Е. Марченков [23] запропонував спосіб визначення меж і площі графічного зображення МСС у новонароджених та дорослих людей. Зазначається, що графічне зображення МСС дуже варіабельне, за формою схоже на неправильний чотирикутник, основа якого значно коротша, ніж верхня сторона. Латеральна та медіальна сторони чотирикутника представлені ввігнутими, опуклими або зігнутими лініями, які розходяться від його основи. Кривина осі МСС варіабельна, але завжди своєю опуклістю спрямована медіально. Площа графічного зображення МСС у новонароджених коливається від $0,120 \pm 0,006$ до $0,200 \pm 0,007$ см² і залежить від форми ниркової миски та її положення в нирковій пазусі. Y.Ishikawa [44] запевняє, що морфологічні параметри МСС впливають на утворення каміння, зумовлене великою площею ниркової миски. Поперечний розмір МСС у плодів та новонароджених становить 1-1,5 мм. Сечоводи у доношених плодів виходять з ниркової миски горизонтально і на відстані 2,8 мм змінюють свій напрямок: правий – під кутом 80°, лівий – 85°. Діаметр МСС за межами воріт нирки зменшується на 85% [36]. Пренатальна діагностика гідронефрозу за допомогою морфометрії нирок для виявлення обструкції, визначення вірогідних даних стосовно груп ризику, які потребують оперативного лікування, неможливі без чітких систематизованих даних з нормальної анатомії МСС. Нирковий передньозадній розмір понад 9 мм та мисково-нирковий передньозадній коефіцієнт 0,45 до 32 тижня вагітності та 0,52 надалі можна використовувати як діагностичний критерій патології МСС. Запропо-

новано новий параметр – мисково-нирковий об'ємний коефіцієнт. Якщо він перевищує 0,08, то це вказує на розвиток гідронефрозу [40]. Форма МСС дуже варіабельна. Так, у плодів 5-9 місяців сечоводи мають циліндричну, веретеноподібну або скручену форми [3, 4]. За даними Л.В. Оводенко [25], у плодів 3 місяців і до народження відбувається інтенсивне зростання довжини сечоводів. Цей показник збільшується у 5 разів, а поперечний розмір - у 4 рази. У новонароджених, за даними Ф.Ф. Сакса [29], їх довжина становить біля 60-70 мм, діаметр примискової частини сечовода у новонароджених та дітей раннього віку коливається в межах 4-5 мм. Вигини в ділянці МСС чітко визначаються на рівні нижніх кінців нирок. За даними І.І. Бобріка, В.І. Минакова [5], у плодів і новонароджених спостерігається асиметрія МСС (різні довжина та діаметр, неоднакове відходження від ниркової миски, різна скелетотопія та ін.). За даними Л.В. Оводенко [25], у новонароджених правий МСС розміщений на рівні верхнього краю I поперекового хребця, лівий - на рівні XII грудного хребця. Л.Н. Верещагіна [9] вивчила розміщення сечоводів у плодів та новонароджених по відношенню до хребта: відстань від цих структур до МСС справа становить 1-3 см, а зліва – 2-4 см. Результати наших досліджень [3], а також дані інших авторів [8, 29] засвідчують, що до правого МСС прилягає дванадцятипала кишка, тонка кишка, інколи сліпа кишка і червоподібний відросток або петлі сигмоподібної кишки. Лівий МСС через очеревину межує з петлями тонкої і сигмоподібної кишок. Медіально від

правого МСС знаходиться нижня порожниста вена. Лівий МСС розміщений позаду дванадцятипалої кишки на відстані 1-2 мм від черевної частини аорти. На відстані 0,5-1 мм від лівого МСС простягається нижня брижова артерія. Анатомію артеріального постачання МСС вивчали V.Ravery et al. [51]. Варіабельність артерій МСС сприяє виникненню гострих кровотеч під час 2-3% хірургічних втручань з приводу обструкції МСС [32, 53]. Зазначається, що артерії ззаду або спереду ниркової миски у 15-52% спостережень спричинюють функціональну обструкцію МСС. Їх тісне прилягання до верхніх сечових шляхів ускладнює ендопієлотомію. У 9% людей трапляється нижня "полюсна" артерія. Ячкова артерія має високое або аномальне відходження в 20% випадків, в 5-6% з них вона починається від головної або додаткової ниркової артерії. Початок її від нижньої "полюсної" артерії дуже рідкісний. Вивчення особливостей кровопостачання МСС, як запевняють W.Kincaid et al. [47], І.В.Вільхова [10] сприятиме удосконаленню критеріїв діагностики обструкції МСС за допомогою доплеровської ультрасонографії та порівняння її результатів після проведення пієлопластики. Отже аналіз літератури, присвяченої анатомії верхніх сечових шляхів, виявив уривчастість та суперечливість даних щодо особливостей будови і топографії мисково-сечовідного сегмента у ранньому періоді онтогенезу. Не визначена хронологічна послідовність становлення топографії та кровопостачання пієлоуретерального сегмента у плодів та новонароджених, не з'ясовані особливості мікроанатомії його стінок.

Список літератури

1. Ахтемійчук Ю.Т. Ембріональні передумови виникнення природжених вад і варіантів будови ниркових мисок та сечоводів // Матер. наук. конф., присв. 100-річчю з дня народж. проф. М.Г.Туркевича. – Чернівці, 1994. – С. 10-12. – 2. Ахтемійчук Ю.Т. Органогенез заочеревинного простору. - Чернівці: Прут, 1997. – 148 с. – 3. Ахтемійчук Ю.Т. Становлення чашко-мискових взаємовідношень у пренатальному періоді онтогенезу людини // Матер. наук. конф., присв. 100-річчю з дня народж. проф. М.Г.Туркевича. – Чернівці, 1994. – С. 12-14. – 4. Ахтемійчук Ю.Т. Топографічна анатомія сечоводів плода // Бук. мед. вісник. – 1999. – Т. 3, № 4. – С. 143-146. – 5. Бобрік І.І., Минаков В.І. Атлас анатомії новонародженого. - К.: Здоров'я, 1990. – 168 с. – 6. Бурых М.П. Анатомія чашечно-лоханочного комплексу почки человека в постнатальном онтогенезе. – Харьков, 2000. – 84 с. – 7. Бурых М.П., Одинцев Ю.В., Акимов А.Б., Лессовой В.Н. Эхографическая оценка функционального

состояния почки и ее чашечно-лоханочного комплекса // Врач. практика. – 2000. – № 2. – С. 44-47. – 8. Вдовиченко Д.П. Морфология ворот синуса почки человека зрелого возраста // Вісн. пробл. біол. і мед. – 2003. – Вип. 4. – С. 21-22. – 9. Верещагина Л.Н. Поясничная область и забрюшинное пространство // Топографо-анатомические особенности новорожденного / Под ред. Е.М. Маргорина. – Л.: Медицина, 1986. – С. 181-195. – 10. Вільхова І.В. Особливості будови екстраорганного артеріального русла нирок, що кровопостачаються множинними нирковими артеріями / Пироговські читання, 2-4 чер. 2004 // Вісн. морфол. – 2004. – Т. 10, № 1. – С. 32-33. – 11. В'юн В.В., Давиденко В.Б. Поєднання аномалій розвитку сечовидільної системи з природженими вадами інших органів і систем // Праці VII наук.-практ. конф. дитячих урологів України (9-10 жов. 2003, Чернівці): - К., 2003. – С. 27-28. – 12. Гельдт В.Г., Ростовская В.В. Гидронефроз новорожденных и грудных детей – сочетанность и последовательность диагностических приемов // Дет. хир. – 2001. – № 4. – С. 20-23. – 13. Давиденко В.Д., В'юн В.В., Лапшин В.В. Ультразвуковой мониторинг в пре- и постнатальной диагностике и лечении врожденных аномалий мочевыделительной системы // Дет. хир. – 1999. – № 4. – С. 36-37. – 14. Дыбунов А.Г., Дворяковский И.В., Зоркин С.Н. Доплеровский метод исследования функционального состояния верхних мочевыводящих путей при гидронефрозе у детей // Дет. хир. – 2000. – № 6. – С. 25-27. – 15. Евтушенко И.Я. Объем почки и чашечно-лоханочного комплекса // Укр. мед. альманах. – 1998. – № 2. – С. 81-82. – 16. Казанская И.В., Ростовская В.В., Бабанин И.Л. и др. Сонографическая диагностика обструктивных нарушений уродинамики верхних мочевых путей при гидронефрозе у детей // Дет. хир. – 2002. – № 2. – С. 21-26. – 17. Кернесюк М.М. Мікрохірургічні технології в черевній частині сечовода / Тези доп. Всеукраїнської наук. конф. "Акт. пит. клін. анат. та опер. хірургії" // Клінін. анат. та опер. хір. – 2004. – Т. 3, № 3. – С. 82. – 18. Кернесюк М.Н. Морфологические и гистотопографические показатели структуры брюшной части нормального мочеточника человека / Тез. докл. VI конгр. МАМ // Морфол. – 2002. – Т. 121, № 2-3. – С. 69. – 19. Колесников Л.Л. Сфинктерный аппарат человека. – СПб.: СпецЛит, 2000. – 184 с.* – 20. Красовская Т.В., Левитская М.В., Голоденко Н.В. и др. Диагностические критерии функционального и органического поражения лоханочно-мочеточникового сегмента у новорожденных // Дет. хир. – 2002. – № 2. – С. 17-20. – 21. Кукушкин А.В., Бабкин П.А., Петров С.Б. и др. Применение катетера-стента при оперативном лечении гидронефроз // Вестн. хир. – 1995. – Т. 154, № 3. – С. 110. – 22. Мартов А.Г., Салюков Р.В., Гушин Б.Л. и др. Рентгеноэндоскопическая диагностика и лечение облитераций верхних мочевых путей // Урология. – 2000. – № 5. – С. 41-47. – 23. Марченков В.Е. Определение границ и площади графического изображения лоханочно-мочеточникового сегмента человека // Арх. анат., гистол. и эмбриол. – 1983. – № 5. – С. 69-73. – 24. Міжнародна анатомічна номенклатура / За ред. І.І. Бобрика, В.Г. Ковешнікова. – К.: Здоров'я, 2001. – 328 с. – 25. Оводенко Л.В. О топографии и строении мочеточников плодов поздних возрастов и новорожденных // Эмбриогенез органов человека / Труды Волгоградского гос. мед. ин-та. – Т. XXI. – Волгоград, 1974. – С. 75-76. – 26. Пыков М.И., Гуревич А.И., Николаев С.Н. и др. Допплерографическая оценка обструктивных уротатий у новорожденных // Ультразв. и функц. диагностика. – 2003. – № 1. – С. 68-75. – 27. Ростовская В.В., Вишневыский Е.Л., Сухоруков Е.Л. Врожденный гидронефроз у детей: всегда ли исход хирургического лечения связан с анатомическими изменениями пиелоретерального сегмента? // Дет. хир. – 2003. – № 4. – С. 28-32. – 28. Ростовская В.В., Казанская И.В., Бабанин И.Л. и др. Клиническое значение профилометрии пиелоретерального сегмента при врожденном гидронефрозе у детей // Урология. – 2003. – № 2. – С. 46-50. – 29. Сакс Ф.Ф. Атлас по топографической анатомии новорожденного. – М.: Медицина, 1993. – 240 с. – 30. Сеймівський Д.А. Сучасні принципи діагностики та лікування вроджених вад нирок і сечових шляхів у дітей // Мистецтво лікування. – 2004. – № 7. – С. 65-68. – 31. Смолкин Э.А. Рентгеновская анатомия почечных лоханок и мочеточников при различных положениях тела человека (клинико-анатомическое исследование) // Автореф... дис. к.мед.н. – Чимкент-Ташкент, 1972. – 22 с. – 32. Соловьев А.Е., Шевелев Т.С. Новое в лечении гидронефроза подковообразной почки у детей // Дет. хир. – 1999. – № 5. – С. 20-21. – 33. Теодорович О.В., Абдуллаев М.И. Рентгеноэндоскопическая диагностика и лечение стриктур лоханочно-мочеточникового сегмента и мочеточника // Урология. – 2003. – № 6. – С. 52-57. – 34. Туренко И.А., Торьяник И.А. Морфологические изменения лоханочно-мочеточниковых сегментов почек у больных с гидронефрозом // Эксперим. і клінін. хірургія. – 2001. – № 3. – С. 109-113. – 35. Федоришин Р.П., Зенин О.К., Жданов Е.В. и др. Количественная анатомия мочеточника // Вісн. морфол. – 2003. – Т. 9, № 2. – С. 408-410. – 36. Цуканов А.И., Васильев В.Н., Байтингер В.Ф. и др. К вопросу об анатомии лоханочно-мочеточникового сегмента // Тез. док. науч. конф. „Структурно-функциональная организация органов и тканей в норме, патологии и эксперименте.“ – Тверь: РИО ТГМА, 1996. – С. 159. – 37. Anderson P.D., Anticich N., Driver C. et al. Trans-pyeloureteric anastomosis in the management

of pelviureteric junction obstruction // ANZ J. Surg. – 2001. – V. 71, № 5. – P. 281-284. – **38.** Antao B., Rowlands T.E., Singh N.P. et al. Pelviureteric junction disruption as a complication of chemical lumbar sympathectomy // Cardiovasc. Surg. – 2003. – V. 11, № 1. – P. 42-44. – **39.** Beltran Armada J.R., Serrano Durba A., Coronel Sanchez B. et al. Pyeloureteral duplicity and intrathoracic kidney // Actas Urol. Esp. – 2004. – V. 28, № 3. – P. 249-251. – **40.** Blachar A., Schachter M., Blachar Y. et al. Evaluation of prenatally diagnosed hydronephrosis by morphometric measurements of the kidney // Pediatr. Radiol. – 1994. – V. 24, № 2. – P. 131-134. – **41.** Boubaker A., Meyrat B., Frey P. et al. Unilateral urinary flow impairment at the pelviureteral junction: outcome of renal function with respect to therapeutic strategy // Urology. – 2003. – V. 61, № 6. – P. 1224-1228. – **42.** Choo K.L., Borzi P.A. Surgical correction of pelviureteric junction obstruction in childhood - dorsal lumbotomy approach and selective internal ureteric stenting // Pediatr. Surg. Int. – 2001. – V. 17, № 2-3. – P. 152-156. – **43.** Doraiswamy N.V. Retrograde ureteroplasty using balloon dilatation in children with pelviureteric obstruction // J. Pediatr. Surg. – 1994. – V. 29, № 7. – P. 937-940. – **44.** Ishikawa Y. Renal morphology and urodynamic factors for renal stone formation // Nippon-Hinyokika-Gakkai-Zasshi. – 1995. – V. 86, № 2. – P. 263-272. – **45.** Harish J., Joshi K., Rao K.L. et al. Pelviureteric junction obstruction: how much is the extent of the upper ureter with defective innervation needing resection? // J. Pediatr. Surg. – 2003. – V. 38, № 8. – P. 1194-1198. – **46.** Kallai L., Torda I., Bely M. et al. Pyeloureteral junction stenosis and ureteral valve causing hydronephrosis // Scand. J. Urol. Nephrol. – 2001. – V. 35, № 3. – P. 245-247. – **47.** Kincaid W., Hollman A.S., Azmy A.F. Doppler ultrasound in pelviureteric junction obstruction in infants and children // J. Pediatr. Surg. – 1994. – V. 29, № 6. – P. 765-768. – **48.** Li S.Q., Yang D.A., Li X.T. et al. Double J stent for pelvis-ureter junction stricture // Zhonghua Wai Ke Za Zhi. – 1994. – V. 32, № 2. – P. 117-118. – **49.** Neri E., Boraschi P., Caramella D. et al. MR virtual endoscopy of the upper urinary tract // Am. J. Roentgenol. – 2000. – V. 175, № 6. – P. 1697-1702. – **50.** Peşçe C., Musi L., Campobasso P. et al. Coexisting pelviureteral and vesicoureteral junction obstruction in children // Eur. J. Pediatr. Surg. – 2003. – V. 13, № 6. – P. 367-371. – **51.** Ravery V., Cussenot O., Desgrandchamps F. et al. Variations in arterial blood supply and the risk of hemorrhage during percutaneous treatment of lesions of the pelviureteral junction obstruction: report of a case of testicular artery arising from an inferior polar renal artery // Surg. Radiol. Anat. – 1993. – V. 15, № 4. – P. 355-359. – **52.** Rosi P., Gilardi R., Del Zingaro M. et al. Role of Doppler color ultrasonography in the diagnosis of renovascular abnormalities associated with stenosis of the pyeloureteral junction // Arch. Ital. Urol. Androl. – 2000. – V. 72, № 4. – P. 282-285. – **53.** Sampaio F.J. Relationship between segmental arteries and pelviureteric junction // Br. J. Urol. – 1991. – V. 68, № 2. – P. 214-215. – **54.** Snow T.M., Wells I.P., Hammonds J.C. Balloon rupture and stenting for pelviureteric junction obstruction: abolition of waisting is a prognostic marker // Clin. Radiol. – 1994. – V. 49, № 10. – P. 708-710. – **55.** Spencer J.A., Chahal R., Kelly A. Evaluation of painful hydronephrosis in pregnancy: magnetic resonance urographic patterns in physiological dilatation versus calculous obstruction // J. Urol. – 2004. – V. 171, № 1. – P. 256-260.

УДК 611.623

СОВРЕМЕННЫЕ ПРЕДСТАВЛЕНИЯ О СТРОЕНИИ ПИЕЛОУРЕТЕРАЛЬНОГО СЕГМЕНТА ЧЕЛОВЕКА
Ю.Т. Ахтемийчук, С.О. Лесничок

Резюме. Анализ литературы выявил фрагментарность и противоречивость данных относительно особенностей строения и топографии лоханочно-мочеточникового сегмента в раннем периоде онтогенеза. В дальнейших анатомических исследованиях необходимо определить хронологическую последовательность становления топографии и кровоснабжения пиелoureтерального сегмента у плодов и новорожденных, выяснить особенности микроанатомии его стенок.

Ключевые слова: пиелoureтеральный сегмент, анатомия, плод, новорожденный.

UDC 611.623

MODERN CONCEPTION OF THE STRUCTURE OF THE HUMEN PYELOURETERAL
Yu. T. Akhtemiichuk, S.O. Lesnichok.

Summary. A bibliographical analysis has revealed fragmentariness and discrepancy of findings pertaining to the specific characteristics of the structure and topography of the pyeloureteral segment at an early stage of human ontogenesis. In subsequent anatomical studies it is necessary to determine in chronological succession the forming of the topography and blood supply of the pyeloureteral segment in fetuses and neonates to ascertain the peculiarities of the microanatomy of its wall.

Key words: pyeloureteral segment, anatomy, fetus, neonate.

Стаття надійшла 10.02.2005р.