

## ХІРУРГІЧНИЙ ГЕМОСТАЗ ГОСТРОКРОВОТОЧИВОЇ ВИРАЗКИ ЗАДНЬОЇ СТІНКИ ДВАНДЦЯТИПАЛОЇ КИШКИ

О.І.Іващук, І.О.Малишевський

Кафедра хірургії та урології (зав. – проф. А.Г.Іфтодій) Буковинського державного медичного університету, м. Чернівці

**Резюме.** Описаний новий спосіб хірургічного гемостазу гострокровоточивої виразки задньої стінки дванадцятипалої кишки при великих її розмірах та довгастій формі. В експерименті методом гідропресії доведена його ефективність.

**Ключові слова:** хірургічний гемостаз, гострокровоточива виразка дванадцятипалої кишки.

Вибір методу хірургічного гемостазу гострокровоточивої виразки задньої стінки дванадцятипалої кишки (ДПК) у літніх пацієнтів залишається складним питанням сучасної хірургії, що зумовлено наявністю у більшості пацієнтів даної вікової категорії тяжкої поєднаної патології. Тому дана ситуація вимагає від хірургів відповідних дій, спрямованих на припинення кровотечі та виконання малотравматичного хірургічного прийому, основна мета якого – врятувати людське життя [1-3]. Застосування існуючих методів хірургічного гемостазу при гострокровоточивих виразках задньої стінки ДПК обмежене, оскільки ці виразки здебільшого середнього або великого розмірів, часто пенетрують, а наявність судин безпосередньо у виразковому кратері та прилеглих тканинах зумовлює виражені кровотечі [4, 5].

**Мета дослідження:** розробити спосіб хірургічного гемостазу гострокровоточивої виразки задньої стінки ДПК великих розмірів і довгастої форми та вивчити його ефективність.

**Матеріал і методи.** Експеримент виконано на 54 безпородних собаках масою 10-12 кг, поділених на дві групи – контрольну (24 тварини) та основну (30). Експериментальну роботу виконували згідно з принципами Гельсінського акту гуманного ставлення до експериментальних тварин. Всі оперативні втручання виконували під загальним внутрішньовенним знеболенням (тіопентал натрію 30-40 мг/кг) з дотриманням правил асептики та антисептики. За 20-30 хв до наркозу тваринам виконували премедикацію шляхом внутрішньом'язового введення (залежно від

маси тіла) 0,5-1,0 мл 0,1% розчину атропіну та 2,5 мг/кг розчину аміназину [6]. Після оброблення операційного поля виконували верхню середню латаротомію, на передній стінці ДПК – поперечну дуоденотомію до 1 см. Моделювали виразковий дефект [7, 8], для чого крізь дуоденотомну рану вводили ножці в просвіт кишки в напрямку шлунка. Виразковий дефект моделювали шляхом висічення слизової та підслизової оболонок задньої стінки ДПК розмірами 1,0 x 2,0 см. До центру сформованого дефекту підводили катетер для подальшого вимірювання міцності гемостатичних швів шляхом гідропресії. Розріз ДПК зашивали поперечно дворядним швом.

Контрольній групі тварин виконували тампонаду виразки за авторським методом (пат. 45817 Україна, 2002). У проекції виразки на передній стінці ДПК висікали серозну та м'язову оболонку у вигляді кола на 2-3 мм більшого в діаметрі, ніж виразка. По краях дефекту передньої стінки накладали кисетний шов, внаслідок чого із слизової та підслизової оболонок утворювалася тампонуєча ділянка, яка виступала у просвіт кишки. Передню стінку ДПК пришивали до задньої П-подібними швами (рис. 1), внаслідок чого тампонуєча ділянка примикала до виразкового дефекту. Прокідність кишкового тракту відновлювали накладанням переднього гастроентероанастомозу з браунівським сполученням.

Основній групі тварин у проекції виразки на передній стінці ДПК висікали серозну та м'язову оболонку у вигляді овала на 2-3 мм більшого, ніж виразка. Краї створеного дефекту

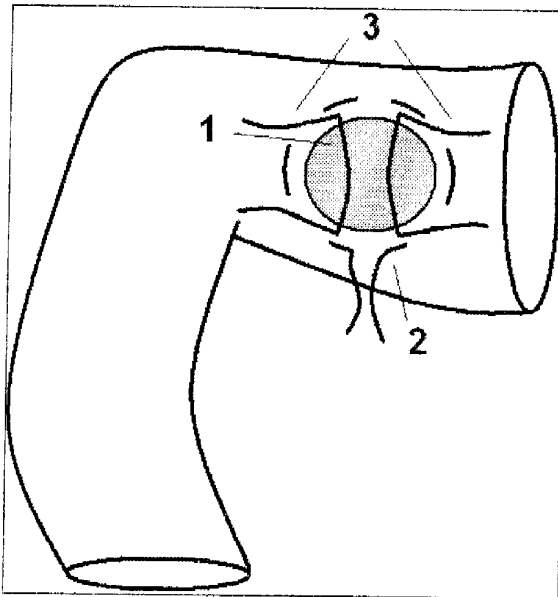


Рис. 1. Схема хірургічного гемостазу в контрольній групі тварин: передня стінка дванадцятипалої кишки з ділянкою висіченої серозної та м'язової оболонок круглої форми (1), кистий шов для створення тампонуєчої ділянки (2), П-подібні шви (3).

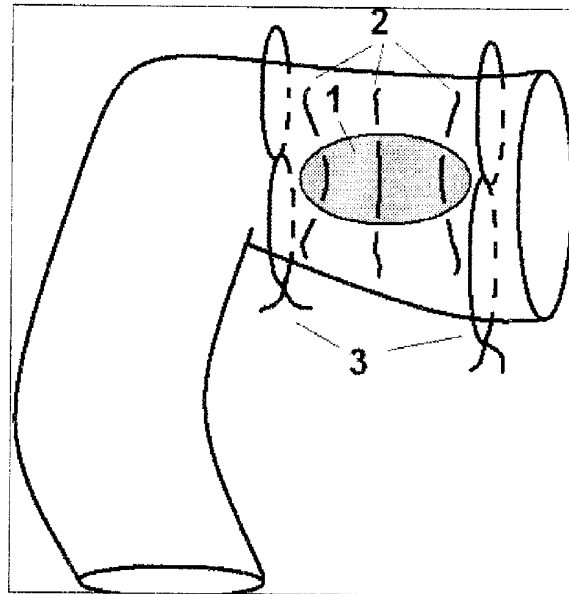


Рис. 2. Схема хірургічного гемостазу в основній групі тварин: передня стінка дванадцятипалої кишки з ділянкою висіченої серозної та м'язової оболонок овальної форми (1), вузлові шви для створення тампонуєчої ділянки (2), 8-подібні шви (3).

зшивали вузловими швами, внаслідок чого із слизової та підслизової оболонок утворювалася тампонуєча ділянка овальної форми, яка виступала у просвіт кишки. Передню стінку ДПК пришивали до задньої двома 8-подібним швами (рис. 2), які накладали по боках виразкового дефекту, перпендикулярно до осі кишки. Сегмент кишки із зав'язаними 8-подібними швами перитонізували. При цьому тампонуєча ділянка щільно примикала до виразкового дефекту. Для визначення гемостатичних можливостей даних методів вивчали гідропресію відразу після виконання оперативного прийому, а також через 1, 3 і 5 діб. Статистичне оброблення одержаних результатів проводили за допомогою програм "Microsoft Excel".

**Результати дослідження та їх аналіз.** Як впливає з даних таблиці, в обох дослідних групах найвищі гемостатичні властивості виявлені відразу після оперативного прийому, які протягом наступних термінів спостереження поступово знижувалися з вірогідним переважанням показників основної групи. Після хірургічного гемостазу показники основної групи переважають контрольні на 110,5%. На першу і третю доби ефективність запропонованого методу порівняно з контролем зростає – 114,5 і 115,6% відпо-

відно. На п'яту добу ефективність даного методу майже залишається без змін (115,8%). Результати дослідження свідчать про вірогідне переважання ефективності запропонованого способу хірургічного гемостазу гострокровоточивої виразки довгастої форми задньої стінки ДПК протягом всіх термінів спостереження.

Більша ефективність запропонованого способу хірургічного гемостазу пояснюється тим, що тампонуєча ділянка має подібну форму до виразкового кратера, тим самим забезпечуючи герметичне його закриття. А застосування 8-подібних швів забезпечує щільніше притискання тампонуєчої ділянки до виразкового дефекту і створює надійне перекриття просвіту кишки, що важливо при виникненні рецидиву кровотечі.

Для вивчення віддалених результатів запропонованого способу хірургічного гемостазу нами прооперовано 3 тварини відповідно до запропонованого методу. Аналізуючи одержані результати, варто зазначити, що відновлення прохідності ДПК настає до 6 місяців після виконання оперативного втручання з повним або частковим відторгненням шовного матеріалу в просвіт кишки. Такий термін дозволяє уникнути дії шлункового та дуоденального вмісту на виразку, що сприяє її загоєнню. Також віднов-

Гідропресія при різних методах хірургічного гемостазу гострокровоточивої виразки задньої стінки дванадцятипалої кишки (M±m), мм. вод. ст.

Термін після виконання оперативного втручання	Група тварин	
	Контрольна	Основна
Відразу після гемостазу	189,83±9,03 n=6	209,71±3,63 n=7; p<0,05
Перша доба	166,67±7,52 n=6; p>0,05	190,86±6,96 n=7; p<0,05; p <sub>1</sub> <0,05
Третя доба	146,83±9,09 n=6; p>0,05	169,71±5,62 n=7; p<0,05; p <sub>1</sub> <0,05
П'ята доба	140,67±6,0 n=6; p>0,05	162,83±6,61 n=6; p>0,05; p <sub>1</sub> <0,05

Примітки: n – кількість спостережень; p – порівняно з попереднім показником; p<sub>1</sub> – порівняно з контролем відповідної доби.

лення фізіологічного пасажу по шлунково-кишковому тракту зменшує навантаження на ділянку гастроентероанастомозу і покращує перебіг компенсаторно-приспосувальних механізмів у відповідь на зміну характеру пасажу.

**Висновок.** Експериментально розроблений метод хірургічного гемостазу варто вважати

ефективним засобом у хірургії гострокровоточивих великих довгастих виразок задньої стінки дванадцятипалої кишки.

**Перспективи наукового пошуку.** Вважаємо за доцільне провести клінічні дослідження запропонованого методу хірургічного гемостазу гострокровоточивої дуоденальної виразки.

### Література

1. Іващук О.І. Локальний гемостаз в хірургії виразки дванадцятипалої кишки, ускладненої кровотечею, у хворих старше 60 років / О.І.Іващук // *Клінічна хірургія*. – 2002. – № 5-6. – С. 11-12.
2. Lingenfelser T. Gastrointestinal bleeding in the elderly / T.Lingenfelser, C.Ell // *Best. Pract. and Research in Clin. Gastroenter.* – 2001. – Vol. 15, № 6. – P. 963-982.
3. Schoenberg M.H. Surgical therapy for peptic ulcer and nonvariceal bleeding / M.H.Schoenberg // *Langenbeck's Arch. Surg.* – 2001. – Vol. 386, № 2. – P. 98-103.
4. Іващук О.І. Особливості архітекtonіки судин дванадцятипалої кишки у хворих літнього та старечого віку з гострокровоточивою дуоденальною виразкою / О.І.Іващук, В.Ю.Бодяка // *Штит. хірургія*. – 2005. – № 3. – С. 47-51.
5. Кулачек Ф.Г. Морфологічні особливості кровоточивих пенетруючих дуоденальних виразок у хворих похилого та старечого віку / Ф.Г.Кулачек, О.І.Іващук // *Бук. мед. вісник*. – 1999. – № 3-4. – С. 54-55.
6. *Лабораторні тварини в медико-біологічних експериментах: метод. пос.* / [В.П.Пішак, В.Г.Висоцька, В.М.Магалаєс та ін.]. – Чернівці: Медуніверситет, 2006. – 350 с.
7. Шалимов А.А. *Руководство по экспериментальной хирургии* / А.А.Шалимов, А.П.Радзиховский, Л.В.Кейсевич. – М.: Медицина, 1989. – 272 с.
8. Lee A. Animal models of gastroduodenal ulcer disease / A.Lee // *Best. Pract. and Research in Clin. Gastroenter.* – 2000. – Vol. 14, № 3. – P. 75-96.

### ХИРУРГИЧЕСКИЙ ГЕМОСТАЗ ОСТРОКРОВОТОЧАЩЕЙ ЯЗВЫ ЗАДНЕЙ СТЕНКИ ДВЕНАДЦАТИПЕРСТНОЙ КИШКИ

**Резюме.** Описан новый способ хирургического гемостаза острокровоточащей язвы задней стенки двенадцатиперстной кишки при больших ее размерах и продолговатой форме. В эксперименте методом гидрoпрессии доказана его эффективность.

**Ключевые слова:** хирургический гемостаз, острокровоточащая язва двенадцатиперстной кишки.

### SURGICAL BLEEDING ARREST OF ACUTE BLEEDING ULCER OF DUODENAL POSTERIOR WALL

**Abstract.** This paper deals with a new procedure of surgical hemostasis of acute bleeding ulcer of the posterior wall of the duodenum in case of its large size and an elongated form. Its efficiency has been corroborated by means of the hydropressure method.

**Key words:** surgical bleeding arrest, acute bleeding duodenal ulcer.

Bukovinian State Medical University (Chernivsi)

Надійшла 10.07.2011 р.

Рецензент – проф. І.Ю.Полянський (Чернівці)