

ЗАКРИТИЙ ОСТЕОСИНТЕЗ ВЕЛИКОГОМІЛКОВОЇ КІСТКИ БЛОКОВАНИМИ МЕТАЛОПОЛІМЕРНИМИ ФІКСАТОРАМИ

І.М.Рубленик, П.Є.Ковальчук

Кафедра травматології, ортопедії та нейрохірургії (зав. – проф. І.М.Рубленик) Буковинської державної медичної академії, м. Чернівці

Переломи кісток гомілки відносяться до найбільш тяжких пошкоджень опорно-рухового апарату, що засвідчує великий відсоток ускладнень та інвалідності хворих, лікованих консервативними та оперативними методами [1]. Частотою причиною ускладнень оперативного лікування є значні порушення періостального кровопостачання при застосуванні накісткового та внутрішньокісткового остеосинтезу. Тому в останні роки набуває все більшого поширення закритий остеосинтез блокуючими фіксаторами за методикою Grosse-Campf (1981). Однак його застосування неможливе без використання рентгенологічної апаратури. До недоліків цієї методики відносяться також великі труднощі, з якими стикається хірург при блокуванні конструкції в дистальному відламку, необхідність проксимального блокування при косих, гвинтоподібних та осколкових переломах з малою площею опорного контакту відламків, яке вимагає виконання статичного варіанту остеосинтезу [2, 3].

Мета дослідження. Покращити оперативне лікування діафізарних переломів кісток гомілки.

Матеріал і методи. За період з 1999 по 2003 рр. в клініці травматології та ортопедії Буковинської державної медичної академії прооперовано 63 хворих з переломами великогомілкової кістки та їх наслідками із застосуванням блокуючого інтрамедулярного металополімерного остеосинтезу. З них жінок було 20 (23,2%), чоловіків – 43 (76,7%), середній вік хворих – 38,9 років (від 18 до 78 років).

З приводу дорожньо-транспортних травм оперовано 26 хворих, побутових – 30, виробничих – 2, кататравми – 4, спортивних – 1. За терміном з моменту травми до операції виділено 4 групи хворих. Першу групу становили 35 хворих із свіжими переломами, у 15 – були несвіжі переломи (від 3 до 12 тиж. після травми), у 10 – незрощені переломи (3-6 міс.), у 3 – несправжні суглоби. Осколкових переломів було 24, косих та гвинтоподібних – 25, поперечних та ко-

сопоперечних – 14. Для проведення остеосинтезу застосовували блокуючі металополімерні конструкції третьої (БІМПФ-3А) та восьмої моделі БІМПФ-8 [4].

Залежно від типу і рівня переломів у 60 (95,3%) хворих застосували динамічний варіант остеосинтезу, який сприяє динамічній компресії регенерату в ділянці перелому в процесі функціонально-навантажувального режиму пацієнтів. Статичний варіант виключає можливість осьових динамічних навантажень на регенерат, проте забезпечує достатню жорсткість системи "кістка-фіксатор" у процесі лікування. Він застосований у 3 (4,6%) хворих.

Оперативне втручання проводили за власною методикою [5]. В післяопераційному періоді застосовували функціонально-навантажувальний режим ведення хворих.

Результати дослідження та їх обговорення. Тривалість закритого блокуючого інтрамедулярного остеосинтезу становила $37,1 \pm 15,2$ хв. (від 15 до 62 хв.). У післяопераційному періоді спостерігалось одне поверхнєве нагноєння в ділянці блокуючого гвинта, яке ліквідоване без видалення фіксатора. Жодного випадку остеомиєліту не спостерігали.

Віддалені результати простежені у 50 (69,7%) хворих. Консолідація переломів в оптимальні терміни настала в 49 (96,2%) пацієнтів. Враховуючи те, що 3 (6,9%) хворих прооперовано з приводу несправжніх суглобів, незрощених та неправильно зрощених переломів, під час вивчення віддалених результатів враховували передопераційний стан. У 37 (62,7%) хворих констатовано зрощення з утворенням нормотрофічної кісткової мозолі, повне відновлення опірності кінцівки і рухів у суміжних суглобах. У 13 (6,9%) хворих консолідація настала з утворенням гіпертрофічної кісткової мозолі, відновленням довжини великогомілкової кістки, рухів у колінному і гомілково-стопному суглобах. Такі результати оцінені як задовільні.

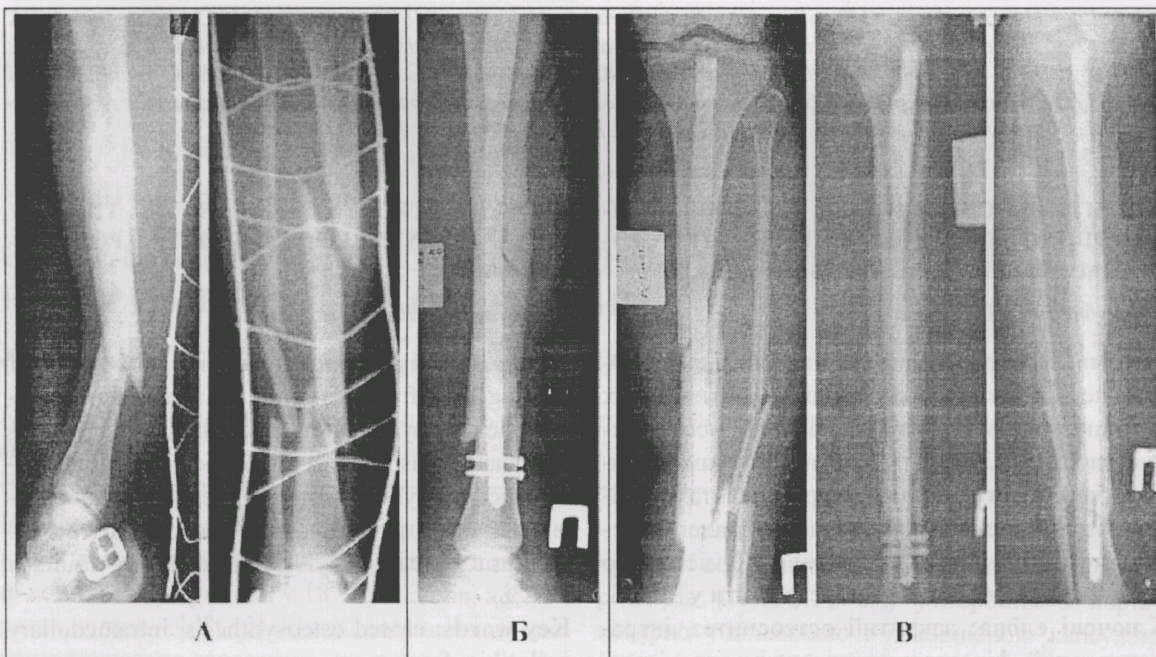


Рис. Закритий подвійний перелом обох кісток правої гомілки хворої Ч. (пояснення в тексті).

Істотному покращанню інтрамедулярного остеосинтезу сприяла відмова від розсвердлювання кістково-мозкової порожнини, зберігаючи при цьому кровопостачання відламків. Збереження васкуляризації під час закритого остеосинтезу, відсутність абсолютної жорсткості в ділянці перелому внаслідок використання фіксаторів малого діаметра мають вирішальне значення для швидкого та якісного зрощення, особливо кісток гомілки.

Впровадження в практику лікування переломів кісток гомілки закритого остеосинтезу металополімерними фіксаторами сприяє суттєвому зменшенню травматичності оперативного втручання, максимально можливого збереженню кровопостачання м'яких тканин та кісткових відламків. При цьому зменшується ризик інфекційних ускладнень, скорочується термін перебування хворих у стаціонарі. Наводимо клінічний приклад.

Хвора Ч., 58 років, зазнала дорожньо-транспортної травми у квітні 2000 року. Госпіталізована у клініку з діагнозом – Закритий подвійний перелом кісток правої гомілки (рисунок, А). На

другий день після травми проведено закритий остеосинтез фіксатором БІМПФ-8 (Б). У післяопераційному періоді призначали антибіотики – цефтріаксон упродовж 5 днів по 1,0 двічі на день внутрішньом'язово. Рана загоїлася первинним натягом. З 4-5 днів хвора почала ходити за допомогою милиць, з 6-7 тиж. – за допомогою ціпка, а через 3,5 міс. – без сторонньої допомоги, з повним відновленням функції та рентгенологічними ознаками консолідації переломів (В).

Висновки. 1. Застосування БІМПФ для закритого блокуючого інтрамедулярного остеосинтезу без розсвердлювання кістково-мозкового каналу у 63 хворих з діафізарними переломами великогомілкової кістки забезпечило консолідацію переломів в оптимальні терміни у 96,2% хворих. 2. Мінімальне додаткове травмування м'яких тканин і максимальне збереження кровопостачання ділянки перелому оптимізує процес анатомо-функціонального відновлення кінцівки. 3. Ведення хворих в умовах безімобілізаційного режиму в післяопераційному періоді сприяє їх ранній мобілізації та ранньому функціональному навантаженню пошкодженої кінцівки.

Література

1. Melcher G.A., Ruedi Th. Auf dem Weg zur minimalinvasiven Osteosynthese // *Therapeutische Umschau*. – 1993. – 50 (7). – S. 449-453.
2. Циркот І.М. Особливості реабілітаційного лікування хворих з наслідками діафізарних переломів стегнової та великогомілкової кісток в умовах блокуючого інтрамедулярного металополімерного остеосинтезу // *Бук. мед. вісник*. – 1998. – Т. 2, № 1. – С. 82-85.
3. Muller M.E., Allgower M., Shneider R. et. al.

Manual der Osteosynthese AO Technik. – New-York: Springer, Heidelberg, 1992. 4. Пат. № 55654А Україна. МПК 7А61В17/56. Пристрій для хірургічного лікування діафізарних переломів трубчастих кісток / Рубленик І.М., Ковальчук П.Є. – Заявл. 28.03.2002; Опубл. 15.04.2003 // Бюл. № 4. – С. 2. 5. Пат. № 53582А Україна. МПК 7А61В17/56. Спосіб закритого блокуючого металополімерного інтрамедулярного остеосинтезу / Рубленик І.М., Ковальчук П.Є. – Заявл. 9.09.2002; Опубл. 15.01.2003 // Бюл. № 1. – С. 2.

ЗАКРИТИЙ ОСТЕОСИНТЕЗ ВЕЛИКОГОМІЛКОВОЇ КІСТКИ БЛОКОВАНИМИ МЕТАЛОПОЛІМЕРНИМИ ФІКСАТОРАМИ

І.М.Рубленик, П.Є.Ковальчук

Резюме. Проведено аналіз лікування діафізарних переломів великогомілкової кістки та їх наслідків (сповільнена консолидація, несправжні суглоби) у 63 хворих із застосуванням закритого блокуючого інтрамедулярного металополімерного остеосинтезу. Вивчення віддалених результатів у 50 хворих у період від 10 місяців до 3 років показало задовільні результати у 96,2%.

Ключові слова: закритий остеосинтез, інтрамедулярний фіксатор, великогомілкова кістка, переломи.

CLOSED OSTEOSYNTHESIS OF THE TIBIA BY MEANS OF INTERLOCKING METAL POLYMERIC NAILS

I.M.Rublenyk, P.Ye.Koval'chuk

Abstract. The authors have carried an analysis of treating shaft fractures of the tibia and their consequences (delayed union, false joints) in 63 patients by means of using closed interlocking intramedullary metal polymeric osteosynthesis. A study of late fates in 50 patients during the period from 10 months to 3 years has yielded satisfactory results in 96,2%.

Key words: closed osteosynthesis, intramedullary nail, tibia, fractures.

Bukovinian State Medical Academy (Chernivtsi)

Надійшла в редакцію 10.06.2004 р.