

Резюме. Представлений огляд літератури різних аспектів хірургічного лікування раку шлунка. Розглянуті показання до лапароскопічних операцій, сторожової біопсії, лімфаденектомії, нео- та ад'ювантної терапії.

Ключові слова: *рак шлунка, хірургічна техніка, ад'ювантна терапія.*

Останніми роками в індустріальних західних країнах відзначається деяке зниження захворюваності на рак шлунка. Одночасно відбуваються зміни в розташуванні пухлин в різних відділах шлунка, наростає частота пухлин у верхній третині. Відповідно збільшується частота пухлин кардіального відділу шлунка [1, 3].

При раках шлунка, які захоплюють тільки слизову оболонку, можна досягнути добрих віддалених результатів, але за умови, коли хірурги суворо дотримуються

показань до цього типу втручань. Розширення показань до ендоскопічних втручань на раки, що поширюються на підслизову оболонку, небезпечно, зважаючи на досить значний процент метастазування таких пухлин в лімфатичні вузли. Для подібних новоутворень була розроблена техніка ендоскопічної підслизової дисекції. Однак ця операція знаходить все менше і менше прихильників.

Такі ж обмежені роказання залишаються сьогодні для часткової лапароскопічної резекції шлунка. Це карциноми, що розташовуються у слизовій оболонці і не перевищують діаметр 2 см.

Існує три концепції лікування ранніх раків шлунка:

- ендоскопічна резекція слизової оболонки;
- лазеротерапія, фотодинамічна терапія;
- комбінована ендоскопічно-лапароскопічна резекція



Рис 1. Комбінована ендоскопічна лапароскопічна крайова резекція шлунка при раку

стілки шлунка.

На основі досвіду лікування 343993 хворих з ранніми раками шлунка, які були проліковані в 104 японських центрах, були розроблені критерії, при яких можна проводити вказані операції [32], це:

- рак у слизовій оболонці (T₁);
- розміри менше 20 мм;
- кишечний тип пухлини за Лаурен;
- добре диференціювання пухлини (G₁-G₂);

- відсутність виразкування пухлини.

За даними Йокогами ранні карциноми серповидного типу (N₁₂₀) мають найкращий прогноз [22].

Сьогодні більше поширення знаходить комбінована ендоскопічно-лапароскопічна резекція шлунка [30] (рис. 1).

Проведення лімфаденектомії, особливо при ранніх карциномах теж широко обговорюється у спеціальній літературі, зважаючи на те, що тільки у 8-20% випадків у видалених лімфатичних вузлах знаходяться метастази раку. Для того, щоб уникнути непотрібного видалення регіонального лімфатичного апарату розроблена методика біопсії сторожових лімфатичних вузлів. Якщо метастазів у них не знайдено, хірург може відмовитися від проведення розширеної лімфаденектомії. Значення цієї методики при раку шлунка апробується зараз у двох багаточисельних дослідженнях, які проводяться сьогодні в Японії та Німеччині [15, 27].

Міжнародний конгрес з раку шлунка, який був проведений 4-7 травня 2005 року в Йокогамі, показав, що техніка картування лімфатичних вузлів поки що не може бути рекомендована до повсякденного вжитку. І навіть в згаданих вище багаточисельних дослідженнях після видалення сторожових лімфатичних вузлів хірурги все таки закінчують операції на рівні D, лімфаденектомії.

В теперішній час намітилися наступні тенденції проведення сторожової лімфаденектомії:

- сторожова біопсія виконується загалом в спеціалізованих центрах і перевищує за своєю інформативністю всі існуючі методи доопераційної діагностики ураження лімфатичних вузлів [5];
- сторожова лімфаденектомія застосовується в першу чергу при малих і ранніх раках шлунка;
- при місцево-поширених пухлинах відсоток метастазування у лімфатичні вузли достатньо високий, а блок лімфатичних шляхів злужокісними пухлинами лімітує достовірність цього метода [15, 19];
- надійність картування сторожових вузлів підвищується у тих випадках, коли видаляється не один вузол, а цілі басейни сторожових вузлів, тоді мова йде про більші ареоли лімфатичних вузлів із зафарбованими або міченими радіоактивними ізотопами вузлами [20, 27].

Сьогодні слід розробляти методики виявлення мікрометастазів у сторожових лімфатичних вузлах і ці мікрометастази теж можуть мати прогностичне значення.

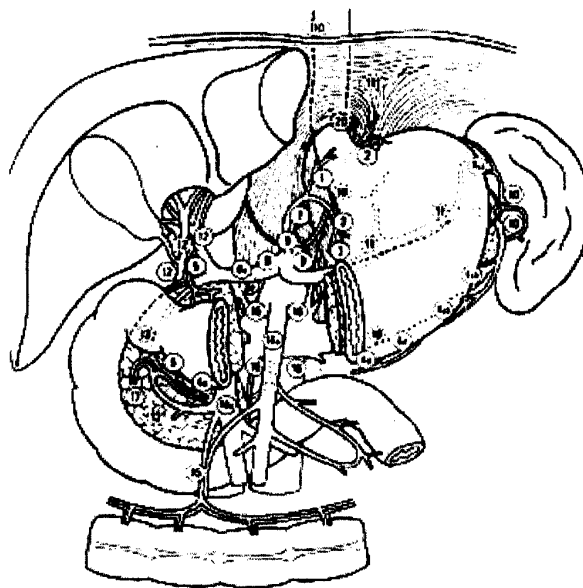


Рис. 2. Класифікація регіональних лімфатичних вузлів шлунка

Якщо при дослідженні сторожових лімфатичних вузлів застосовуються гістохімічні методи, то, звичайно, при неураженні сторожового лімфовузла інші вузли теж вільні від пухлинного росту. При застосуванні радіонуклідів сторожові лімфовузли виявляються у 22%, а точність методу складає 98,6%. Особливо активно над цим методом працюють японські дослідники [20, 33].

Щодо самої лімфаденектомії, десятирічні результати голандського дослідження показали, що при ураженні лімфатичних вузлів на рівні N₂ лімфаденектомія в об'ємі D₂ не покращує суттєво прогноз.

Незважаючи на це, єдиним методом покращання результатів лікування є проведення консеквентної D, лімфаденектомії. Однак передумовами можуть бути тільки низький рівень післяопераційних ускладнень і смертності.

Японське товариство досліджень раку розділяє лімфатичні вузли шлунка на три компартаменти (рис. 2).

Відповідним чином розрізняються 3 типи лімфаденектомії:

D₁ – LAD – видалення вузлів 1-6;

D₁ – LAD – додаткове видалення вузлів 7-12;

D₁ – LAD – додаткове видалення вузлів 14-15, які розташовуються біля кореня верхньої брижової артерії, в брижі тонкої кишки і вздовж черевної аорти (16 рівень) [17].

Щодо об'єму лімфаденектомії, то це питання залишається дискусійним і його не вирішили навіть 2 обширні рандомізовані дослідження з Нідерландів і Великобританії [4, 9]. У цих двох дослідженнях, незважаючи на збільшення ускладнень і смертності, D₂ лімфаденектомія не покращила прогнозу. Однак у дослідженнях японських вчених, підсумованих у роботі Sano (2004), яка ґрунтується на 523 хворих, не було виявлено збільшення числа ускладнень, коли D₂ лімфаденектомію проводили самостійно або з парааортальною резекцією [31]. Це блискучі дані і вони наведені в таблиці 1. Однак у роботі, виконаній на Тайвані [35], було показано, що ускладнення після D₃ – LAD становили 17,1%, а після D₁ – LAD – 7,3%. Хоча на 110 хворих автори не відмітили смер-

Таблиця 1. Операційні ускладнення і летальність після лімфаденектомії з парааортальною дисекцією

Ускладнення	D2-LAD [%] n=263	D2-LAD [%] n=260	P
Одне ускладнення	20,9	28,1	n. s.
Нетримання анастомозу	2,3	1,9	n. s.
Нориці підшлункової залози	5,3	6,2	n. s.
Абсцеси	5,3	5,8	n. s.
Пневмонія	4,6	1,5	n. s.
Інші	9,1	20,0	<0,001
Релапаротомії	1,9	2,7	n. s.
Летальність	0,8	0,8	n. s.

тельних наслідків, а рівень спленектомії склав 2,7 і 0,9%.

Є два проспективних дослідження, які показують, що лімфаденектомія D₂ покращує п'ятирічне виживання хворих. Так, в англійському дослідженні (Edwards et al, 2004) 5-річне виживання склало 59%, контроль – 32% [12]. В іншому італійському дослідженні (Diguili et al, 2004) 5-річне виживання склало 55%, при летальності 3,1% [10]. Слід наголосити на тому, що проведення D₂ лімфаденектомії без спленектомії і резекції підшлункової залози не збільшує післяопераційну летальність.

Робляться спроби знайти критерії для індивідуальних показань до лімфаденектомії. Такі сучасні методи променевої зображень як ендосонографія, комп'ютерна томографія, магнітно-резонансна томографія не можуть дати достовірних даних щодо ураження лімфатичних вузлів [2]. Остаточо не вирішено значення емісійно-позитронної томографії (ПЕТ) [23].

Реальну можливість доопераційної діагностики уражень лімфовузлів дає комп'ютерна програма, розроблена Мурґґама на основі даних 3040 пацієнтів [21]. Наступним кроком у цьому напрямі є розробка штучної нейронної сітки і математичних алгоритмічних моделей. Чутливість цього методу становить 80% [2].

Особлива увага сьогодні приділяється макроскопічному дослідженню видаленого препарату [5, 17]. Видалені лімфатичні вузли повинні бути відпрепаровані хірургом після операції і розкладені відповідно до певних зон метастазування. Використовуються нові варіанти гістологічної класифікації пухлин [13, 26].

Щодо неоад'ювантної терапії раку шлунка, то вона має за мету зменшення локальної маси пухлини і покращення резектабельності на рівні R₀. Крім того, індукційна терапія попереджує системне метастазування пухлин.

Дослідження Magic, яке власне являло собою рандомізовану третю фазу досліджень, показало, що за допомогою неоад'ювантної терапії можна покращити віддалене виживання [15]. Дослідження другої фази неоад'ювантної хемотерапії показали покращення виживання тільки тієї групи хворих, у яких регресія пухлин шлунка після неоад'ювантної хемопроменевої терапії підтверджена гістологічними дослідженнями. Таким чином, слід ідентифікувати цю групу хворих, виконуючи всім пацієнтам під час неоад'ювантної терапії періодичні ендоскопії і біопсії, визначаючи у біопсійному матеріалі біомаркери.

Щодо ад'ювантної хіміотерапії, то проведені до цього часу дослідження не підтверджують її ефективності. Рандомізовані дослідження з цієї проблеми подані нижче у таблиці 2.

Таблиця 2. Рандомізовані дослідження з ад'ювантної хіміотерапії раку шлунка.

Автор	Число хворих	Режим	П'ятирічне виживання	P
Coombes et al. 1990	281 1480P 133Chemo	5-FU/Doxorubicin/Mitomycin C	35% 45%	n. s.
Krook et al. 1991	125 64 OP 61 Chemo	5-FU/Doxorubicin	33% 32%	n. s.
Grau et al. 1993	134 66 OP 68 Chemo	Mitomycin C	41% 26%	p<0,025
Hallisey 1994	183 1450P 138 Chemo	5-FU/Doxorubicin/Mitomycin C	19% 20%	
Lise et al. 1995	314 1590P 155 Chemo	5-FU/Doxorubicin/Mitomycin C	40% 43%	
MacDonald et al. 1995	193 1000P 93 Chemo	5-FU/Doxorubicin/Mitomycin C	32% 37%	n. s.
Tsavaris et al. 1996	84 42 OP 42 Chemo	5-FU, Epirubicin, Mitomycin	14% 20%	
Nakajima et al. 1999	579 288 OP 291 Chemo (nur sero-sanegativ)	Mitomycin/UFT	83% 86%	n. s.
Cirera et al. 1999	148 72 OP 76 Chemo	Mitomycin/UFT	36% 56%	p=0,04
Ducieux et al. 2000	260 133 OP 127 Chemo	5-FU/Cisplatin	40% 47% (4річне)	n. s.
Neri et al. 2001	137 68 OP 69 Chemo	Epirubicin/leuovori n/5-FU	30% 13%	<0,05
Bajetta et al. 2002	274 137 137	Etoposid/Adriamycin/Cisplatin gefolgt von 5-FU/Leukovorin Chemo	52% 48%	n. s.
Chipponi et al. 2004	205 104 OP 101 Chemo	Leukovorin, 5-FU/Cisplatin	39% 39%	n. s.

Література

- Bajetta E., Buzzoni R, Mariani L et al. Adjuvant chemotherapy in gastric cancer: 5-year results of a randomised study by the Italian Trials in Medical Oncology (ITMO) Group. *Ann Oncol.*- 2002.- 13:299-307.
- Bollschweiler E., Monig SP, Holscher A.H. Lymphknotenmetastasierung kann man sie vorhersagen? *Onkologie.*- 2001.- 7:604-609.
- Bollschweiler E.H., Monig SP, Hensler K et al. Artificial neural network for prediction of lymph node metastasis in gastric cancer: a phase II diagnostic study. *AnnSurgOncol.*- 2004.- 11:506-511.
- Bonenkamp J.J., Hermans J, Sasako M et al. Extended lymph-node dissection for gastric cancer. *Dutch gastric cancer group. NEJM.*- 1999.- 340:908-914.
- Borrmann R. *Geschwulste des Magens und Duo-denums.* In: Henke F, Lubarsch O (Hrsg) *Handbuch der speziellen pathologischen Anatomie und Histologie.* Bd. 1/1. Springer,

Berlin.- 1926.- S 812-1064.

6. Chipponi J., Huguier M., Pezet D et al. Randomized trial of adjuvant chemotherapy after curative resection for gastric cancer. *Am J Surg.* - 2004.- 187:440-445.

7. Cirera L., Bail A., Batiste-Alentorn E et al. Randomized clinical trial of adjuvant mitomycin plus tegafur in patients with resected stage III gastric cancer. *J Clin Oncol.* - 1999.- 17:3810-3815.

8. Coombes R.C., Schein PS, Chilvers CE et al. A randomized trial comparing adjuvant fluorouracil, doxorubicin, and mitomycin with no treatment in operable gastric cancer. International Collaborative Cancer Group. *J Clin Oncol.* - 1990.- 8:1362-1369.

9. Cuschieri A., Weeden S, Fielding J et al. Patient survival after D1 and D2 resections for gastric cancer: long-term results of the MRC randomized surgical trial. Surgical Co-operative Group. *Br J Cancer.* - 1999.- 79:1522-1530.

10. Degiuli M., Sasako M, Ponti A et al. Survival results of a multicentre phase II study to evaluate D2 gastrectomy for gastric cancer. *Br J Cancer.* - 2004.- 90:1727-1732.

11. Ducreux M., Nordlinger B, Ychou M et al. Resected gastric adenocarcinoma: randomized trial of adjuvant chemotherapy with 5-FU-cisplatin (FUP). Final results of the FFCD 8801 trial. *Proc Am Soc Clin Oncol* 19 (Abstract 932).- 2000.

12. Edwards P., Blackshaw GRJC, Lewis WG et al. Prospective comparison of D1 vs modified D2 gastrectomy for carcinoma. *Br J Cancer.* - 2004.- 90:1888-1892.

13. Goseki N., Takizawa T, Koike M. Differences in the mode of the extension of gastric cancer classified by histological type: a new histological classification of gastric carcinoma. *Gut.* - 1992.- 33:606-612.

14. Grau J.J., Estape J, Alcobendas F et al. Positive results of adjuvant mitomycin-C in resected gastric cancer: a randomized trial on 134 patients. *Eur J Cancer.* - 1993.- 29(A):340-342.

15. Gretschel S., Bembenek A, Ulmer C et al. Lymphatic mapping and Sentinel-Lymphknotendiagnos-tik beim Magenkarzinom. *Chirurg.* - 2003.- 74:132-138.

16. Hallissey M.T., Dunn JA, Ward LC, Allum WH The second British Stomach Cancer Group trial of adjuvant radiotherapy or chemotherapy in resectable gastric cancer: five-year follow-up. *Lancet.* - 1994.- 343:1309-1312.

17. Japanese Gastric Cancer Association. Japanese classification of gastric carcinoma. *Gastric Cancer.* - 1998.- 1:25.

18. Kampschör GHM, Maruyama K, van der Velde CJH et al. Computer analysis in making preoperative decisions: a rational approach to lymph node dissection in gastric cancer patients. *Br J Surg.* - 1989.- 76:905-908.

19. Kitagawa Y., Burian M, Kitajima M Zur Methodik des Sentinel Lymph Node Mapping. *Chirurg.* - 2004.- 75:751-755.

20. Kitagawa Y., Fujii H, Mukai M et al. Radio-guided snetinel node dissection for gastric cancer. *Br J Surg.* - 2002.- 89:604-608.

21. Krook J.E., O'Connell MJ, Wieand H. Setal. A prospective, randomized evaluation of intensive-course 5-fluorouracil plus doxorubicin as surgical adjuvant chemotherapy for resected gastric cancer. *Cancer.* - 1991.- 67:2454-2458.

22. Kunisaki C., Shumada H, Nomura M et al. Therapeutic strategy for signet ring cell carcinoma of the stomach. *Br J Surg.* - 2004.- 91:1319-1324.

23. Lerut T., Flamen P, Ectors N et al. Histopathologic validation of lymph node staging with FDG-PET scan in cancer of

the esophagus and gastroesophageal junction. A prospective study based on primary surgery with extensive lymphadenectomy. *Ann Surg.* - 2000.- 232:743-752.

24. Lise M., Nitti D, Marchet A et al. Final results of a phase III clinical trial of adjuvant chemotherapy with the modified fluorouracil, doxorubicin, and mitomycin regimen in resectable gastric cancer. *J Clin Oncol.* - 1995.- 13:2757-2763.

25. Macdonald J.S., Fleming TR, Peterson RF et al. Adjuvant chemotherapy with 5-FU, adriamycin, and mitomycin-C (FAM) versus surgery alone for patients with locally advanced gastric adenocarcinoma: A Southwest Oncology Group study. *Ann. Surg. Oncol.* - 1995.- 2:488-494.

26. Ming S.C. Gastric carcinoma. A pathobiological classification. *Cancer.* - 1965.- 39:2475-2485.

27. Miwa K., Kinami S, Taniguchi K et al. Mapping sentinel nodes in patients with early-stage gastric carcinoma. *Br J Surg.* - 2003.- 90:178-182.

28. Nakajima T., Nashimoto A, Kitamura M et al. Adjuvant mitomycin and fluorouracil followed by oral uracil plus tegafur in serosa-negative gastric cancer: a randomised trial. *Gastric Cancer Surgical Study Group. Lancet.* - 1999.- 354:273-277.

29. Neri B., Cini G, Andreoli F et al. Randomized trial of adjuvant chemotherapy versus control after curative resection for gastric cancer: 5-year follow-up. *Br J Cancer.* - 2001.- 84:878-880.

30. Ohgami M., Otani Y, Kumai K et al. Curative laparoscopic surgery for early gastric cancer: five years experience. *World J Surg.* - 1999.- 23:187-192.

31. Sano T., Sasako M, Yamamoto S et al. Gastric cancer surgery: morbidity and mortality results from a prospective controlled trial comparing D2 and extended paraaortic lymphadenectomy - Japan Clinical Oncology Group Study.- 2004.- 9501. *JCO* 14:2767-2773.

32. Takekoshi T. General view of gastric cancer with depth of invasion into muscle layer (m cancer) from a survey reports of the Japanese Research Society for Gastric Cancer. *J Gastroenterol Mass Survey.* - 1994.- 32:93-132.

33. Tonouchi H., Mohri Y, Janaka K et al. Lymphatic mapping and sentinel node biopsy during laparoscopic gastrectomy for early cancer. *Dig Surg.* - 2003.- 20:421-427.

34. Tsavaris N., Jentas K, Kosmidis P et al. A randomized trial comparing adjuvant fluorouracil, epirubicin, and mitomycin with no treatment in operable gastric cancer. *Chemotherapy.* - 1996.- 42:220-226.

35. Wu C.W., Hsiung CA, Lo SS et al. Randomized clinical trial of morbidity after D1 and D3 surgery for gastric cancer. *Br J Surg.* - 2004.- 91:283-287.

Kravchuk S. Yu., Seniutovych R.V., Oliynyk Ye.V., Ungurian V.P.

Vital Problems of Surgical Treatment of Carcinoma of the Stomach

Summary. The submitted review of the literature of different aspects of surgical treatment of a stomach cancer. Indications to laparoscopic operations, sentinel biopsy, lymphadenectomy, adjuvant and neoadjuvant therapy are considered.

Key words: *stomach cancer, surgical technics, adjuvant therapy.*

Надійшла 12.12.2005 року.