

**Ф.Д.Марчук
Ю.Т.Ахтемійчук
Б.Г.Макар
О.П.Антонюк**

Буковинський державний
медичний університет
(Чернівці)

Ключові слова: фізіологічна атрезія, ембріони, передплоди, епітелій, стравохід.

*Надійшла: 25.08.2009
Прийнята: 28.09.2009*

УДК 616.329- 007.271:611.018.7

ФОРМУВАННЯ ФІЗІОЛОГІЧНОЇ АТРЕЗІЇ В ПОЄДНАННІ З РОЗВИТКОМ ЕПІТЕЛІЮ СТРАВОХОДУ

Дослідження проведено у рамках науково-дослідної роботи “Статеві-вікові закономірності будови і топографо-анатомічних взаємовідношень органів та структур в онтогенезі людини. Особливості вікової та статевої ембріотопографії (номер державної реєстрації 0105U002927).

Резюме. У 5-тижневих зародків внаслідок активної проліферації епітелію слизової оболонки стравоходу виникає так звана фізіологічна атрезія органа. Епітелій слизової оболонки і залоз стравоходу має ентодермальне походження. У 6-7-тижневих зародків спостерігаються структурні зміни в епітеліальній вистилці стравоходу. Наприкінці зародкового періоду відбувається диференціація клітин мезенхіми, які обмежують слизову оболонку стравоходу, деякі з них видовжуються і розміщуються концентрично, що слід вважати зачатком колового шару м'язової оболонки стравоходу. У передплодів 45,0-50,0 мм тім'яно-куприкової довжини (10-й тиждень) слизова оболонка стравоходу представлена в основному двошаровим циліндричним епітелієм. Реканалізація просвіту стравоходу починається і завершується у передплодів 7-10 тижнів.

Морфологія. – 2009. – Т. III, № 3. – С. 75-78.

© Ф.Д.Марчук, Ю.Т.Ахтемійчук, Б.Г.Макар, О.П.Антонюк, 2009

Marchuk F.D., Akhtemiichuk Yu.T., Makar B.G., Antoniuk O.P. Formation of physiologic atresia in combination with development of esophageal epithelium.

Summary. In five weeks embryos as a result of the active proliferation of epithelium of esophageal mucous membrane occurs so-called physiological atresia of organ. Epithelium of the mucous membrane and esophageal glands has entodermal origin. In 6-7-weeks embryos structural changes in epithelial esophageal layer were observed. At the end of the embryonic period the differentiation of mesenchimal cells which surrounding of esophageal mucous membrane are taking place, some of them are lengthening and located concentrically, which should be consider of the beginning of circular layer of the esophageal mucous membrane. In prefetuses of 45,0-50,0 mm PCL (10-th week) esophageal mucous membrane is represented mainly by two-layered cylindrical epithelium. Recanalization of the esophageal gap begins and ends in prefetuses of 7-10 weeks.

Key words: physiologic atresia, embryos, prefetuses, epithelium, esophagus.

Вступ

Природжена непрохідність стравоходу трапляється з частотою 1 на 2500-3000 новонароджених, у 30% випадків поєднується з іншими вадами (Ніколаєва Н.Г., 1999, Tonz M. et al., 2004). У 90% вад стравоходу проксимальний його кінець закінчується сліпо, а в дистальному кінці діагностується трахео-стравохідна нориця (Josephine Y.T., 1997). Виникнення атрезії стравоходу і трахео-стравохідної нориці є наслідком затримки зворотного розвитку фізіологічної атрезії – реканалізації просвіту стравоходу (Лобко П.И. та співавт., 1983). Проте механізми порушення процесів ембріогенезу, які призводять до появи атрезії стравоходу і трахео-стравохідної нориці, досі не з'ясовані (Skandalakis J.E., Ellis H., 2000; Лобко П.И., 2002).

Мета

З'ясувати формування фізіологічної атрезії в поєднанні з розвитком епітелію стравоходу.

Матеріали та методи

Дослідження проведено на 17 зародках 4,0-13,0 мм тім'яно-куприкової довжини (ТКД) і 27 передплодах 14,0-50,0 мм ТКД методами мікроскопії гістологічних зрізів та морфометрії.

Результати та їх обговорення

Ентодерма передньої кишки є джерелом походження епітелію слизової оболонки та підслизових залоз стравоходу. Внаслідок проліферативної активності в зародків 4,0-5,0 мм ТКД просвіт стравоходу місцями звужений, що слід розглядати як початок формування фізіологічної атрезії (рис. 1, 2). У зародків 4,5-6,0 мм ТКД зачаток стравоходу має вигляд трубки завдовжки 500-520 мкм. Вентральніше визначається трахеопульмональний зачаток, дорзально – зачаток хребетного стовпа. Стінка стравоходу представлена одношаровим кубічним епітелієм на базальній мембрані. Ззовні від базальної мембрани виявляється шар недиференційованої

мезенхіми завтовшки 145-150 мкм. Висота епітелію становить 10-12 мкм. Ядра клітин овальної форми, розміщені на різних рівнях: окремі ядра розміщені апікально, частина ядер – ближче до основи, а більшість – в середній частині клітин. Просвіт стравоходу на поперечних зрізах досягає 7-8 мкм.

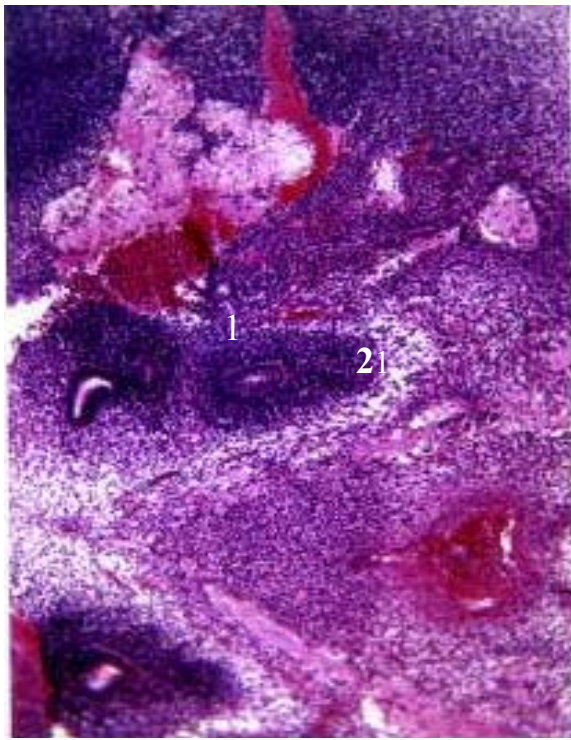


Рис. 1. Фронтальний зріз зародка 5,5 мм ТКД. Забарвлення гематоксиліном та еозином, $\times 56$

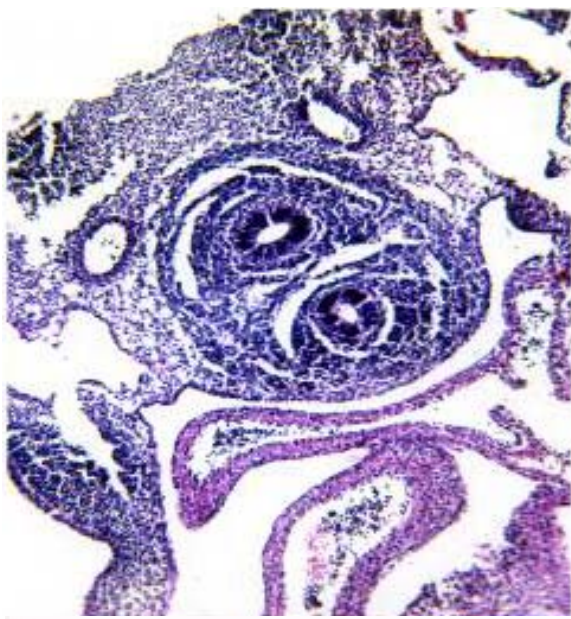


Рис. 2. Фронтальний зріз зародка 6,7 мм ТКД. Забарвлення гематоксиліном та еозином. $\times 56$.

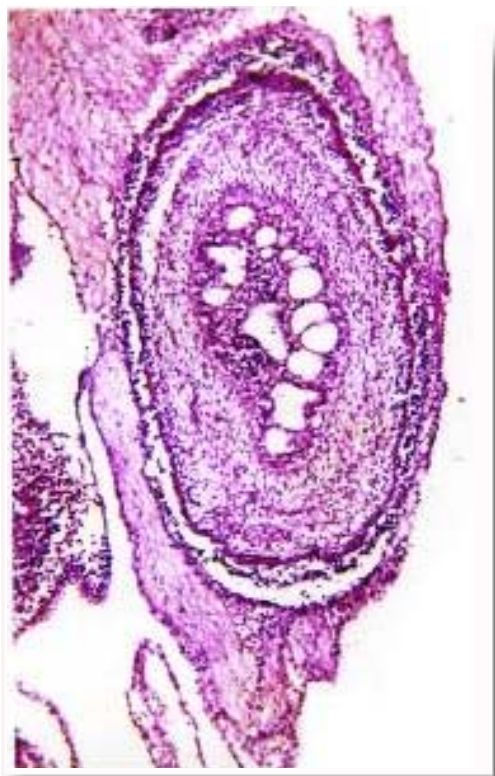

Рис. 3. Горизонтальний зріз стравоходу передплода 16,0 мм ТКД. 1 – вакуолі в епітеліальному шарі слизової оболонки; 2 – підслизовий шар слизової оболонки; 3 – м'язова оболонка стравоходу. Забарвлення гематоксиліном та еозином, $\times 56$.

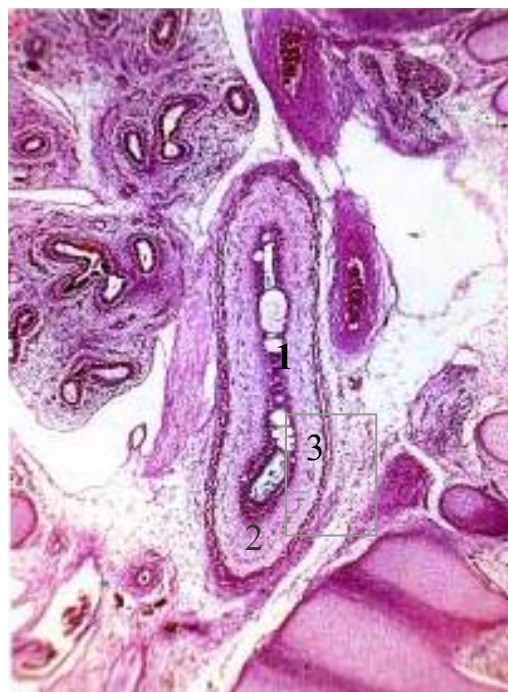

Рис. 4. Сагітальний зріз стравоходу передплода 24,0 мм ТКД. 1 – вакуолі в епітеліальному шарі слизової оболонки; 2 – підслизовий шар слизової оболонки; 3 – м'язова оболонка стравоходу. Забарвлення гематоксиліном та еозином. $\times 56$.

Ядра клітин мезенхіми розмішені пошарово навколо зачатка стравоходу, а ядра кубічного епітелію, які вистеляють його просвіт, локалізовані на різних рівнях. Висота епітеліальної "пробки" становить 95-100 мкм. Краніальніше і каудальніше "пробки" просвіт стравоходу (шириною 9-10 мкм) вистелений одношаровим кубічним епітелієм. Клітини епітеліальної "пробки" менших розмірів (6-7 мкм), ніж клітини одношарового кубічного епітелію.

У зародка 9,5 мм ТКД просвіт зачатка стравоходу вистелений одношаровим циліндричним епітелієм, товщина якого досягає 12-14 мкм. Ядра клітин величиною 3-4 мкм займають переважно центральне положення. Зовні від слизової оболонки розміщується товстий шар мезенхімної тканини.

Епітелій, що вистеляє просвіт стравоходу у зародків 12,0-13,0 мм ТКД, високий циліндричний, ядра його клітин на зрізах кулястої, а подекуди витягнутої форми, розмірами 7-8 мкм, утворюють два ряди. Клітини, що утворюють епітеліальну "пробку", менших розмірів, ніж клітини одношарового циліндричного епітелію. У товщі епітеліальної вистилки стравоходу, краніальніше рівня роздвоєння трахеї, виявляються кулястої форми порожнини (вакуолі) розмірами 16x20 мкм. Стінки їх гладенькі, не випинають над рівнем епітеліального шару. Вакуолі локалізуються переважно в латеральних стінках стравоходу біля рівня роздвоєння трахеї. На дорзальній стінці краніального відділу стравоходу розміщена лікоподібна заглибина, яка вистелена одношаровим кубічним епітелієм.

У передплодів 14,5-15,0 мм ТКД товщина стінок стравоходу становить 100-120 мкм, товщина слизового шару – 18-24 мкм. Спостерігається диференціація клітин мезенхіми, яка утворює стінку стравоходу. Частина з них набуває овальної форми, розміщується майже концентрично, що є зачатком м'язової оболонки стравоходу. Товщина цього шару становить 10-12 мкм. Між зачатком слизової оболонки і м'язовою оболонкою розміщується мезенхімний шар товщиною 58-60 мкм, в якому мезенхімні клітини лежать більш пухко, ніж в зачатках слизової і м'язової оболонок. У слизовій оболонці шийного відділу стравоходу спостерігаються підвищення у вигляді епітеліальних горбків, які визначаються в ділянках бічних стінок стравоходу, що слід вважати початком формування складок слизової оболонки.

У передплодів 16,0-17,0 мм ТКД товщина слизового шару становить 22-24 мкм. В епітеліальному шарі слизової оболонки стравоходу, переважно в його середній та каудальній частинах, є порожнини розмірами 16-18 мкм. У деяких ділянках епітелій порожнин виступає в просвіт стравоходу з нерівним контуром. Лікоподібні заглибини більш виражені. Внаслідок розмок-

тування епітеліальної "пробки" кількість порожнин у просвіті стравоходу збільшується.

У передплодів 18,0-19,0 мм ТКД товщина стінки стравоходу становить 135-140 мкм, чітко визначається циркулярний шар міобластів завтовшки 11-12 мкм у верхньому відділі та 15-16 мкм – у нижньому відділі. Зовні виявляється пухкий шар мезенхіми завтовшки 78-80 мкм. У слизовій оболонці грудного відділу стравоходу з'являються підвищення у вигляді епітеліальних горбків, висота їх досягає 10-15 мкм. Вони розміщені лише в ділянці бічних стінок стравоходу, поодинокі з кожного боку. Внаслідок розмоктування епітеліальної "пробки" кількість порожнин в середньому відділі стравоходу (на рівні роздвоєння трахеї) зростає.

У передплодів 22,5-23,5 мм ТКД відбувається структурування вистилки просвіту зачатка стравоходу. Так, у верхньогрудному відділі з'являється двошаровий циліндричний епітелій товщиною 20-22 мкм. Ядра його клітин переважно кулястої форми, величиною 3-4 мкм, у зовнішньому шарі займають базальне положення, у внутрішньому – апікальне. В товщі слизової оболонки вакуолеутворення виявляється по всій довжині стравоходу. Вище роздвоєння трахеї вакуолі займають переважно бічні стінки, на рівні роздвоєння і каудальніше вони прослідковуються на всіх стінках стравоходу. Шар мезенхіми, що залягає між закладками слизової і м'язової оболонок, досягає 78-80 мкм. В середній частині цього шару спостерігається клітини мезенхіми, які утворюють коловий ланцюжок, товщиною 3-4 мкм. Розмоктування епітеліальної "пробки" продовжується, кількість порожнин у просвіті стравоходу збільшується до 6-7. Відбувається формування більш чітких складок слизової оболонки стравоходу в ділянці шийного відділу.

У передплодів 24,0-25,0 мм ТКД вакуолі досягають найбільших розмірів (рис. 4). Епітелій, що оточує вакуолі, дещо стоншений, ніж в тих місцях, де вони відсутні. Ядра його клітин розміщуються щільніше. Епітеліальний шар, що відокремлює вакуолі від просвіту зачатка стравоходу не перевищує 5-6 мкм в товщину. Внутрішня поверхня вакуолей має рівні контури. Епітелій, який вистеляє просвіт зачатка стравоходу двошаровий циліндричний. Ядра його клітин переважно кулястої форми, величиною 4-5 мкм, займають середнє положення. Лише у шийному і верхньогрудному відділах стравоходу місцями зустрічається одношаровий циліндричний епітелій. У передплодів цієї вікової групи навколо слизової оболонки стравоходу відбувається чіткіша орієнтація клітин мезенхіми, які розміщені щільніше, ніж в передплодів 22,0-23,0 мм ТКД. Виявляються як циркулярний, так і поздовжній шари м'язової оболонки стравоходу, товщина їх відповідно становить 20-22 і 18-20 мкм. На цій стадії розвитку продовжується процес

розсмоктування епітеліальної "пробки", про що свідчить зменшення кількості порожнин у просвіті стравоходу.

У передплідів 29,0-30,0 мм ТКД процес розсмоктування епітеліальної "пробки" продовжується, про що свідчить наявність кількості порожнин в просвіті стравоходу. Епітелій, що вистеляє просвіт стравоходу, двошаровий циліндричний, товщина його становить 20-22 мкм. Висота клітин циліндричного епітелію досягає 10-12 мкм. Ядра його клітин, величиною 3-4 мкм, займають в основному середнє положення. Базальна мембрана має товщину 2-3 мкм.

У передплідів 34,0-35,0 мм ТКД в середньому відділі стравоходу двошаровий циліндричний епітелій перетворюється в тришаровий циліндричний епітелій, товщина якого становить 28-30 мкм. Ядра клітин займають середнє положення. Проте, слід зазначити, що розміри їх зменшуються. Відмінною рисою даної стадії розвитку є завершення процесу розсмоктування епітеліальної "пробки", внаслідок чого на всьому протязі стравоходу є тільки один просвіт.

У передплідів 36,0-37,0 мм ТКД зустрічаються поодинокі, переважно в бічних стінках стравоходу маленькі вакуолі розміром 10×12 мкм, які не випинають у просвіт стравоходу. Внаслідок подальшого розвитку складок слизової оболонки стравоходу висота епітеліальних

горбиків у передплідів даної вікової групи збільшується і досягає 50-60 мкм.

У передплідів 45,0-50,0 мм ТКД в грудній частині стравоходу прослідковується миготливий епітелій. Ядра клітин миготливого епітелію займають переважно апікальне положення. Місцями, в ділянці розміщення миготливого епітелію, зустрічаються прозорі клітини з чіткими контурами, пікнотичними ядрами, які виступають над рівнем миготливого епітелію. Слизова оболонка утворює нечисленні складки, внаслідок чого просвіт стравоходу (на поперечних зрізах) набуває нерівних контурів: від форми "пісочного годинника" до зірчастої.

Висновки

1. У зародковому періоді (4,0-5,5 мм ТКД), внаслідок активної проліферації епітелію слизової оболонки стравоходу, виникає епітеліальна "пробка".

2. У 6-7-тижневих зародків одношаровий циліндричний епітелій стравоходу перетворюється в двошаровий циліндричний, а у передплідів 12-и тижнів – у тришаровий циліндричний.

3. Реканалізація просвіту стравоходу починається і завершується у передплідів 7-10 тижнів.

Перспективи подальших розробок пов'язані зі з'ясуванням механізмів розвитку атрезії стравоходу.

Літературні джерела

Лобко П. И. Физиологическая атрезия. эмбриогенез, функциональная анатомия / П. И. Лобко, Р. М. Петрова, Е. Н. Чайка. – Минск, 1983. – 254 с.

Лобко П. И. Эмбриональная окклюзия и врожденные пороки / П. И. Лобко // Морфология. – 2002. – Т. 121, № 2-3. – С 93.

Ніколаєва Н. Г. Педіатрична хірургія / Н. Г. Ніколаєва. – Одеса, 1999. – 208 с.

Josephine Y.T. Esophageal atresia and tracheoesophageal fistula: surgical experience over two

decades / Y.T. Josephine // Ann. Thorac. Surg. – 1997. – Vol. 64. – P. 778-784.

Skandalakis J. E. Embryologic and anatomic basis of esophageal surgery / J. E. Skandalakis, H. Ellis // Surg. Clin. North. Am. – 2000. – Vol. 80, № 1. – P. 85-95.

Tonz M. Oesophageal atresia: what has changed in the last 3 decades? / M. Tonz, S. Kohli, G. Kaiser // J. Pediatr. Surg. Int. – 2004. – Vol. 20, № 10. – P. 768-772.

Марчук Ф.Д., Ахтемічук Ю.Т., Макара Б.Г., Антонюк О.П. Формирование физиологической атрезии в сочетании с развитием эпителия пищевода.

Резюме. У 5-недельных зародышей в результате активной пролиферации эпителия слизистой оболочки пищевода возникает так называемая физиологическая атрезия органа. Эпителий слизистой оболочки и желез пищевода имеет энтодермальное происхождение. У 6-7-недельных зародышей наблюдаются структурные изменения в эпителиальной выстилке пищевода. В конце зародышевого периода происходит дифференциация клеток мезенхимы, которые окружают слизистую оболочку пищевода, некоторые из них удлиняются и размещаются концентрически, что следует считать закладкой циркулярного слоя мышечной оболочки пищевода. У предплодов 45,0-50,0 мм теменно-копчиковой длины (10-я неделя) слизистая оболочка пищевода представлена в основном двухслойным цилиндрическим эпителием. Реканализация просвета пищевода начинается и завершается у предплодов 7-10 недель.

Ключевые слова: физиологическая атрезия, зародыши, предплоды, эпителий, пищевод.