



# НЕОНАТОЛОГІЯ, ХІРУРГІЯ ТА ПЕРИНАТАЛЬНА МЕДИЦИНА

Щоквартальний медичний науково-практичний журнал  
Видається з 2011 р.

Свідоцтво про державну реєстрацію  
Серія КВ №18106-6906 від 2.09.2011 р.

**Засновники:** Вищий державний навчальний заклад «Буковинський державний медичний університет МОЗ України»  
Всеукраїнська громадська організація «Асоціація неонатологів України»

## НЕОНАТОЛОГИЯ, ХИРУРГИЯ И ПЕРИНАТАЛЬНАЯ МЕДИЦИНА медицинский научно-практический журнал NEONATOLOGY, SURGERY AND PERINATAL MEDICINE medical scientific journal

### ГОЛОВНІ РЕДАКТОРИ:

**Знаменська Тетяна Костянтинівна** – д.м.н., професор, завідувач відділення неонатології ДУ «Інститут педіатрії, акушерства і гінекології НАМН України», Президент Всеукраїнської громадської організації «Асоціація неонатологів України», заслужений лікар України

**Бойчук Тарас Миколайович** – д.м.н., професор, ректор ВДНЗ «Буковинський державний медичний університет МОЗ України»

### Заступники головного редактора:

**Івашук О.І.** – д.м.н., професор, проректор з наукової роботи та міжнародних відносин ВДНЗ «Буковинський державний медичний університет МОЗ України»

**Годованець Ю.Д.** – д.м.н., професор кафедри пропедевтики дитячих хвороб ВДНЗ «Буковинський державний медичний університет МОЗ України», член Правління Асоціації неонатологів України

### Наукові консультанти:

**Антипкін Ю.Г.** – академік НАМН України, д.м.н., професор, директор ДУ «Інститут педіатрії, акушерства та гінекології НАМН України»

**Резніков О.Г.** – член-кореспондент НАН, академік НАМН України, д.м.н., професор, завідувач відділом ендокринології репродукції і адаптації ДУ «Інститут ендокринології та обміну речовин ім. В.П. Комісаренка НАМН України»

**Гречанина О.Я.** – член-кореспондент НАМН України, д.м.н., професор, директор Українського інституту клінічної генетики ВДНЗ «Харківський державний медичний університет МОЗ України»

**Подольський В.В.** – д.м.н., професор, заступник директора з наукової роботи ДУ «Інститут педіатрії, акушерства та гінекології НАМН України»

**Шунько Є.Є.** – д.м.н., професор, завідувач кафедри неонатології НМАПО ім. П.Л. Шупика, головний позаштатний неонатолог МОЗ України

**Горбатюк О.М.** – д.м.н., професор кафедри дитячої хірургії НМАПО ім. П.Л. Шупика

**Задорожна Т.Д.** – д.м.н., професор, завідувач лабораторії патоморфології ДУ «Інститут педіатрії, акушерства та гінекології НАМН України»

### Наукові редактори розділів журналу:

неонатологія – **Клименко Т.М.**, д.м.н., професор

неонатальна хірургія – **Лосєв О.О.**, д.м.н., професор

акушерство та гінекологія – **Юзько О.М.**, д.м.н., професор

пренатальна діагностика – **Лук'янова І.С.**, д.м.н., професор

педіатрія – **Нечитайло Ю.М.**, д.м.н., професор

медична генетика – **Горovenko Н.Г.**, член-кореспондент НАМН України, д.м.н., професор

клінічна фармакологія, патофізіологія – **Ципкун А.Г.**, д.м.н., професор

патоморфологія – **Давиденко І.С.**, д.м.н., професор

етика, деонтологія, перинатальна психологія – **Чебан В.І.**, д.м.н., професор

**ОГЛЯДОВІ СТАТТІ**

- С. С. Киреев, В. И. Ларченко*  
ИНТЕНСИВНАЯ ТЕРАПИЯ И ПЕРИОПЕРАЦИОННЫЙ ПЕРИОД У НОВОРОЖДЕННЫХ  
ДЕТЕЙ С ВРОЖДЕННЫМИ ПОРОКАМИ РАЗВИТИЯ  
ГЛАВА I ..... 91
- О. С. Яблонь*  
ПРИМЕНЕНИЕ СУРФАКТАНТОВ ДЛЯ ПРОФИЛАКТИКИ И ЛЕЧЕНИЯ РЕСПИРАТОРНОГО  
ДИСТРЕСС-СИНДРОМА У НЕДОНОШЕННЫХ НОВОРОЖДЕННЫХ ..... 104
- І. Б. Венціківська, В. В. Біла, С. Ст. Леуш, О. С. Загородня*  
ОСОБЛИВОСТІ ПЕРЕБІГУ ЗНАДТО ПЕРЕДЧАСНИХ ПОЛОГІВ (ОГЛЯД ЛІТЕРАТУРИ) ..... 108

**ДИСКУСІЙНИЙ КЛУБ**

- А. Г. Хомасуридзе*  
ИНДУКЦИЯ РОДОВОЙ ДЕЯТЕЛЬНОСТИ АНТИГЕСТАГЕНАМИ ПРИ ПЕРЕНАШИВАНИИ  
БЕРЕМЕННОСТИ ..... 111

**ВИПАДКИ З ПРАКТИКИ**

- Ю. Д. Годованець, І. В. Ластівка, І. Ю. Олійник, Л. В. Агафонова, А. Г. Бабінцева, Ю. І. Коваль*  
СИНДРОМ ЛАРСЕНА: КЛІНІЧНИЙ ВИПАДОК ..... 115
- Т. М. Клименко, О. Ю. Карапетян, О. С. Каратай, О. П. Мельничук*  
СИНДРОМ ИВЕМАРКА У НОВОРОЖДЕННОГО (СЛУЧАЙ ИЗ ПРАКТИКИ) ..... 118
- С. А. Караваева, Е. М. Игнатьев, А. Н. Котин, Е. Б. Попова, С. А. Веремейчик, Ю. В. Леваднев,*  
*Ю. В. Горелик, В. А. Шашилев, О. А. Соловьева*  
МЕКОНИЕВЫЙ ПЕРИТОНИТ У ДЕТЕЙ С ДУОДЕНАЛЬНОЙ АТРЕЗИЕЙ ..... 120

**РЕКОМЕНДАЦІЇ ДЛЯ ВПРОВАДЖЕННЯ У ПРАКТИКУ**

- Т. К. Знаменська, О. І. Жданович, Т. В. Радиш, Т. В. Коломійченко*  
ЗАСТОСУВАННЯ СЕЛЕКТИВНИХ ПРОБІОТИКІВ У КОМПЛЕКСІ ТЕРАПІЇ  
НОВОНАРОДЖЕНИХ ВІД МАТЕРІВ З ЦУКРОВИМ ДІАБЕТОМ ..... 124

**НОВИНИ НАУКОВОГО ЖИТТЯ**

- МЕЖДУНАРОДНЫЙ СИМПОЗИУМ  
«ОБМЕН ОПЫТОМ ЕВРОПА-УКРАИНА» 14-17 ОКТЯБРЯ 2011 ГОДА  
(г. БАДЕН-БАДЕН, ГЕРМАНИЯ) ..... 130

**НАРИСИ З ОРГАНІЗАЦІЇ НЕОНАТАЛЬНИХ ВІДДІЛЕНЬ  
ЛІКУВАЛЬНО-ПРОФІЛАКТИЧНИХ ЗАКЛАДІВ УКРАЇНИ**

- Т. М. Килимник*  
ДОСВІД РОБОТИ ВІДДІЛЕННЯ АНЕСТЕЗІОЛОГІЇ ТА ІНТЕНСИВНОЇ ТЕРАПІЇ  
НОВОНАРОДЖЕНИХ ЖИТОМИРСЬКОЇ ОБЛАСНОЇ ДИТЯЧОЇ ЛІКАРНІ ..... 134
- ВИМОГИ ДЛЯ ОФОРМЛЕННЯ СТАТЕЙ В ЖУРНАЛІ  
«НЕОНАТОЛОГІЯ, ХІРУРГІЯ ТА ПЕРИНАТАЛЬНА МЕДИЦИНА» ..... 139

## ВИПАДКИ З ПРАКТИКИ

УДК 616-056.7

**Ю. Д. Годованець, І. В. Ластівка, СИНДРОМ ЛАРСЕНА: КЛІНІЧНИЙ ВИПАДОК  
І. Ю. Олійник, Л. В. Агафонова\*,  
А. Г. Бабінцева, Ю. І. Коваль\*\***

Буковинський державний медичний  
університет;  
МКМУ «Пологовий будинок № 2»\*,  
ОКМУ «Патологоанатомічне бюро»\*\*  
(м. Чернівці, Україна)

**Ключові слова:** новонароджений,  
синдром Ларсена

**Резюме.** В статті представлено огляд літератури та клінічний випадок новонародженого з синдромом Ларсена.

**Синдром Ларсена** (синонім: множинні вроджені вивихи, незвичайне обличчя і скелетні аномалії) описаний у 1950 р. Larsen та співавт. [1,6,7]. Зустрічається досить рідко, з частотою 1 випадок на 100000 новонароджених.

Співвідношення статей складає: Ч1: Ж1. Ризик для сибсів і нащадків – відповідно до типу успадкування. Тип успадкування патології – аутосомно-домінантний та аутосомно-рецесивний. За синдром з аутосомно-домінантним типом успадкування відповідає мутація в гені, який локалізується на хромосомі 3 р14 та кодує філамін В. Останній відіграє важливу роль у сегментації хребта, формуванні суглобів і процесах ендохондральної осифікації. До формування синдрому з аутосомно-рецесивним типом успадкування призводить мутація в гені V3GAT3, який локалізується на хромосомі 11q12.3 [2,4,5,9].

**Клінічними діагностичними ознаками** синдрому Ларсена у новонародженого є: пласке обличчя, випукле чоло, сидлоподібний ніс, множинні вивихи, особливо великих суглобів, циліндричні пальці [1,4,6]. Характерними також є низький ріст та скелетні деформації: сколіоз, шийний кіфоз, spina bifida occulta крижового відділу хребта, гіпоплазія тіл шийних хребців, лордоз і спондиліоз. Часто спостерігається варусна та вальгусна деформація стоп. Нігті короткі, перші пальці широкі, камптодактилія. В окремих випадках описані вади слухового апарату та втрата слуху, щілина піднебіння. Описані також атрезія хоан, аплазія правої нирки та жовчного міхура,

гіпоплазія чоловічих геніталій, пахігірія, кольпоцефалія, агенезія мозолистого тіла. Для аутосомно-рецесивного типу характерними є вроджені вади розвитку легень та серця [1,3,6,7].

**Діагностика** патології синдромологічна. Аномалії суглобів з вивихами можуть поєднуватися з ризомелічним вкороченням верхніх кінцівок та гіпоплазією малостегнової кістки, іноді з фронтальними щілинами тіл хребців. Аномалії обличчя включають глибоке перенісся, виступаюче чоло та гіпертелоризм.

Пренатальна діагностика ґрунтується на виявленні множинних вивихів у великих суглобах, які поєднуються з лицевим дизморфізмом. При летальних формах виявляється гіпоплазія грудної клітки та вторинна гіпоплазія легень.

При НСГ в летальних випадках описані недиференційований малюнок звивин та борозн, перивентрикулярне підвищення ехогенності, підвищення ехогенності підкіркових ядер. На МРТ – атрофія кори головного мозку.

Рентгенологічно відмічається зміщення стегнової кістки вперед відносно великогомілкової, дефекти плесни (кістки вкорочені, затримується їх скостеніння), сплюснення тіл і незмикання дужок шийних хребців, кіфоз. Аномалії обумовлені гіпоплазією носових, плечових, плеснових і мало-гомілкових кісток.

**Клінічні форми.** В літературі описані дві форми синдрому Ларсена – летальна та нелетальна. Летальні форми закінчуються загибеллю дитини на першому році життя. Найбільш поширеною причиною

смерті є порушення дихання внаслідок недостатності ригідності надгортанника, черпаловидного хряща, трахеї, гіпоплазія легень. Відомі поодинокі випадки, коли синдром супроводжувався гідроцефалією, гідронефрозом, вадами серця, аномалії хребта [1].

**Диференційний діагноз** синдрому Ларсена проводиться з артрогрипозом, синдромом Елерса – Данлоса, синдромом COFS; спонділоепіметафізарною дисплазією; Ларсенподібним синдромом; Ларсенподібним синдромом летального типу [1,4,8].

**Прогноз захворювання.** Своєчасне виявлення та забезпечення заходів, які спрямовані на корекцію трахеомалаячії, легеневої недостатності та вертебральної нестабільності (кіфоз, який обумовлений гіпоплазією одного або двох тіл шийних хребців), можуть покращити прогноз, хоча це є можливим лише при нелетальних формах.

#### Клінічний випадок з практики

У статті представлені дані розвитку новонародженої дівчинки з клінічними ознаками синдрому Ларсена, аутосомно рецесивного типу успадкування. Дитина народилася від III запланованої вагітності, яка перебігала на фоні токсикозу I половини; загрози переривання на 21 тижні; носійства Ig G до мікоплазми, вірусу простого герпесу I та II типів, цитомегаловірусу, токсоплазми, червонухи; багатоводдя. Попередні вагітності закінчилися народженням здорових дітей у фізіологічному терміні (I вагітність – хлопчик, 4 роки, II – дівчинка, 3 роки). Менструальна функція не порушена. Вік матері 28 років, батька – 31 рік. Батько соматично здоров. Сімейний анамнез не обтяжений. Жінка знаходилася на обліку у центральній районній лікарні.

При проведенні УЗД у терміні гестації 28-29 тижнів діагностовані ознаки внутрішньоутробного інфікування плода, у 30-32 тижнів – ознаки вродженої вади серця (дефект міжпередсердної та міжшлуночкової перетинок, часткову агенезію мозолистого тіла?). У 34 тижні гестації жінка консультована у м.Київ – підтверджено наявність складної вродженої вади серця та непропорційної тілобудови; проведено трансплacentарний кордоцентез, в результаті якого не було виявлено маркерів хромосомної патології.

Дівчинка народилася на 37 тижні гестації з масою тіла 3400 г, довжиною – 43 см, обводом голови 38,5 см, обводом грудної клітини 31 см. Об'єм навколорідних вод складав 2 л. Оцінка новонародженої за шкалою Апгар наприкінці 1-ої хвилини склала 4 бали, наприкінці 5-ої хвилини – 5 балів.

Стан дитини при народженні був тяжким за рахунок проявів поліорганної невідповідності з ураженням дихальної, серцево-судинної, нервової, ниркової систем, шлунково-кишкового тракту.

При народженні у дитини виявлено ознаки антенатального ураження плода у вигляді лицьового диморфізму: сплющений профіль обличчя, широке перенісся, сидлоподібний ніс, гіпертелоризм, готичне піднебіння; низько розташовані та деформовані вуха., Поза новонародженої патологічна: короткі та циліндроподібні пальці, множинні вивихи великих суглобів (колінного, кульшового, ліктьового, плечового), вимушене положення кінцівок (ноги витягнуті та приведені до голови), деформація стоп та китиць (фото 1). Звертав увагу виражений судинний малюнок на шкірі, інтенсивність якого не залежала від проведеного лікування, у тому числі, від дози препаратів інотропної дії (фото 2).

При УЗ-дослідженні серця у дитини діагностовано ознаки порушення внутрішньосудинного кровоплину за рахунок легеневої гіпертензії; ознаки перевантаження правих відділів серця; ДМПП, ДМШП; патологія легеневих судин. При проведенні нейросонографії діагностовано двобічні субпендимальні крововиливи з порушенням відтоку ліквора з III-го шлуночку. При УЗ-дослідженні інших органів патології не виявлено.

Дитина консультована неврологом, ортопедом та генетиком.

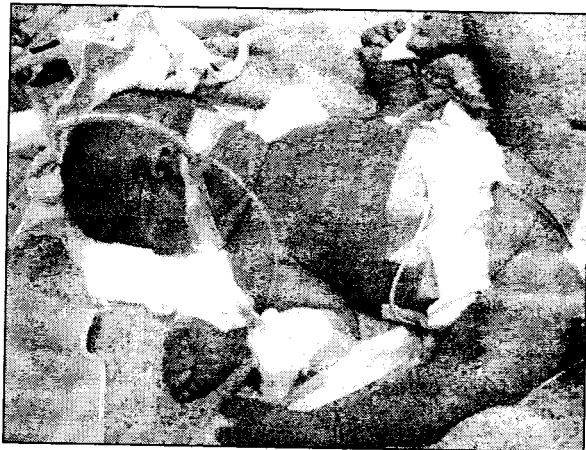

Фото 1




Фото 2

**ЗАКЛЮЧНИЙ КЛІНІЧНИЙ ДІАГНОЗ:**

Аntenатальне ураження плоду: вроджені вади серця (ДМПП, ДМШП), кістково-м'язової системи (гіпермобільність крупних суглобів), сполучної тканини з ураженням стінки судин (тотальна мармуровість шкірних покривів тулубу та кінцівок). Синдром Ларсена (?). Поліорганна невідповідність.

За період перебування у відділенні інтенсивної терапії новонароджених дитина виходжувалася у відкритій реанімаційній системі з сервоконтролем, проводилася штучна вентиляція легень з корекцією параметрів, інфузійна терапія з дотацією комбінованої інотропної підтримки, паренте-

ральне живлення, ентеральне зондове харчування, антибіотикотерапія. Незважаючи на проведений комплексі інтенсивної терапії дитина померла, проживши 5 діб 19 годин 45 хвилин.

**ДІАГНОЗ ПАТОЛОГОАНАТОМІЧНИЙ:**

- A. Множинні вроджені вади розвитку (ДМПП, синдром Ларсена) (Q 87.8).
- B. Дисемінована внутрішньосудинна коагуляція новонародженого (P 60).
- B. Носій TORCH (мікоплазми, ЦМВ, ВПГ, токсоплазми, краснухи) (P 00.2).
- Г. Багатоводдя (P 01.3).
- Д. Немає.

**ЛІТЕРАТУРА:**

1. Наследственные синдромы и медико-генетическое консультирование/[Козлова С. И., Демикова Н. С., Семанова Е., Блинникова О. Е.] – М.: Практика, 2007. – С. 132.
2. A molecular and clinical study of Larsen syndrome caused by mutations in FLNB / L. S. Bicknell, C. Farrington-Rock, Y. Shafeghati [et al.] // J. Med. Genet. – 2007. – 44. – P.89-98.
3. Caksen H. Larsen syndrome associated with severe congenital hydrocephalus / H. Caksen, S. Kurtoglu // Genet. Counsel. – 2001. – 12. – P.369-372.
4. Clinical variability of Larsen syndrome: diagnosis in a father after sonographic detection of a severely affected fetus / R. Becker, R. Wegner, J. Kunze [et al.] // Clin. Genet. – 2000. – 57. – P.148-150.
5. Faulty initiation of proteoglycan synthesis causes cardiac and joint defects. / S. Baasanjav, L. Al-Gazali, T. Hashiguchi [et al.] // Am. J. Hum. Genet. – 2011. – 89. – P.15-27.
6. Gorlin RJ. Syndromes of the Head and Neck / Gorlin RJ, Cohen MM, Hennecam RCM. – Oxford University Press. 2001. P.888-890.
7. Jones KL. Smith's recognizable Patterns of Human Malformation / Jones KL. – [6th ed.]. – Philadelphia: W. B. Saunders Company, 2002. – P.498-499.
8. Linkage studies of four fibrillar collagen genes in three pedigrees with Larsen-like syndrome / J. Bonaventure, C. Lasselien, J. Mellier [et al.] // J. Med. Genet. – 1992. – 29. – P.465-470.
9. Knoblauch H. Autosomal recessive versus autosomal dominant inheritance in Larsen syndrome: report of two affected sisters / H. Knoblauch, M. Urban, S. Tinschert // Genet. Counsel. – 1999. – 10. – P.315-320.

**СИНДРОМ ЛАРСЕНА: КЛИНИЧЕСКИЙ СЛУЧАЙ**

*Ю. Д. Годованец, И. В. Ластивка, И. Ю. Олейник,  
Л. В. Агафонова\*, А. Г. Бабинцева, Ю. И. Коваль\*\**

Буковинский государственный  
медицинский университет;  
ГКМУ «Родильный дом № 2»\*,  
ОКМУ «Патологоанатомическое бюро»\*\*  
(г. Черновцы, Украина)

**Резюме.** В статье представлен обзор литературы и клинический случай новорожденного с синдромом Ларсена.

**Ключевые слова:** новорожденный, синдром Ларсена.

**LARSEN'S SYNDROME: A CLINICAL CASE**

*Ju. D. Godovanets, I. V. Lastivka, I. Ju. Oleinik,  
I. L. Agafonova\*, A. G. Babintseva, I. Ju. Koval \*\**

Bukovina State Medical University  
Maternity Hospital № 2 \*  
Pathoanatomical Office \*\*  
(Chernivtsy, Ukraine)

**Summary.** The article presents a literature review and clinical case of a newborn with Larsen syndrome.

**Key words:** newborn, Larsen syndrome

**Рецензент:** Завідувач кафедри педіатрії,  
неонатології та перинатальної медицини  
Буковинського державного медичного університету  
д.м.н., професор Нечитайло Ю. М.