

© Кривецький В.В., Кривецька І.І.

УДК 611.711.013

ПРОМЕНЕВА АНАТОМІЯ ХРЕБЕТНОГО СТОВПА В РАННЬОМУ ПЕРІОДІ ОНТОГЕНЕЗУ

В.В.Кривецький, І.І.Кривецька

Кафедра анатомії людини (зав. – проф. Б.Г.Макар) Буковинського державного медичного університету, м. Чернівці

Резюме. Методами рентгенографії, комп'ютерної, магнітно-резонансної томографії та ультразвукового дослідження вивчено анатомію хребетного стовпа 110 плодів та 50 новонароджених. Визначені терміни і особливості променевої візуалізації структур хребетного стовпа.

Ключові слова: хребетний стовп, МРТ, КТ, УЗД.

Рання і точна діагностика природжених вад хребетного стовпа (ХС) та спинного мозку належать до складних проблем перинаталогії [1, 2]. Пренатальна діагностика будь-якої патології безпосередньо залежить від детальних анатомічних відомостей. У літературі достатньо повно висвітлена будова хребетного стовпа дорослої людини [3], проте в ранньому періоді онтогенезу цьому питанню присвячені одиничні дослідження [4, 5].

Мета дослідження. Вивчити променеву анатомію ХС людини в перинатальному періоді онтогенезу.

Матеріал і методи. Матеріалом для дослідження були 110 трупів плодів 290,0-350,0 мм тім'яно-куприкової довжини (ТКД) та 50 новонароджених обох статей. Використані методи рентгенографії, комп'ютерної (КТ), магнітно-резонансної томографії (МРТ) та ультразвукового дослідження (УЗД) хребетного стовпа.

Результати дослідження та їх обговорення. Найбільшою складністю будови та інтерпретації вирізнялися два верхні шийні хребці. На прямій рентгенограмі атлант представлений слабкими трикутними тіннями бічних мас з медіально спрямованими вершинами. У бічній проекції потовщені ла-

теральні маси атланта визначаються ззаду зубоподібного відростка С₂ хребця. Ядро скостеніння передньої дуги атланта візуалізувалося у 32,7 % випадків. Скостеніла частина зубоподібного відростка С₂ хребця в прямій проекції визначається у всіх новонароджених. У бічній проекції він візуалізується над тілом осевого хребця, за формою розрізняються два анатомічні варіанти: правильна конусоподібна, асиметрична конусоподібна. Висота рентгенівської суглобової щілини медіального атланта-осевого суглоба (суглоба Крювельє) становить 2,7±0,8 мм.

Тіла С₃-С₇ хребців за формою однакові, мають скошені передньоверхні краї і слабо виражені замикальні пластинки тіл. На КТ, виконаних на рівні дуги атланта, у 52 % новонароджених визначалися ядра скостеніння передньої дуги. Бічні маси і задня дуга атланта у всіх випадках мали кісткову щільність. Ширина щілиноподібного просвітлення в задній дузі атланта становить 5,7±0,4 мм. Розмір рентгенівської суглобової щілини центрального атланта-осевого суглоба – 1,7±0,1 мм.

На КТ, виконаних через середину тіл хребців, спостерігається неоднорідність структури ядер скостеніння тіл хребців, між ніжками дуг і тілами хребців визначається

зона відросткового хряща у вигляді смуги просвітлення завширшки $1,2 \pm 0,1$ мм, ширина щілин у задній частині дуг хребців – $3,9 \pm 0,6$ мм. Спинний мозок на всіх рівнях має вигляд однорідної структури середньої щільності.

На УЗД у новонароджених у передній сагітальній проекції ядра скостеніння тіл хребців візуалізувалися у вигляді прямокутних ехопозитивних структур, відокремлених широкими смугами ехонегативного сигналу міжхребцевих проміжків. Висота міжхребцевого диска відповідала приблизно половині висоти тіла хребця. Передній контур хребетного каналу має вигляд ехопозитивної смуги за рахунок задньої поздовжньої зв'язки. Субарахноїдальний простір візуалізувався у вигляді ехонегативної смуги. Задні структури хребетного каналу представлені твердою мозковою оболонкою, епідуральною жировою клітковиною, венозними судинами, які давали широкий ехопозитивний сигнал. На цьому фоні ледь простежувався задній субарахноїдальний простір.

На передній поперечній ехоспондилограмі, що виконувалася через тіло хребця, візуалізувалися помірно ехопозитивне тіло хребця овальної форми, ехонегативний спинний мозок, підкреслений ехопозитивною смужкою оболонок і широкою ехонегативною смужкою субарахноїдального простору.

У сагітальній площині хребет визначався у вигляді двох рядів почергових ехогенних і гіпоехогенних структур. Перший ряд відповідав задньому відділу хребта. Остисті відростки і дуги хребців були більш ехогенними. Гіпоехогенними виглядали міжостисті проміжки. Другий ряд ехогенних структур представлений тілами хребців з чіткими гіпоехогенними проміжками між ними за рахунок міжхребцевих дисків.

Задній доступ на рівні верхніх шийних хребців дозволяв вивчити потиличну цистерну, яка виглядала гіпоехогенною структурою нерівномірної ширини ($4,1 \pm 0,8$ мм). Зміщення датчика догори дозволяло візуалізувати потиличний синхондроз, завширш-

ки $2,9 \pm 0,47$ мм. У поперечній проекції виразно візуалізувалася дуга у вигляді ехогенних смуг. Спинний мозок має форму овального гіпоехогенного утворення без чітких контурів з ехопозитивним центром за рахунок спинномозкового каналу.

На МРТ в режимі T_1 центри осифікації тіл хребців мали сигнал низької інтенсивності овоїдної форми. Хрящ виглядав помірно гіперінтенсивним і оточував центри осифікації, охоплюючи приблизно 1/2 їхньої висоти. Міжхребцевий диск у вигляді вузької смужки давав сигнал зниженої інтенсивності. Остисті відростки на МРТ в режимі T_1 представлені в основному слабко інтенсивними сигналами в центрі та смужкою сигналу зниженої інтенсивності. Суглобові відростки та дуги хребців гіпоінтенсивні. На МРТ в режимі T_2 тіла хребців у всіх випадках помірно інтенсивні, неоднорідної структури за рахунок гіпоінтенсивних поперечних смуг на межі хряща і кісткового центру осифікації. Хрящ, який ото-

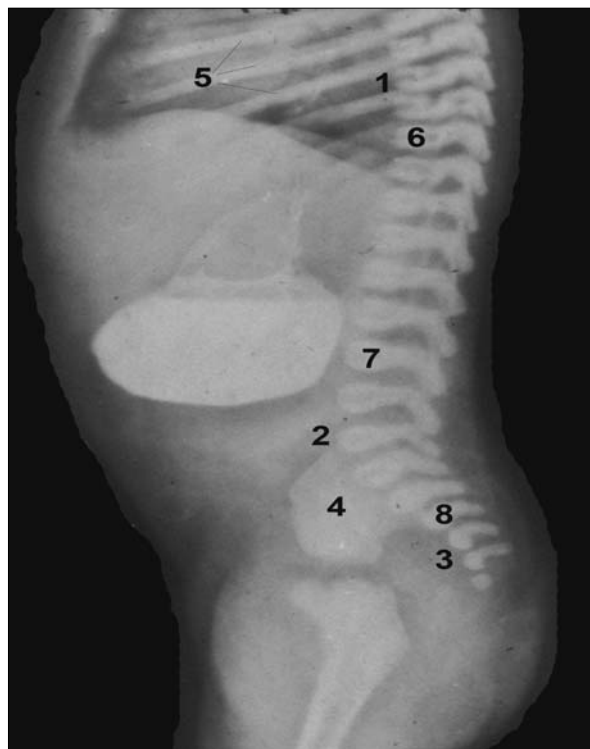


Рис. Рентгенограма новонародженого чоловічої статі: 1 – грудний кифоз; 2 – поперековий лордоз; 3 – тазовий кифоз; 4 – клубова кістка; 5 – ребра; 6 – грудні хребці; 7 – поперекові хребці; 8 – крижові хребці.

чує ядра скостеніння, представлений ізоінтенсивною смугою, охоплює близько 1/2 висоти ядра скостеніння. Міжхребцеві диски в шийному відділі мають вигляд рівномірних по висоті гіперінтенсивних структур. Остисті відростки представлені ізоінтенсивними сигналами. Спинний мозок на серединних сагітальних зрізах гіперінтенсивний в режимі T₂ та ізоінтенсивний в режимі T₁, на шийному рівні має потовщення. Субарахноїдальні простори виразніше видно на МРТ в режимі T₁ у вигляді гіпоінтенсивного сигналу, в режимі T₂ – гіперінтенсивні.

Отже, променева візуалізація структур хребетного стовпа новонароджених вирізняється певними особливостями (рис.): рентгенологічна інтерпретація хребців уск-

ладнюється малим об'ємом осифікованих частин. Складною ділянкою для інтерпретації нормальної рентгенівської картини є два верхні шийні хребці.

Висновки. 1. Висока гідрофільність структур хребта плодів і новонароджених дозволяє добре візуалізувати його кісткові структури та спинний мозок в ультразвуковому зображенні. 2. Найбільша інформативність при вивченні хребта плодів та новонароджених належить магнітно-резонансній томографії.

Перспективи наукового пошуку. Додільно продовжити морфологічні дослідження хребетного стовпа в пренатальному періоді онтогенезу з метою морфологічного обґрунтування природжених вад.

Література

1. Ватаман К.В. Методика исследования, ультразвуковая семиотика и данные морфометрии спинного мозга и позвоночного канала у новорождённых / К.В.Ватаман, М.И.Биджиев // Ультразвук. и функц. диагностика. – 2003. – № 1. – С. 51-57.
2. Давиденко І.С. Структура природжених вад у Чернівецькій області у 1980-2000 рр. (за даними патологоанатомічного бюро) / І.С.Давиденко, Ю.І.Коваль, М.О.Соломатина // Клін. анат. та операт. хірургія. – 2003. – Т. 2, № 2. – С. 21-24.
3. Ахадов Т.А. Магнитно-резонансная томография спинного мозга и позвоночника / Т.А.Ахадов, В.О.Панов, У.Айххофф. – М.: Изд-во РАН, 2000. – 747 с.
4. Зозуля Ю.А. Пороки развития позвоночника и спинного мозга / Ю.А.Зозуля, Ю.А.Орлов // Здоров'я України. – 2007. – № 17. – С. 15-19.
5. Маврич В.В. Рентгеноструктурный анализ различных зон поясничных позвонков новорожденных и лиц зрелого возраста / В.В.Маврич // Укр. морф. альманах – 2003. – Т. 1, № 2 – С. 52-56.

ЛУЧЕВАЯ АНАТОМИЯ ПОЗВОНОЧНОГО СТОЛБА В РАННЕМ ПЕРИОДЕ ОНТОГЕНЕЗА

Резюме. Методами рентгенографії, комп'ютерної, магнітно-резонансної томографії і ультразвукового дослідження изучена анатомія позвоночного столба 110 плодів і 50 новонароджених. Определены сроки и особенности лучевой визуализации структур позвоночного столба.

Ключевые слова: позвоночный столб, МРТ, КТ, УЗИ.

RADIOANATOMY OF THE VERTEBRAL COLUMN AT AN EARLY STAGE OF HUMAN ONTOGENESIS

Abstract. One hundred and ten fetuses, 50 newborns have been studied by means of the methods of roentgenography, computed tomography (CT), magnetic resonance imaging (MRI) and ultrasound investigation (USI). The terms and peculiarities of radiologic imaging of the structures of the vertebral column, the development of its topography have been determined.

Key words: vertebral column, MRI, CT, USI.

Bukovinian State Medical University (Chernivtsi)

Надійшла 26.04.2008 р.
Рецензент – доц. В.Я.Шутка (Чернівці)