

КЛІНІЧНА АНАТОМІЯ ТА ОПЕРАТИВНА ХІРУРГІЯ

Том 22, № 4 (84)
2023

Науково-практичний медичний журнал
Видається 4 рази на рік
Заснований в квітні 2002 року

Головний редактор
Слободян О.М.

Почесний головний редактор
Ахтемійчук Ю.Т.

**Перший заступник
головного редактора**
Іващук О.І.

**Заступник головного
редактора**
Ковальчук О.І.

Відповідальні секретарі
Товкач Ю.В.
Бойчук О.М.

Секретар
Лаврів Л.П.

Редакційна колегія

Андрієць О.А.

Бербець А.М.

Білоокий В.В.

Боднар О.Б.

Булик Р.Є.

Давиденко І.С.

Максим'юк В.В.

Олійник І.Ю.

Польовий В.П.

Проняєв Д.В.

Сидорчук Р.І.

Хмара Т.В.

Цигикало О.В.

Юзько О.М.

Засновник і видавець: Буковинський державний медичний університет МОЗ України
Адреса редакції: 58002, пл. Театральна, 2, Чернівці, Україна

URL: <http://kaos.bsmu.edu.ua/>;
E-mail: cas@bsmu.edu.ua

РЕДАКЦІЙНА РАДА

Білаш С. М. (Полтава), Бойко В. В. (Харків), Вансович В. Є. (Одеса), Вовк О. Ю. (Харків), Гнатюк М. С. (Тернопіль), Головацький А. С. (Ужгород), Гумінський Ю. Й. (Вінниця), Гунас І. В. (Вінниця), Дзюбановський І. Я. (Тернопіль), Каніковський О. Є. (Вінниця), Катеренюк І. М. (Кишинів, Молдова), Кошарний В. В. (Дніпро), Кривко Ю. Я. (Львів), Ляховський В. І. (Полтава), Масна З. З. (Львів), Матешук-Вацеба Л.Р. (Львів), Небесна З. М. (Тернопіль), Пархоменко К. Ю. (Харків), Пастухова В. А. (Київ), Півторак В. І. (Вінниця), Пикалюк В. С. (Луцьк), Попадинець О. Г. (Івано-Франківськ), Россі П. (Рим, Італія), Савва А. (Яси, Румунія), Салютін Р. В. (Київ), Сікора В. З. (Суми), Суман С. П. (Кишинів, Молдова), Топор Б. М. (Кишинів, Молдова), Трофімов М. В. (Дніпро), Федонюк Л. Я. (Тернопіль), Філіпоу Ф. (Бухарест, Румунія), Чемерис О. М. (Львів), Черно В. С. (Миколаїв), Шаповал С. Д. (Запоріжжя), Шепітько В. І. (Полтава), Шкарбан В. П. (Київ).

EDITORIAL COUNCIL

Anca Sava (Yassy, Romania), Boyko V. V. (Kharkiv), Chemeris O. M. (Lviv), Dzyubanovsky I. Ya. (Ternopil), Florin Filipoiu (Bucureshti, Romania), Pellegrino Rossi (Roma, Italy), Suman Serghei (Kishinev, Moldova), Bilash S.M (Poltava), Vovk O. Yu. (Kharkiv), Gnatyuk MS (Ternopil), Golovatsky A. C. (Uzhgorod), Guminsky Yu. Y. (Vinnitsa), Gunas I. V. (Vinnytsya), Kanikovsky O. Ye. (Vinnytsia), Kateryenyuk I. M. (Kishinev, Moldova), Kosharnyi V. V. (Dnipro), Krivko Yu. Ya. (Lviv), Liakhovsky V. I. (Poltava), Masna Z. Z. (Lviv), Mateshuk-Vatseba L.R. (Lviv), Nebesna Z. M. (Ternopil), Parkhomenko K. Yu. (Kharkiv), Pastukhova V. A. (Kiev), Pivtorak V. I. (Vinnytsia), Pikalyuk V. S. (Lutsk), Popadynets O. H. (Ivano-Frankivsk), Salutin R. V. (Kiev), Shapoval C. D. (Zaporizhzhia), Sikora V. Z. (Sumy), Topor B. M. (Chisinau, Moldova), Fedonyuk L. Ya. (Ternopil), Chernov V. C. (Nikolaev), Shepitko V. I. (Poltava), Skarban V. P. (Kiev), Trofimov M. V. (Dnipro), Vansovich V. Ye. (Odesa).

**Свідоцтво про державну реєстрацію –
серія КВ № 6031 від 05.04.2002 р.**

Журнал включений до баз даних:

**Ulrich`s Periodicals Directory, Google Scholar, Index Copernicus International,
Scientific Indexing Services, Infobase Index, Bielefeld Academic Search Engine,
International Committee of Medical Journal Editors,
Open Access Infrastructure for Research in Europe, WorldCat,
Наукова періодика України**

**Журнал «Клінічна анатомія та оперативна хірургія» –
наукове фахове видання України**

**(Постанова президії ВАК України від 14.10.2009 р., № 1-05/4), перереєстровано наказом
Міністерства освіти і науки України від 29 червня 2021 року № 735 щодо включення
до переліку наукових фахових видань України, категорія «Б»,
галузь науки «Медицина», спеціальність – 222**

Рекомендовано вченою радою
Буковинського державного медичного університету МОЗ України
(протокол № 6 від 23.11.2023 року)

ISSN 1727-0847

**Klinična anatomiâ ta operativna hirurgiâ (Print)
Clinical anatomy and operative surgery**

ISSN 1993-5897

**Klinična anatomiâ ta operativna hirurgiâ (Online)
Kliničeskaâ anatomiâ i operativnaâ hirurgiâ**

© Клінічна анатомія та оперативна хірургія, 2023

І. Ю. Полянський, І. М. Мельник

Кафедра хірургії № 1 (зав – проф. І. Ю. Полянський) Буковинського державного медичного університету, м. Чернівці

ВИКОРИСТАННЯ НИЗЬКОІНТЕНСИВНОГО ЛАЗЕРНОГО ОПРОМІНЕННЯ В КОМПЛЕКСНОМУ ЛІКУВАННІ РАН

Резюме. Підвищення ефективності лікування інфікованих ран є надзвичайно актуальною проблемою, яка, не зважаючи на суттєві досягнення, далека від остаточного вирішення. Перспективними є розробки нових методів місцевого впливу на рани, особливо лазерного опромінення та оцінка його ефективності. Мета дослідження. Оцінити ефективність використання низькоінтенсивного лазерного опромінення в комплексному лікуванні ран.

Об'єктом дослідження стали 10 пацієнтів із ранами нижніх кінцівок. Серед обстежених було 6 чоловіків та 4 жінки віком від 48 до 83 років. У 6-ти пацієнтів був цукровий діабет 2 типу; у 4-х – ІХС, облітеруючий атеросклероз судин нижніх кінцівок. Усі хворі, що залучені до дослідження, підписували відповідну інформовану згоду. Всім хворим у комплексне лікування включали опромінення рани лазером низької інтенсивності (B-Cure Laser); потужністю 250 mW; довжиною хвилі 808 nm; частотою імпульсу 15 kHz; тривалістю імпульсу 17 μ s з енергією 3,75 Joul/min; плямою опромінення 45×10 мм, тривалістю 3 хв по периметру країв рани та 1 хв на ложе рани. Вимірювання площі рани проводилось за допомогою програми «IntimoMeasure». Всім хворим на 1, 3, 5, 7 та 10 доби проводилось мікробіологічне та цитологічне дослідження мазків-відбитків з рани.

Результати дослідження. Встановлено, що використання низькоінтенсивного лазерного опромінення рани позитивно впливає на процеси загоєння рани. Вже з 2-3 доби від початку лікування значно зменшувалось кількість виділень із рани, зменшувалось кількість некротичних тканин, чітко визначалась демаркаційна лінія. У мазках-відбитках констатовано зменшення кількості некротичних тканин та мікроорганізмів, зростання кількості лейкоцитів, моноцитів, макрофагів, плазматичних клітин. Через 4-6 діб з'являлись чи ознаки формування грануляцій, збільшилася кількість лімфоцитів, макрофагів, плазматичних клітин. Концентрація мікроорганізмів, не перевищувала 10×2-3 КУО/мл. На 7-8 доби більшість ран були без ознак некротичних тканин, Грануляційна тканина інтенсивно збільшувалась, з'являлись ознаки утворення сполучної тканини, епітелізації з країв рани. На 9-10 доби більшість ран була представлена грануляційною тканиною з вираженою проліферацією епітелію по краям рани. Площа рани впродовж перших трьох діб зменшувалась майже на 17 % порівняно з вихідними розмірами, а з 7-ої доби вона не перевищувала 60 % вихідного рівня і у подальшому прогресивно зменшувалась.

Висновки: 1. Низькоінтенсивне лазерне опромінення ран на тлі комплексної медикаментозної терапії є ефективним методом лікування, сприяє швидкому очищенню ран, інтенсивному розвитку грануляцій, прискорює епітелізацію. 2. Доступність, простота використання та абсолютна безпечність дозволяють рекомендувати цей метод до застосування в комплексному лікуванні ран.

Ключові слова: рани, регенерація, низькоінтенсивне лазерне опромінення.

Підвищення ефективності лікування інфікованих ран є надзвичайно актуальною проблемою. Висока частота нагноєння ран, недостатня ефективність існуючих методів лікування, їхня тривалість сприяють переростання цієї проблеми з медичної у медико-соціальну [1, 2]. Не дивлячись на чисельні дослідження механізмів запалення та процесів регенерації [3], обґрунтованість загальних та місцевих засобів впливу на процеси, що протікають у рані, явно недостатня [4].

Серед методів локального впливу на рану широко застосовують місцеве опромінення лазерами [5], які впливають на біофізичні властивості тканин та біохімічні і молекулярні процеси, що протікають у рані. Різні параметри лазерного опромінення (довжина хвилі, потужність, енергія, частота імпульсу, тривалість імпульсу тощо) суттєво впливають на результат лікування [6].

Найбільш привабливим є використання низькоінтенсивного лазерного опромінення, яке

проявляє переважно фотомодуючий вплив на тканини рани. Основними фізіологічними та клітинними ефектами його взаємодії з тканиною є модуляція клітинної проліферації, рухливості клітин, активація фагоцитів і макрофагів, стимуляція імунних відповідей, посилення клітинного метаболізму, модуляція проліферації фібробластів, зміна потенціалів клітинної мембрани, стимуляція ангиогенезу [7-9].

Однак ефективність низькоінтенсивного лазерного опромінення в лікуванні ран вивчена недостатньо різнобічно [10].

Мета дослідження: оцінити ефективність використання низькоінтенсивного лазерного опромінення в комплексному лікуванні ран.

Матеріал і методи. Об'єктом дослідження стали 10 пацієнтів із ранами нижніх кінцівок. Серед обстежених було 6 чоловіків та 4 жінки. Вік хворих коливався від 48 до 83 років. Серед супутньої патології у 6-ти пацієнтів був субкомпенсований цукровий діабет 2 типу; у 4-х – ІХС, дифузний кардіосклероз, серцева недостатність II-A – III ст., облітеруючий атеросклероз судин нижніх кінцівок.

Усі хворі, що залучені до дослідження, підписували відповідну інформовану згоду.

Всім хворим у комплексне лікування включали опромінення рани лазером низької інтенсивності (B-Cure Laser); потужністю 250 mW; довжиною хвилі 808 нм; частотою імпульсу 15 kHz; тривалістю імпульсу 17 μ s з енергією 3,75 Joul/min; плямою опромінення 45×10 мм, тривалістю 3 хв на пляму по периметру країв рани та 1 хв на пляму ложе рани.

Вимірювання площі рани проводилось за допомогою програми «IntimoMeasure», яка дозволяє безконтактно в автоматичному режимі визначати довжину окружності, довжину, ширину та площу рани.

Всім хворим на 1, 3, 5, 7 та 10 доби проводився забір мазків-відбитків з рани з наступним цитологічним дослідженням.

Мікробіологічне дослідження вмісту рани проводили у ті ж терміни із визначенням виду мікроорганізмів, їх кількості, чутливості до антимікробних препаратів.

Ефективність лікування оцінювали за змінами візуальних характеристик рани, її розмірів, а також за результатами мікробіологічних та цитологічних досліджень.

Результати дослідження та їх обговорення. Нами розроблена схема комплексного лікування інфікованих ран, яка, окрім адекватної антибактеріальної терапії, включала цілеспрямовану корекцію процесів пероксидного окиснення, порушень

в системі гемостазу, протеолітичної активності, регенераторних процесів та місцеве застосування опромінення лазером низької інтенсивності.

Антибактеріальну терапію проводили за результатами мікробіологічних досліджень. Показаннями до призначення антибіотиків були клінічні прояви запальної реакції (підвищення температури понад 37,5 °С, лейкоцитоз, зсув лейкоцитарної формули вліво), концентрація мікроорганізмів у рані понад 10×4 КУО/мл. Вибір антибіотику обґрунтовувався чутливістю мікроорганізмів та їх концентрацією.

Лазерне опромінення ложа рани та її країв проводили щоденно під час перев'язок впродовж 10 днів.

Встановлено, що використання розробленої схеми комплексного лікування за використання низькоінтенсивного лазерного опромінення рани позитивно впливає на процеси загоєння рани.

Так, вже через 2-3 доби від початку лікування значно зменшувалось кількість виділень із рани, змінювався його характер з гнійного на серозно-фібринозний. Зменшувалось кількість некротичних тканин, особливо по краях рани, більш чітко визначалась демаркаційна лінія, що полегшувало проведення некретомії.

Результати цитологічних досліджень свідчать, що у мазках-відбитках зменшується кількість некротичних тканин та мікроорганізмів, зростає кількість нейтрофільних лейкоцитів, моноцитів, макрофагів, плазматичних клітин, що є доказом активних процесів очищення рани.

Через 4-6 діб від початку лікування кількість виділень із рани зменшувалось, переважав серозно-фібринозний їх характер. З'являлись чи збільшувались ознаки формування грануляцій, як правило, у найбільш очищених ділянках рани. Кількість некротичних тканин, особливо по краях рани, суттєво зменшувалась. Концентрація мікроорганізмів, які висівались із рани, не перевищувала 10×2-3 КУО/мл. Цитологічні дослідження засвідчували про зниження мікробної забрудненості, збільшення кількості лімфоцитів, макрофагів, плазматичних клітин.

На 7-8 доби від початку лікування більшість ран були без ознак некротичних тканин, характер ексудату був переважно серозним, кількість фібринових нашарувань зменшувалась. Грануляційна тканина інтенсивно збільшувалась, заповнюючи дно рани, окремі ділянки її країв, де з'являлись ознаки епітелізації. Цитологічним дослідженням виявлено ознаки очищення рани від некротичних тканин та мікроорганізмів, прояви утворення сполучної тканини, про що свідчила велика кіль-

кість плазматичних клітин, елементів волокнистих структур. Грануляційна тканина вповнювала дно рани, місцями виступаючи над її поверхнею. Визначались ознаки епітелізації з країв рани, що призводило до зменшення її площі.

На 9-10 доби від початку лікування більшість ран була представлена грануляційною тканиною з незначною кількістю серозного ексудату, вира-

женою проліферацією епітелію по краям рани. Цитологічна картина свідчила про активне формування грануляційної тканини та волокнистих сполучнотканинних структур.

Встановлено, що місцева дія низькоінтенсивного лазерного опромінення на тлі комплексного лікування проявляла суттєвий вплив на розміри рани (рис. 1, 2).

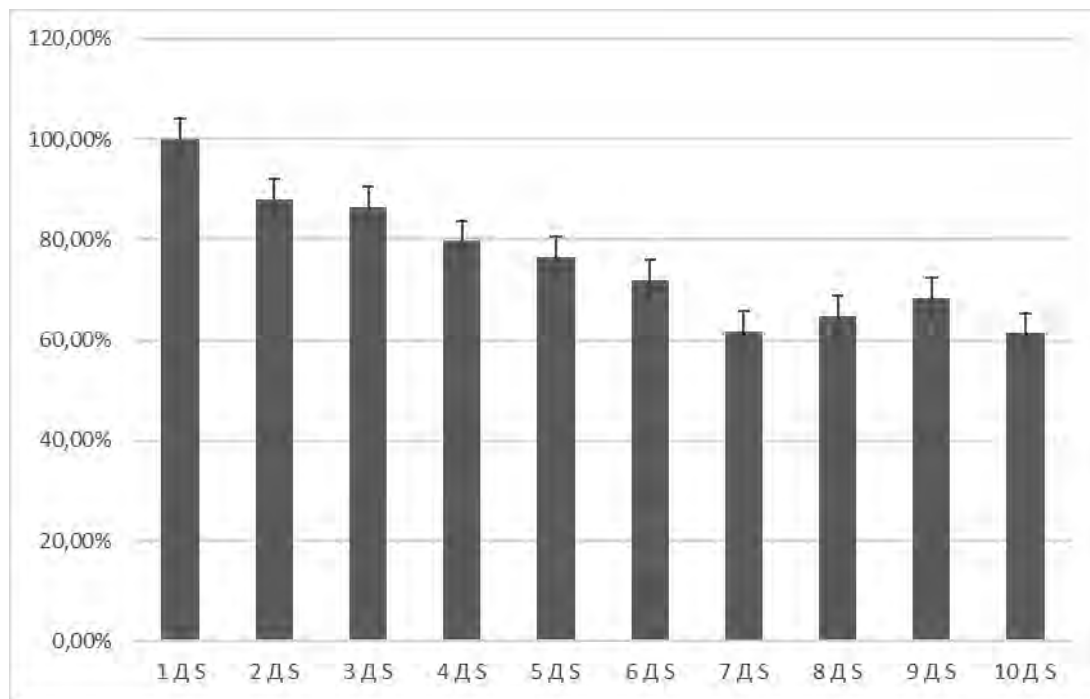


Рис. 1. Динаміка площі рани у обстежених пацієнтів

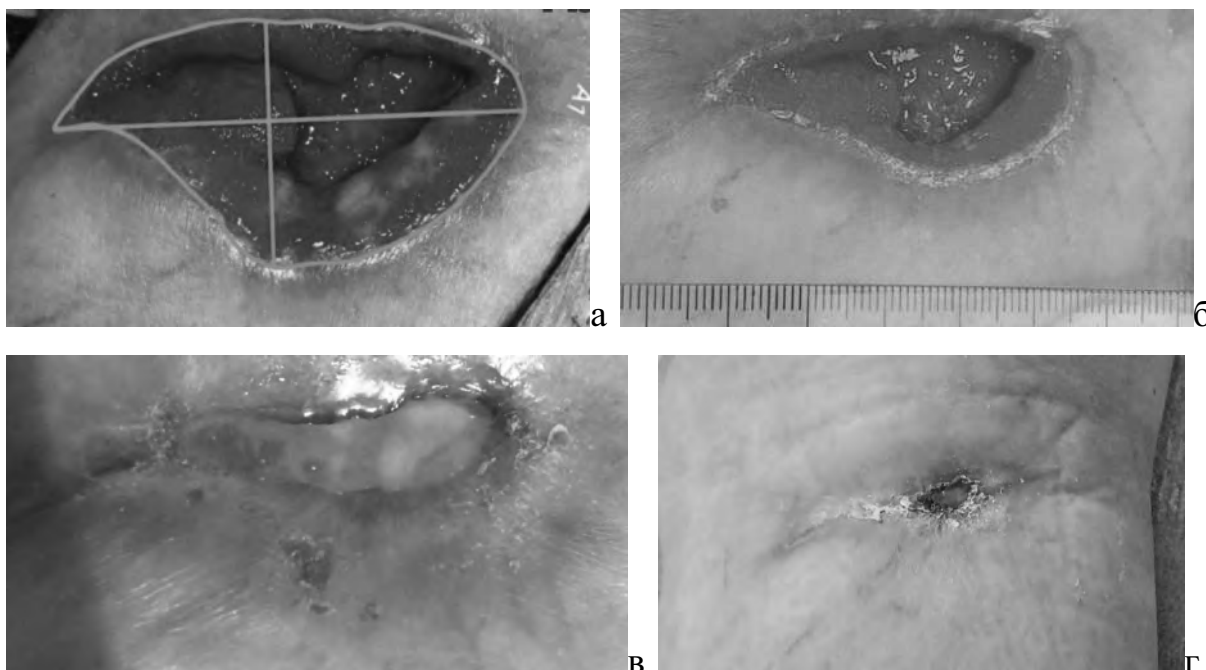


Рис. 2. Зовнішній вигляд рани пацієнтки Г., 72 р.: а – на 1-шу; б – на 5-у; в – на 10-у доби лікування та перед випискою (г)

Так, вже впродовж перших трьох діб площа ран зменшувалась майже на 17 % порівняно з вихідними розмірами, а з 7-ої доби комплексного лікування вона ледь перевищувала 60 % вихідного рівня і у подальшому прогресивно зменшувалась.

Терміни загоєння рани з повною епітелізацією залежало від вихідних розмірів рани та її глибини. Зважаючи на тривалі темпи епітелізації ран з великою площею, у 2-х пацієнтів виникла необхідність аутодермопластики. Характерно, що у всіх з них вона була успішною.

Ускладнень, пов'язаних з використанням низькоінтенсивного лазерного опромінення нами не виявлено.

Отже, низькоінтенсивне лазерне опромінення ран на тлі комплексного лікування сприяє швидко-

му очищенню ран, активним процесам формування сполучної тканини та епітелізації.

Висновки. 1. Низькоінтенсивне лазерне опромінення ран на тлі комплексної медикаментозної терапії є ефективним методом лікування, сприяє швидкому очищенню ран, інтенсивному розвитку грануляцій, прискорює епітелізацію. 2. Доступність, простота використання та абсолютна безпечність дозволяють рекомендувати цей метод до застосування в комплексному лікуванні ран.

Перспективи подальших досліджень. Перспективними є подальші дослідження впливу низькоінтенсивного лазерного опромінення на процеси формування та дозрівання сполучної тканини в ранах, їх зв'язок із біохімічними процесами, що протікають в рані, а також генетичними чинниками, які регулюють ці процеси.

Список використаної літератури

1. Воловар ОС, Астапенко ОО, Литовченко НМ, Паливода РС. Загоєння ран та регенерація м'яких тканин (Літературний огляд). Буковинський медичний вісник. 2023;27,3(107):101-4. DOI: 10.24061/2413-0737.27.3.107.2023.17.
2. Berman B, Maderal A, Raphael B. Keloids and Hypertrophic Scars: Pathophysiology, Classification, and Treatment. *Dermatol Surg.* 2017 Jan;43 Suppl 1: S3-S18. doi: 10.1097/DSS.0000000000000819.
3. Gál P, Stausholm MB, Kováč I, Dosedla E, Luczy J, Sabol F, et al. Should open excisions and sutured incisions be treated differently? A review and meta-analysis of animal wound models following low-level laser therapy. *Lasers Med Sci.* 2018 Aug;33(6):1351-62. doi: 10.1007/s10103-018-2496-7.
4. Sorg H, Tilkorn DJ, Hager S, Hauser J, Mirastschijski U. Skin wound healing: an update on the current knowledge and concepts. *Eur Surg Res.* 2017;58(1-2):81-94. DOI: 10.1159/000454919.
5. Hamblin MR. Photobiomodulation or low-level laser therapy. *J Biophotonics.* 2016 Dec;9(11-12):1122-4. doi: 10.1002/jbio.201670113.
6. Yong J, Gröger S, VON Bremen J, Martins Marques M, Braun A, Chen X, et al. Photobiomodulation therapy assisted orthodontic tooth movement: potential implications, challenges, and new perspectives. *J Zhejiang Univ Sci B.* 2023 Sep 27;24(11):957-73. doi: 10.1631/jzus.B2200706.
7. Beckmann KH, Meyer-Hamme G, Schröder S. Low level laser therapy for the treatment of diabetic foot ulcers: a critical survey. *Evid Based Complement Alternat Med.* 2014;2014:626127. doi: 10.1155/2014/626127.
8. Solmaz H, Ulgen Y, Gulsoy M. Photobiomodulation of wound healing via visible and infrared laser irradiation. *Lasers Med Sci.* 2017 May;32(4):903-10. doi: 10.1007/s10103-017-2191-0.
9. Цокота М. В. Фоторегенерації хронічних ран із випромінюванням низької інтенсивності. Вчені записки ТНУ імені В. І. Вернадського. 2019;30,1(3):56-60. DOI <https://doi.org/10.32838/2663-5941/2019.3-1/10>.
10. Hawkins D, Houreld N, Abrahamse H. Low level laser therapy (LLLT) as an effective therapeutic modality for delayed wound healing. *Ann N Y Acad Sci.* 2005 Nov;1056:486-93. doi: 10.1196/annals.1352.040.

References

1. Volovar OS, Astapenko OO, Lytovchenko NM, Palyvoda RS. Zahoyennya ran ta reheneratsiya m'yakikh tkanyn (Literaturnyy ohlyad). *Bukovyns'kyy medychnyy visnyk.* 2023;27,3(107):101-4. DOI: 10.24061/2413-0737.27.3.107.2023.17. [in Ukrainian].
2. Berman B, Maderal A, Raphael B. Keloids and Hypertrophic Scars: Pathophysiology, Classification, and Treatment. *Dermatol Surg.* 2017 Jan;43 Suppl 1: S3-S18. doi: 10.1097/DSS.0000000000000819.
3. Gál P, Stausholm MB, Kováč I, Dosedla E, Luczy J, Sabol F, et al. Should open excisions and sutured incisions be treated differently? A review and meta-analysis of animal wound models following low-level laser therapy. *Lasers Med Sci.* 2018 Aug;33(6):1351-62. doi: 10.1007/s10103-018-2496-7.

4. Sorg H, Tilkorn DJ, Hager S, Hauser J, Mirastschijski U. Skin wound healing: an update on the current knowledge and concepts. *Eur Surg Res.* 2017;58(1-2):81-94. DOI: 10.1159/000454919.
5. Hamblin MR. Photobiomodulation or low-level laser therapy. *J Biophotonics.* 2016 Dec;9(11-12):1122-4. doi: 10.1002/jbio.201670113.
6. Yong J, Gröger S, VON Bremen J, Martins Marques M, Braun A, Chen X, et al. Photobiomodulation therapy assisted orthodontic tooth movement: potential implications, challenges, and new perspectives. *J Zhejiang Univ Sci B.* 2023 Sep 27;24(11):957-73. doi: 10.1631/jzus.B2200706.
7. Beckmann KH, Meyer-Hamme G, Schröder S. Low level laser therapy for the treatment of diabetic foot ulcers: a critical survey. *Evid Based Complement Alternat Med.* 2014;2014:626127. doi: 10.1155/2014/626127.
8. Solmaz H, Ulgen Y, Gulsoy M. Photobiomodulation of wound healing via visible and infrared laser irradiation. *Lasers Med Sci.* 2017 May;32(4):903-10. doi: 10.1007/s10103-017-2191-0.
9. Tsokota M. V. Fotoreheneratsiyi khronichnykh ran iz vpromynyuvannyam nyz'koyi intensyvnosti. *Vcheni zapysky TNU imeni V. I. Vernads'koho.* 2019;30,1(3):56-60. DOI <https://doi.org/10.32838/2663-5941/2019.3-1/10>. [in Ukrainian].
10. Hawkins D, Houreld N, Abrahamse H. Low level laser therapy (LLLT) as an effective therapeutic modality for delayed wound healing. *Ann N Y Acad Sci.* 2005 Nov;1056:486-93. doi: 10.1196/annals.1352.040.

USE OF LOW-INTENSITY LASER RADIATION IN THE COMPLEX TREATMENT OF WOUNDS

Abstract. Increasing the effectiveness of treatment of infected wounds is an extremely urgent problem, which, despite significant achievements, is far from a final solution. The development of new methods of local impact on wounds, especially laser irradiation and evaluation of its effectiveness, are promising.

The aim of the study. To evaluate the effectiveness of using low-intensity laser irradiation in the complex treatment of wounds.

The object of the study was 10 patients with wounds of the lower extremities. Among the examined were 6 men and 4 women aged from 48 to 83 years. 6 patients had type 2 diabetes; in 4 – CHD, obliterating atherosclerosis of the vessels of the lower extremities. All patients involved in the study signed the appropriate informed consent.

The complex treatment of all patients included irradiation of the wound with a low-intensity laser (B-Cure Laser); with a power of 250 mW; wavelength 808 nm; with a pulse frequency of 15 kHz; with a pulse duration of 17 μ s with an energy of 3.75 Joule/min; with a spot of radiation 45 \times 10 mm, lasting 3 minutes around the perimeter of the wound edges and 1 minute on the wound bed. The wound area was measured using the «IntimoMeasure» program. All patients underwent microbiological and cytological examination of smears-prints from the wound on days 1, 3, 5, 7 and 10.

Research results. It has been established that the use of low-intensity laser irradiation of the wound has a positive effect on the wound healing process.

As early as 2-3 days after the start of treatment, the amount of discharge from the wound significantly decreased, the amount of necrotic tissue decreased, and the demarcation line was clearly defined. A decrease in the number of necrotic tissues and microorganisms, an increase in the number of leukocytes, monocytes, macrophages, and plasma cells was noted in the smears.

After 4-6 days, signs of granulation formation appeared, the number of lymphocytes, macrophages, and plasma cells increased. The concentration of microorganisms did not exceed 10 \times 2-3 CFU/ml. At 7-8 days, most of the wounds were without signs of necrotic tissue, granulation tissue increased intensively, signs of connective tissue formation, epithelization from the edges of the wound appeared.

On 9-10 days, most of the wounds were represented by granulation tissue with pronounced proliferation of the epithelium at the edges of the wound. During the first three days, the area of the wound decreased by almost 17 % compared to the initial size, and from the 7th day it did not exceed 60 % of the initial level.

Conclusions. 1. Low-intensity laser irradiation of wounds against the background of complex drug therapy is an effective method of treatment, promotes rapid cleansing of wounds, intensive development of granulations, accelerates epithelization. 2. Availability, ease of use and absolute safety allow recommending this method for use in complex wound treatment.

Key words: wounds, regeneration, low-intensity laser irradiation.

Відомості про авторів:

Полянський Ігор Юлійович – доктор медичних наук, професор, завідувач кафедри хірургії № 1 закладу вищої освіти Буковинського державного медичного університету, м. Чернівці;

Мельник Іван Михайлович – аспірант кафедри хірургії № 1 закладу вищої освіти Буковинського державного медичного університету, м. Чернівці.

Information about the authors:

Polianskyi Igor Y. – Doctor of Medical Sciences, Professor, Head of the Department of Surgery № 1 of Bukovinian State Medical University, Chernivtsi;

Melnyk Ivan M. – Postgraduate Student of the Department of Surgery № 1 of Bukovinian State Medical University, Chernivtsi.

Надійшла 14.11.2023 р.

Рецензент – проф. В. П. Польовий (Чернівці)