

С.І. Іващук<sup>1</sup>, О.Й. Хомко<sup>1</sup>, С.І. Бойчук<sup>2</sup>, Б.О. Хомко<sup>1</sup>

## Оптимізація консервативного лікування посттромбофлебітичної хвороби вен нижніх кінцівок

<sup>1</sup>Буковинський державний медичний університет, м. Чернівці  
<sup>2</sup>ДЗ «Вузлова клінічна лікарня станції Чернівці  
ДТГО «Львівська залізниця»

**Ключові слова:** ПТФХ, лікування, електрофонофорез, фібриноліз.

Проблема лікування посттромбофлебітичної хвороби (ПТФХ) вен нижніх кінцівок не втрачає своєї актуальності, що зумовлено великою частотою розвитку ПТФХ після перенесеного тромбозу глибоких вен нижніх кінцівок і високим відсотком інвалідизації хворих із цією патологією, а також низькою ефективністю консервативного лікування, вибір якого в цілому невеликий [6, 8].

Хоча за вказаної патології можливе проведення хірургічного лікування, проте застосоване воно може бути не у всіх пацієнтів, потребує спеціальних обстежень та особливого відбору, технічно складне, а отже, можливе лише в умовах високоспеціалізованих клінік, до того ж поєднане з небезпекою розвитку післяопераційних ускладнень та рецидивів [2, 7].

Консервативне лікування ПТФХ залишається практично незмінним упродовж багатьох десятиріч років, до того ж не вирізняється високою ефективністю; це стосується як патогенетичних підходів, так і загальнолікарського арсеналу. І хоча лікування зазначеної патології — прерогатива хірургів, останнім часом у зв'язку із запровадженням інституту «лікаря загальної практики — сімейної медицини» спостерігається зміна структури надання медичної допомоги та перерозподіл лікарських обов'язків. Це, відповідно, зумовлює необхідність забезпечити лікаря загальної практики — сімейної медицини (ЗПСМ), як, утім, і хірурга, відповідним арсеналом консервативного лікування та поліпшити ефективність останнього.

Мета роботи — знайти можливі шляхи вирішення означених проблем і запропонувати ефективний метод консервативного лікування хворих на ПТФХ, особливо для лікаря ЗПСМ [4].

Виходячи з наявності спільних ключових моментів між гострим тромбозом глибоких вен нижніх кінцівок та ПТФХ (постійний процес тромбозу та реканалізації при ПТФХ, гіперкоагуляційний зсув у зоні ураження, порушення локальної мікроциркуляції (мікротромбози, спазм), зниження локальної фібринолітичної активності),

нами запропоновано застосування внутрішньотканинного електрофонофорезу (ВТЕФФ) нікотинової кислоти, гепарину й новокаїну для лікування хворих на ПТФХ [3, 5].

### Матеріали та методи

Обстежено 27 хворих із ПТФХ нижніх кінцівок. Основну групу склали 17 пацієнтів (у комплексі лікування застосовано ВТЕФФ нікотинової кислоти, гепарину й новокаїну), контрольну групу — 10 пацієнтів (загальноприйняте лікування без використання ВТЕФФ). Середній вік хворих обох груп становив 53 роки.

ВТЕФФ виконували за власною методикою [3]. Визначали венозний тиск ураженої кінцівки, обхват кінцівки в н/3 та с/3 гомілки і стан фібринолітичної системи крові [1, 9].

### Результати та обговорення

В основній групі відчуття важкості, болю, втоми в ураженій кінцівці зникало в середньому на 2—3 день після початку лікування, тоді як у контрольній групі зазначена динаміка спостерігалася після 16—19 доби або ж була відсутня до виписки.

Під час венотонометрії ураженої кінцівки в основній групі на 3 добу лікування тиск у поверхневих венах зменшувався на 9 %, у глибоких — на 17 %, на 7 добу — відповідно знижувався на 14 % і 25 % (порівняно з початковим рівнем), тоді як у контрольній групі достовірного зниження венозного тиску в ці терміни не спостерігалось.

Достовірне (за вимірювання) зменшення обхвату кінцівки в н/3 та с/3 гомілки в основній групі спостерігалось на 5—7 добу, натомість у контрольній групі зменшення обхвату гомілки виявлялось після 15 доби лікування лише у 37 % хворих.

Суттєві зміни з боку фібринолітичної системи крові простежувалися в основній групі. На рисунку наведено дані щодо впливу ВТЕФФ на фібринолітичний потенціал крові. Насамперед привертає увагу перебудова структури плазматичного фібринолізу: якщо до початку лікування в пацієнтів спостері-

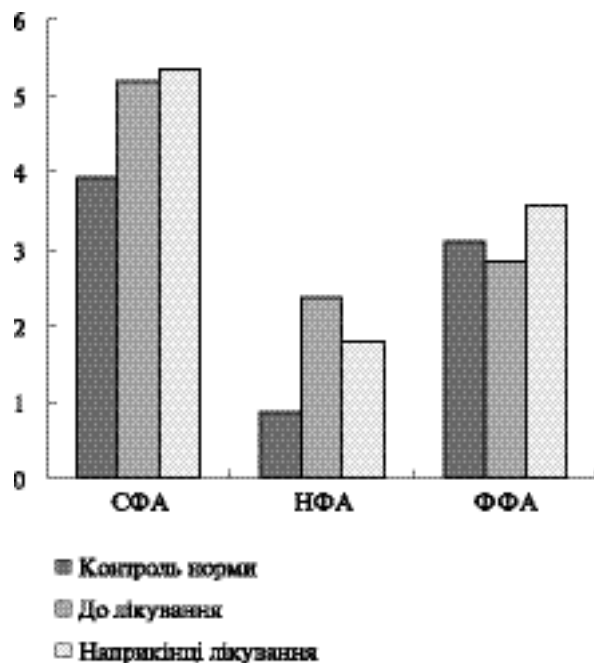


Рисунок. Вплив ВТЕФФ на сумарну (СФА), неферментативну (НФА) і ферментативну (ФФА) активність плазми крові ( $E_{440}$ /мл/год)

галосся збільшення лише неферментативного фібринолізу ( $p < 0,001$ ;  $n = 17$ ), то після проведення ВТЕФФ зростала ферментативна фібринолітична активність ( $p < 0,001$ ;  $n = 17$ ), а неферментативний лізис фібрину зменшувався ( $p < 0,001$ ;  $n = 17$ ).

Відомо, що низькоефективний неферментативний фібриноліз здійснюється гормон-гепариновими комплексами і свідчить про паравазальні мікроциркуляторні порушення запального генезу. Отже, зниження неферментативного лізису фібрину вказує на стабілізацію мембран лаброцитів, а підвищення інтенсивності ферментативного фібринолізу є наслідком індукції синтезу *de novo* тка-

нинного активатора плазміногена під впливом нікотинової кислоти. Виходячи з останнього, можемо стверджувати, що запропоноване лікування позитивно впливає на переривання вадливого кола ретромбозів та перебіг процесу реканалізації.

Стосовно хворих контрольної групи (без застосування ВТЕФФ), то прикро зауважити, що жодних достовірних змін стану фібринолітичної системи крові виявлено не було.

Запропонований нами спосіб лікування дав позитивний ефект у всіх хворих за значного скорочення терміну лікування.

### Висновки

Застосування ВТЕФФ нікотинової кислоти, гепарину й новокаїну сприяє більш швидкому зниженню венозного тиску враженої кінцівки, зменшенню обхвату (набряку) ураженої кінцівки, підвищує ферментативну фібринолітичну активність плазми крові і знижує неензиматичний лізис фібрину.

Отримані результати лабораторного обстеження та дані венотометрії вказують на патогенетично обґрунтоване застосування ФТЕФФ нікотинової кислоти, гепарину й новокаїну в комплексі лікування хворих на ПТФХ нижніх кінцівок та на перспективність цього шляху.

Запропонована методика лікування хворих на ПТФХ вен нижніх кінцівок ефективна та доступна для застосування в умовах амбулаторії ЗПСМ і денного стаціонару поліклініки.

### Перспективи подальших досліджень

Перспективи подальших досліджень вбачаємо в інструментальній оцінці венозного русла та стану клапанного апарату на тлі запропонованого лікування шляхом проведення дуплексного сканування судин.

## Література

1. Братчик А.М. Клинические проблемы фибринолиза. — К.: Здоров'я, 1993. — 433 с.
2. Венгер І.К., Якимчук О.Я. та ін. Хірургічне лікування післятромбофлебітичної хвороби в стадії реканалізації // Шпитальна хірургія. — 2007. — № 2. — С. 40—42.
3. Декларативний патент на винахід «Спосіб лікування гострих тромбофлебітів нижніх кінцівок» № 29882 А від 30.09.97. — МПК 6 А61В 17/00/ авторів Алексеєнко О.В. та Івашук С.І.
4. Івашук С.І., Івашук О.І. Хірургічні хвороби у практиці сімейного лікаря (навчально-методичний посібник). — 2-е вид., доп. та перероб. — Чернівці: Буковинський державний медичний університет, 2007. — 375 с.
5. Івашук С.І., Хомко Л.П., Сидорчук Л.П., Плеш І.А., Хомко О.Й., Івашук О.І. Вплив внутрішньотканинного електрофонофорезу на показники системи гемостазу у хворих з гострим тромбофлебітом і тромбозом глибоких вен нижніх кінцівок // Кровообіг та гемостаз. — 2006. — № 3. — С. 97—102.
6. Магомедов М.Г. Тренировка венозного кровообращения в сочетании с лазеротерапией и местным использованием суспензий препаратов в лечении язвенной формы посттромбофлебитической болезни нижних конечностей // Паллиативная медицина и реабилитация. — 2008. — № 4. — С. 26—28.

7. Магомедов М.Г., Дюжиков А.А., Рамазанов М.Р. Хирургический метод коррекции абсолютной клапанной недостаточности при посттромбофлебитической болезни нижних конечностей // Ангиология и сосудистая хирургия. — 2005. — Т. 11, № 2. — С. 77—82.

8. Черненко В.Ф., Гончаренко А.Г., Шувалов А.Ю. и др. Потеря трудоспособности и динамика инвалидизации больных с поражениями сосудов конечностей // Ангиология и сосудистая хирургия. — 2005. — Т. 11, № 2. — С. 21—27.

9. Энциклопедия клинических лабораторных тестов: Пер. с англ. / Под ред. В.В. Меньшикова. — М.: Изд-во Лабинформ. — 1997. — 960 с.

*С.И. Иващук, О.И. Хомко, С.И. Бойчук, Б.О. Хомко*

### **Оптимизация консервативного лечения посттромбофлебитической болезни вен нижних конечностей**

Предложен метод консервативного лечения посттромбофлебитической болезни (ПТФБ) вен нижних конечностей с использованием внутритканевого электрофонофореза (ВТЭФФ) никотиновой кислоты, гепарина и новокаина. Изучены особенности влияния ВТЭФФ на состояние фибринолитической активности крови у больных ПТФБ вен нижних конечностей и динамику изменения венозного давления пораженной конечности. У 27 больных анализировали клинические данные, определяли состояние фибринолитической системы плазмы крови. Установлено, что применение ВТЭФФ способствует быстрому снижению венозного давления пораженной конечности, повышает ферментативную фибринолитическую активность плазмы крови и снижает неэнзиматический лизис фибрин/фибриногена.

*S.I. Ivashchuk, O.I. Khomko, S.I. Boychuk, B.O. Khomko*

### **The optimization of the conservative treatment of the post-thrombophlebitic disease of the lower extremities veins**

The article presents method of conservative treatment of the post-thrombophlebitic disease of the lower extremities veins with intratissue electrophonophoresis (ITEPP) with nicotine acid, heparin and novocain. The peculiarities of the influence of ITEPP with nicotine acid, heparin and novocain on the state of the blood plasma fibrinolytic system in patients with post-thrombophlebitic disease of the lower extremities veins and the dynamics of vein pressure changes of the affected leg have been studied. The clinical data, the state of the blood plasma fibrinolytic system of 27 patients were defined and analyzed. It was estimated that the use of ITEPP promoted the rapid vein pressure reduction in the affected leg, increase of the enzymatic fibrinolytic activity of the blood plasma and decrease of non-enzymatic fibrin/fibrinogen lysis.

## **П Е Р Е Д П Л А Т А**

Шановні читачі!

Журнал «Медицина транспорту України»  
можна передплатити у кожному відділенні Укрпошти.

Часопис виходить щокварталу.

**Передплатний індекс 23699**