

МІНІСТЕРСТВО ОХОРОНИ ЗДОРОВ'Я УКРАЇНИ
«БУКОВИНСЬКИЙ ДЕРЖАВНИЙ МЕДИЧНИЙ УНІВЕРСИТЕТ»
"BUKOVINIAN STATE MEDICAL UNIVERSITY"
Індексований у міжнародних наукометричних базах:

Academy (Google Scholar)
Ukrainian Research&Academy Network
(URAN)
Academic Resource Index Research Bib

Index Copernicus International
Scientific Indexing Services
Включений до Ulrichsweb™ Global Serials
Directory

КЛІНІЧНА ТА ЕКСПЕРИМЕНТАЛЬНА ПАТОЛОГІЯ
KLINICHNA TA EKSPERIMENTAL'NA PATOLOGIYA
CLINICAL & EXPERIMENTAL PATHOLOGY

На всі статті, опубліковані в журналі «Клінічна та експериментальна патологія»,
встановлюються цифрові ідентифікатори DOI

Т. XXI, № 4 (82), 2022

**Щоквартальний український
науково-медичний журнал.
Заснований у квітні 2002 року**

**Свідоцтво про державну реєстрацію
Серія КВ №6032 від 05.04.2002 р.**

Засновник і видавець: Буковинський державний медичний університет, м. Чернівці

Головний редактор
С.С. Ткачук

Відповідальний секретар
О.С. Хухліна

Секретар Г.М. Лапа

Наукові редактори випуску
д. мед. н., проф. Олійник І.Ю.
д. мед. н., проф. Полянський І.Ю.
д. мед. н., проф. Цигикало О.В.

Редакційна рада

Булик Р.Є.
Власик Л.І.
Дейнека С.Є.
Денисенко О.І.
Іващук О.І.
Ілащук Т.О.
Колоскова О.К.
Коновчук В.М.
Кравченко О.В.
Масікевич Ю.Г.
Олійник І.Ю.
Пашковський В.М.
Полянський І.Ю.
Сидорчук Л.П.
Сорокман Т.В.
Ткачук О.В.
Федів О.І.
Цигикало О.В.

Адреса редакції: 58002, Чернівці, пл. Театральна, 2, видавничий відділ БДМУ
Тел./факс: (0372) 553754. E-mail: tkachuk.svitlana14@bsmu.edu.ua; lapagalina46@gmail.com

Офіційний web-сайт журналу: <http://ser.bsmu.edu.ua>

Електронні копії опублікованих статей передаються до **Національної бібліотеки ім. В.І. Вернадського** для вільного доступу в режимі on-line

Реферати статей публікуються в "Українському реферативному журналі", серія "Медицина"

РЕДАКЦІЙНА КОЛЕГІЯ

О.А. АНДРІЄЦЬ (Чернівці, Україна)
А.В. АБРАМОВ (Запоріжжя, Україна)
Д. КЕРІМОГЛУ (Геттінген, Німеччина)
Й. ДОМОГАЛА-КУЛАВІК (Варшава, Польща)
Ю.М. КОЛЕСНИК (Запоріжжя, Україна)
Д. КРЕЦОЮ (Бухарест, Румунія)
М. МАРК (Тімішоара, Румунія)
В.А. МІХНЬОВ (Київ, Україна)
М.Г. ПРОДАНЧУК (Київ, Україна)
О.Г. РЕЗНІКОВ (Київ, Україна)
В.Ф. САГАЧ (Київ, Україна)
Г. ТОМАДЗЕ (Тбілісі, Грузія)
М.Д. ТРОНЬКО (Київ, Україна)
Л.-Г. ХАЛІЧ (Ясси, Румунія)
М.Р. ХАРА (Тернопіль, Україна)
В.В. ЧОП'ЯК (Львів, Україна)
І. ЧХАІДЗЕ (Тбілісі, Грузія)
В.О. ШИДЛОВСЬКИЙ (Тернопіль, Україна)
В.О. ШУМАКОВ (Київ, Україна)

EDITORIAL BOARD

Oksana ANDRIIETS (Chernivtsi, Ukraine)
Andrii ABRAMOV (Zaporizhzhia, Ukraine)
Cemil KERIMOGLU (Göttingen, Germany)
Joanna DOMAGALA-KULAWIK (Warsaw, Poland)
Yuri KOLESNIK (Zaporizhzhia, Ukraine)
Dragos CRETOIU (Bucharest, Romania)
Monica MARC (Timisoara, Romania)
Volodymyr MIKHNEV (Kyiv, Ukraine)
Mykola PRODANCHUK (Kyiv, Ukraine)
Olexandr REZNIKOV (Kyiv, Ukraine)
Vadim SAGACH (Kyiv, Ukraine)
Gia TOMADZE (Tbilisi, Georgia)
Mykola TRONKO (Kyiv, Ukraine)
Liliana-Gabriela HALITCHI (Iasi, Romania)
Maria KHARA (Ternopil, Ukraine)
Valentyna CHOPYAK (Lviv, Ukraine)
Ivane CHKHAIDZE (Tbilisi, Georgia)
Victor SHIDLOVSKYI (Ternopil, Ukraine)
Valentyn SHUMAKOV (Kyiv, Ukraine)

**Наказом Міністерства освіти і науки України від 11.07.2019 р., № 975
журнал «Клінічна та експериментальна патологія» включено до переліку
наукових фахових видань України, категорія Б**

*Рекомендовано до друку та поширення через Інтернет рішенням Вченої ради
Буковинського державного медичного університету (протокол № 8 від 22.12.2022 р.)*

Матеріали друкуються українською
та англійською мовами

Рукописи рецензуються. Редколегія залишає
за собою право редагування

Передрук можливий за письмової згоди
редколегії

Комп'ютерний набір і верстка – О.Ю. Воронцова

Наукове редагування – редакції

Редагування англійського тексту – Г.М. Лапи

Коректор – І.В. Зінченко

Група технічно-інформаційного забезпечення:
І.Б. Горбатюк, Л.І. Сидорчук, В.Д. Сорохан

ISSN 1727-4338

DOI 10.24061/1727-4338.XXI.4.82.2022

© "Клінічна та експериментальна патологія"
(Клін. та експерим. патол.), 2022

© Clinical and experimental pathology
(Clin. and experim. pathol.), 2022

Founded in 2002

Publishing four issues a year

© Буковинський державний медичний університет, 2022 р.

LONG-TERM RESULTS OF SURGICAL TREATMENT OF PATIENTS WITH PROXIMAL HUMERUS FRACTURE

M. V. Gasko, P. YE. Kovalchuk, I. G. Biryuk, I. L. Kukovska, D. M. Gasko

Bukovinian State Medical University, Chernivtsi, Ukraine

Key words:

the proximal humerus fractures, long-term consequences, QuickDASH scale, a method of stable fixation of fragments.

Clinical and experimental pathology 2022. Vol.21, № 4 (82). P. 44-50.

DOI:10.24061/1727-4338.XXI.4.82.2022.07

E-mail:

m.gasko@bsmu.edu.ua

The aim of the study – evaluation of the surgical treatment effectiveness of fractures in the proximal metaepiphysis of the humerus, the analysis and generalization of the surgery long-term results of the surgical intervention.

Materials and methods. The study has examined and analyzed the results of surgical treatment of the proximal humerus fractures in 76 patients who were treated in the traumatology department of the regional municipal institution «Chernivtsi Emergency Hospital» in the period from 2015-2020. The average age of patients was 52 years old. The results of treatment were evaluated clinically, radiologically and by questionnaire (according to the QuickDASH scale) for 1 year after osteosynthesis. In order to eliminate the influence of individual, age and gender factors, the results of treatment of the injured limb were compared with the function of a healthy limb of the patient. The QuickDASH scale (brief scale for assessing the inability to use the upper limb) consists of 11 questions that are offered to the patient. The answer to each question is rated from 0 (best result) to 5 (worst). Using a special formula, the total result is calculated, which can range from 0 (no violations) to 100 (complete inability to use the limb). The QuickDASH scale is a brief version of the DASH scale that retains the representativeness of the full version.

Results. It has been established that the choice of different methods of surgical interventions for fractures of the proximal humerus requires consideration of various factors, including the patient's age, type of fracture, the presence of comorbidities, osteoporosis and the patient's social needs. It has been shown that the long-term consequences of surgical interventions may also be due to those factors. A method for ensuring stable fixation of fragments, which involves holding the spokes through three points: acromion-bone fragment-distal metaepiphysis of the humerus, has been proposed and described.

Conclusions. The tactics of surgical treatment of patients with the proximal humerus fractures depends on many factors, including: type of fracture, age of the patient, the presence of comorbidities, the presence of osteoporosis and social needs of the patient. Closed reposition under the control of EOA (Electron-optical X-ray image amplifier) and fixation with needles allows to improve the results of treatment and reduce the duration of disability. Long-term results of treatment of patients with the proximal humerus fractures have shown that closed reposition and fixation of fractures with needles leads to better treatment results compared to bone osteosynthesis.

Ключові слова:

переломи проксимального кінця плечової кістки, віддалені наслідки, шкала QuickDASH, спосіб стабільної фіксації уламків.

Клінічна та експериментальна патологія 2022. Т.21, №4 (82). С. 44-50.

ВІДДАЛЕНІ РЕЗУЛЬТАТИ ОПЕРАТИВНОГО ЛІКУВАННЯ ХВОРИХ ІЗ ПЕРЕЛОМАМИ ПРОКСИМАЛЬНОГО КІНЦЯ ПЛЕЧОВОЇ КІСТКИ*М. В. Гасько, П. Є. Ковальчук, І. Г. Бірюк, І. Л. Куковська, Д. М. Гасько*

Буковинський державний медичний університет, м. Чернівці, Україна

Мета дослідження – визначити ефективність оперативного лікування переломів проксимального метаепіфізу плечової кістки, проаналізувати та узагальнити віддалені результати проведеного оперативного втручання.

Матеріали і методи. У дослідженні обстежено та проведено аналіз результатів оперативного лікування переломів проксимального метаепіфізу плечової кістки 76 хворих, які знаходилися на лікуванні у травматологічному відділенні ОКУ «Лікарня швидкої медичної допомоги» м. Чернівці у період 2015-2020 рр. Середній вік хворих – 52 роки. Результати лікування оцінювали клінічно, рентгенологічно та за допомогою анкетування (за шкалою QuickDASH) протягом 1 року після остеосинтезу. З метою усунення впливу індивідуальних, вікових та статевих факторів результати лікування травмованої кінцівки порівнювали з функцією здорової кінцівки пацієнта.

Шкала QuickDASH (коротка шкала оцінки неспроможності використовувати верхню кінцівку) складається з 11 питань, які пропонуються хворому. Відповідь на кожне питання оцінюється від 0 (найкращий результат) до 5 (найгірший). За допомогою спеціальної формули обчислюється сумарний результат, який може коливатися від 0 (відсутність порушень) до 100 (повна нездатність використовувати кінцівку). Шкала QuickDASH є коротким варіантом шкали DASH, який зберігає репрезентативність повної версії.

Результати. Встановлено, що вибір різних методик оперативних втручань при переломах проксимального кінця плечової кістки потребує врахування різних чинників, зокрема віку хворого, типу перелому, наявності супутніх патологій, остеопорозу та соціальних потреб хворого. Показано, що віддалені наслідки оперативних втручань також обумовлюються вказаними чинниками. Запропоновано і описано спосіб забезпечення стабільної фіксації уламків, який передбачає проведення спиць через три точки: акроміон-кістковий фрагмент-дистальний метаепіфіз плечової кістки.

Висновки. Тактика оперативного лікування хворих із переломами проксимального кінця плечової кістки залежить від багатьох чинників, зокрема: типу перелому, віку хворого, наявності супутніх патологій, остеопорозу, а також соціальних потреб хворого. Закрита репозиція під контролем ЕОП та фіксація спицями дозволяє покращити результати лікування та зменшити терміни непрацездатності. Віддалені результати лікування хворих із переломами проксимального відділу плечової кістки показали, що закрита репозиція і фіксація переломів спицями призводить до кращих результатів лікування порівняно з накістковим остеосинтезом.

Introduction

According to statistics, the proximal humerus fractures account for about 5-8% of all limbs fractures and 80% of the humerus fractures [4, 7]. In 15% of cases with the proximal humerus fractures, there is a displacement of the fragments, which requires surgical treatment using the method of osteosynthesis or primary endoprosthesis of the shoulder joint [3, 10, 12]. Restoration of joint function after such injuries is impossible without complete anatomical restoration of bone components and other soft tissue structures with their correct spatial ratio, which makes clear the choice of surgical treatment.

Nowadays, various types of surgical interventions are performed, in particular: closed reposition and fixation with needles or cannulated screws, open reposition and osteosynthesis with bone plates, transosseous suture, blocking intramedullary osteosynthesis [1, 2, 9]. However, despite the variety of surgical techniques, there are a number of unsuccessful treatment outcomes: soft tissue suppuration and postoperative osteomyelitis, post-traumatic osteoarthritis, migration of metal structures, neurological complications, re-displacement of fragments, subacromial dysfunction of a limb [4, 6, 11]. According to a number of authors [1, 5, 8], about 50% of unsatisfactory results of treatment of the proximal shoulder with displacement of fragments are associated with repeated unsuccessful attempts at closed repositioning.

When choosing a method of surgical treatment of a proximal humerus fracture, one should also take into account such important aspects as age and general condition of the injured, presence of combined injuries, type of fracture, number and size of fragments, degree

of displacement of fragments, concomitant pathology [4, 5].

The aim of the study

Evaluation of the effectiveness of surgical treatment of fractures in the proximal metaepiphysis of the humerus, the analysis and generalization of the surgery long-term results of the surgical intervention.

Materials and methods

During the period from 2015-2020, surgical treatment of 76 patients with the proximal humerus fractures were performed in the traumatology department of the regional municipal institution «Chernivtsi Emergency Hospital». The average age of patients was 52 years. In 63% of patients the age was more than 60 years. To select a method of treatment, we used the conventional classification of the proximal humerus fractures, proposed by C. S. Neer (1970). The tactics of surgical treatment of patients depended not only on the type of fracture, but also on age, physical activity and motivation of patients, the presence of osteoporosis and combined injuries. The choice of osteosynthesis method took into account the main requirements for surgery for the proximal humerus fractures such as: satisfactory repositioning, minimal trauma around the joint tissues, minimal traumatic surgery, stable fixation of the fracture. One of the types of surgical treatment that meets these requirements is closed repositioning with needle fixation and cannulated screws. The disadvantage of this surgery is the unstable fixation and secondary displacement of the fragments. To ensure stable fixation of the fragments, we proposed to position the spokes through three points: acromion – bone fragment – distal metaepiphysis of the humerus (Fig. 1).

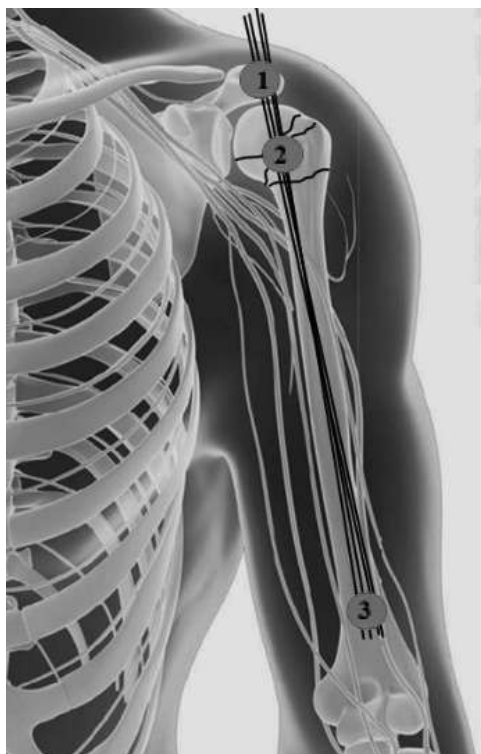


Fig. 1. The scheme of the spokes in osteosynthesis of the proximal humerus: 1 – acromion; 2 – bone fragment; 3 – distal metaepiphysis of the humerus.

In 54 (71%) patients, who had 2-3 fragmentary injuries of the proximal humerus, closed repositioning and fixation of fragments with a spoke bundle was performed under general anesthesia and EOA-control. The needles were removed after 4-5 weeks, and the limb was immobilized with a soft Deso bandage for 6-8 weeks.

In 22 patients (29%), where 3 and 4 fragmentary fractures were diagnosed, surgical interventions began with closed reposition and fixation of the fracture with needles. In most cases, this group of patients has been performed open repositioning and fixation of fragments

with AO and LCP plates after unsuccessful attempt at closed repositioning. In the postoperative period, a scarf bandage was used, followed by the gradual development of movements in the shoulder joint.

The results of treatment were evaluated clinically, radiologically and by means of a questionnaire (on the QuickDASH scale) approximately for 1 year after osteosynthesis. In order to eliminate individual, age and gender factors, we compared the results of the injured limb with the healthy limb of the patient. The QuickDASH scale (brief scale for assessing the inability to use the upper limb) consists of 11 questions answered by the patient. The answer to each question is rated from 0 (best result) to 5 (worst). The sum of the answers is substituted into the formula, after which the total result is calculated, which can range from 0 (no violations) to 100 (complete inability to use the limb). The QuickDASH scale is a brief version of the DASH scale that retains the representativeness of the full version.

Study results and discussion

Long-term results have been studied in 36 patients. Criteria for evaluating the results of treatment were the presence of fracture fusion, the severity of pain, the volume of movements of the shoulder joint.

Among 26 (72%) patients who underwent closed repositioning of fractures with needle fixation, good treatment results have been observed in 21 (80.7%) patients, the average score on the QuickDASH scale was 23.1 points. In this group of patients, consolidation has been achieved in the optimal time, there has been sufficient function of the shoulder joint with a diversion angle of up to 90°. Secondary displacement of fragments and 38.4 points on the QuickDASH scale have occurred in 2 (7.7%) patients. In 3 (11.6%) patients, fracture consolidation has been achieved, but there has been a stable contracture of the shoulder joint – 38.4 points (Fig. 2, 3).

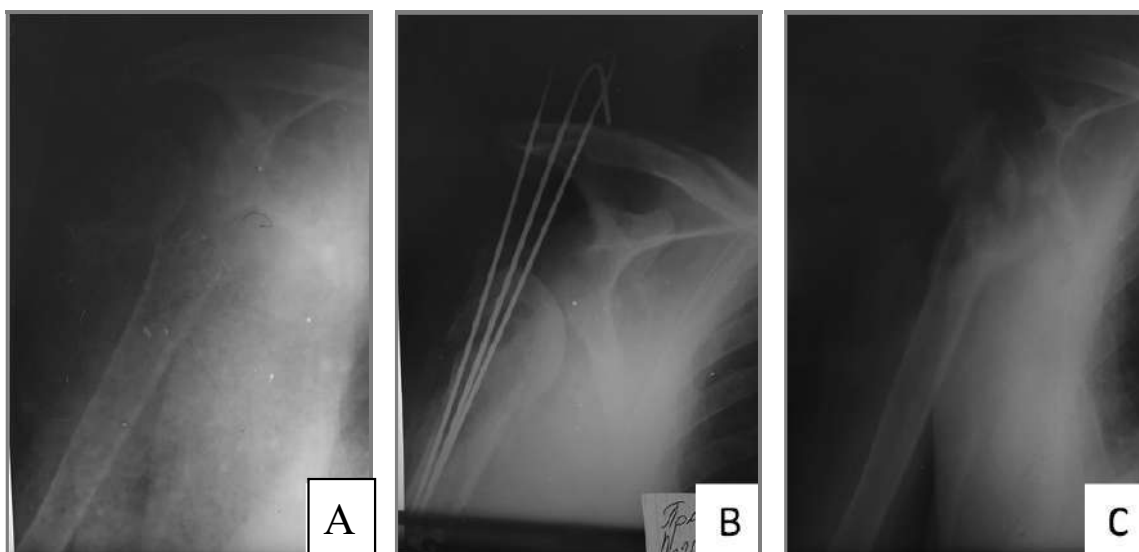


Fig. 2. Radiographs of patient M., 63 years old, before and after osteosynthesis with needles: before surgery (a), after surgery (b), 3 months after removal of the needles (c).

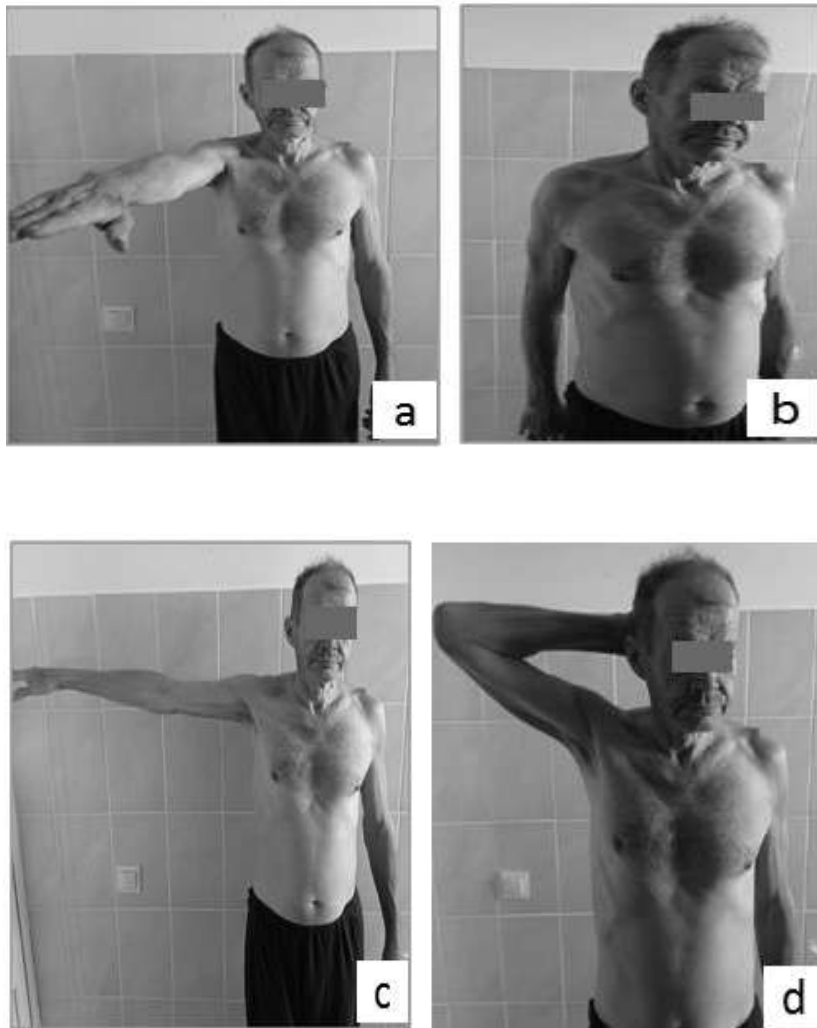


Fig. 3. Photographs of the functional results of patient M., 63 years old, after osteosynthesis with needles: moving forward (a), backward (b), sideways (c), behind the head (d).

Among 10 patients who underwent plate osteosynthesis, 3 patients (30%) have developed aseptic necrosis of the humeral head, 2 patients (20%) have had

soft tissue suppuration, which prolonged the incapacity of patients – 42.7 points, 5 patients (50%) have had good treatment results – 21.5 points (Fig.4, 5).

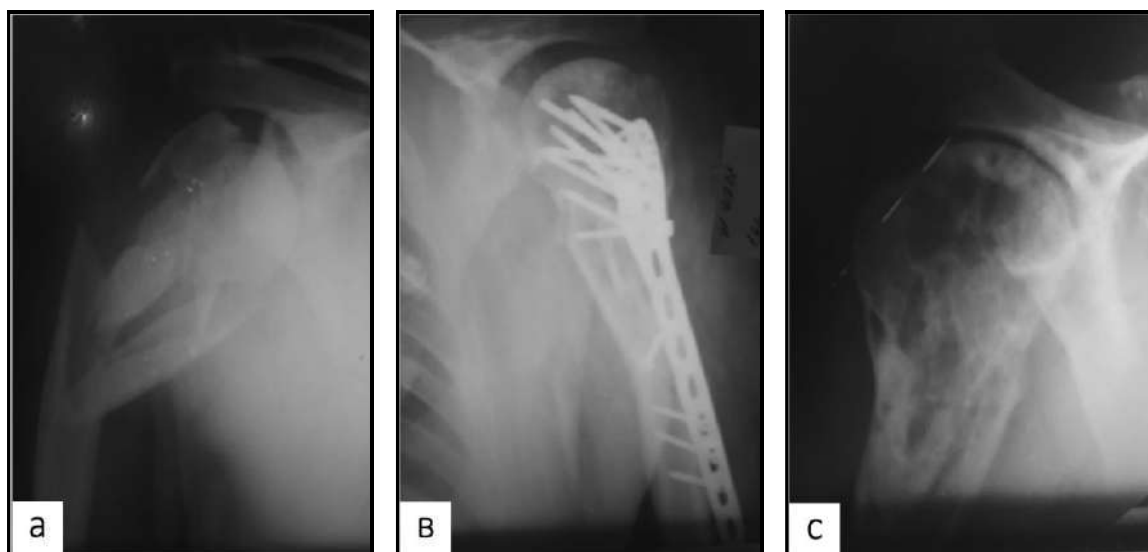


Fig. 4. Radiographs of patient D., 45 years old, before and after osteosynthesis with a plate and screws: before surgery (a), after surgery (b), 4 months after removal of metal structures (c).

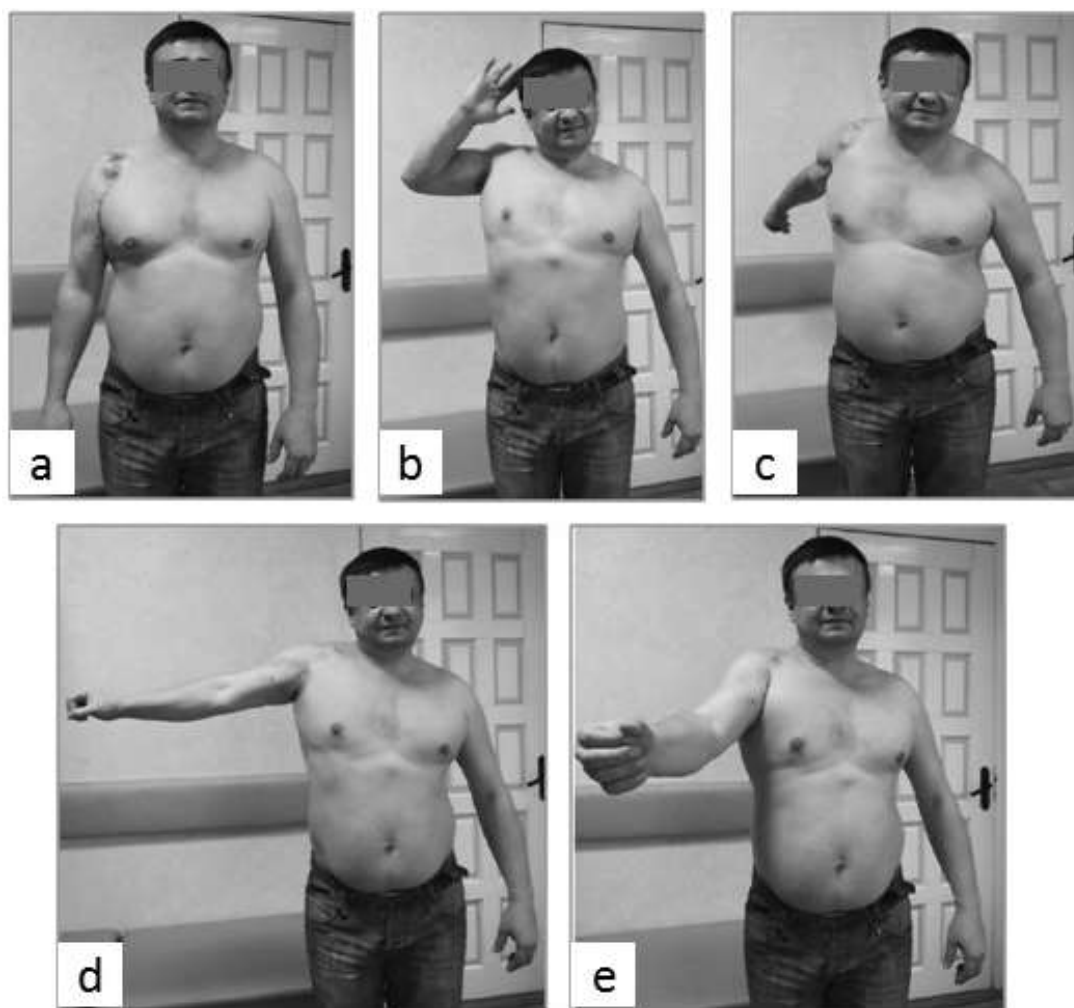


Fig. 5. Photographs of the functional results of patient M., 45 years old, after osteosynthesis with a plate and screws: general view (a), behind the head (b), back (c), to the side (d), moving forward (e).

Conclusions

Thus, the tactics of surgical treatment of patients with the proximal humerus fractures depends on the type of fracture, the patient's age, the presence of concomitant pathology, the presence of osteoporosis and the social needs of the patient. Closed reposition under the control of EOA and fixation with needles allow to improve the results of treatment and reduce the duration of disability. Long-term results of treatment of patients with the proximal humerus fractures have shown that closed repositioning and fixation of fractures with needles lead to better treatment results in 80.7% of cases (average score on the QuickDASH scale was 23.1 points) compared with bone osteosynthesis 50% (21, 5 points)

Prospects for further research

To continue the analytical work on the processing of long-term results of surgical treatment of patients with the proximal humerus fractures in order to choose reasonably the tactics of treating this pathology.

Список літератури

1. Ковальчук В. М. Результати хірургічного лікування внутрішньосуглобових переломів проксимального відділу плечової кістки. Український науково-медичний молодіжний журнал. 2013;1(1):61-4.

2. Марченко Н.О., Веселовський Т.С., Сапішук Н.О. Складні переломи проксимального відділу плеча та їх лікування системою PHILOS. Шпитальна хірургія. Журнал імені Л. Я. Ковальчука. 2012;2:74-6.

3. Стафун С.С., Сергієнко Р.О., Богдан С.В., Юрійчук Л.М. Результати протезування плечевого суглоба. Травма. 2017;18(5):8-12. doi: 10.22141/1608-1706.5.18.2017.114114

4. Страфун С.С., Богдан С.В., Юрійчук Л.М., Сергієнко Р.О. Аналіз причин розвитку остеоартрозу плечевого суглоба у хворих після переломів проксимального епіметафіза плечової кістки. Вісник ортопедії, травматології та протезування. 2020;1:15-24. doi: 10.37647/0132-2486-2020-104-1-15-24

5. Кононенко С.В., Пелипенко О.В. Біомеханічні особливості переломів діафізу плечової кістки. Актуальні проблеми сучасної медицини: Вісник Української медичної стоматологічної академії. 2021;21(1):26-9. doi: 10.31718/2077-1096.21.1.26

6. Alberio R. L., Re M. D., Grassi F. A. Minimally Invasive Plate Osteosynthesis for Proximal Humerus Fractures: A Retrospective Study Describing Principles and Advantages of the Technique. Adv Orthop [Internet]. 2018[cited 2022 Dec 06];2018:5904028. Available from: <https://www.ncbi.nlm.nih.gov/pmc/articles/PMC6008804/pdf/AORTH2018-5904028.pdf> doi: 10.1155/2018/5904028

7. Bigliani L. U., Flatow E. L., Pollock R. G., editors. Fractures of the proximal humerus Rockwood and Green's Fractures in Adults. 4th ed. Philadelphia: Lippincott-Raven Publishers; 1996, p.1055-70.

Клінічна та експериментальна патологія. 2022. Т.21, № 4 (82)

8. Fialka C, Oberleitner G, Stampfl P, Brannath W, Hexel M, Vécsei V. Modification of the Constant-Murley shoulder score introduction of the individual relative Constant score Individual shoulder assessment. *Injury*; 2005;36(10):1159-65. doi: 10.1016/j.injury.2004.12.023
 9. Gerber C, Werner CM, Vienne P. Internal fixation of complex fractures of the proximal humerus. *J Bone Joint Surg Br*. 2004;86(6):848-55. doi: 10.1302/0301-620x.86b6.14577
 10. Jabran A, Peach C, Ren L. Biomechanical analysis of plate systems for proximal humerus fractures: a systematic literature review. *Biomed Eng Online* [Internet]. 2018[cited 2022 Dec 02];17(1):47. Available from: https://www.ncbi.nlm.nih.gov/pmc/articles/PMC5923007/pdf/12938_2018_Article_479.pdf doi: 10.1186/s12938-018-0479-3
 11. Liew AS, Johnson JA, Patterson SD, King GJ, Chess DG. Effect of screw placement on fixation in the humeral head. *Journal of Shoulder and Elbow Surgery*. 2000;9(5):423-36. doi: 10.1067/mse.2000.107089
 12. Neer CS 2nd. Displaced proximal humeral fractures. I. Classification and evaluation. *J Bone Joint Surg Am*. 1970;52(6):1077-89.
- References**
1. Kovalchuk V. M. Rezul'taty khirurhichnoho likuvannia vnutrishn'oh subhlobovykh perelovim proksymal'noho viddilu plechovoi kistky [Results of surgical treatment of intraarticular proximal humeral fractures]. *Ukrainian Scientific Medical Youth Journal*. 2013;1(1):61-4. (in Ukrainian)
 2. Marchenkova N.O, Veselovskiy T.S, Sapishchuk N. O. Skladni perelomy proksymal'noho viddilu plecha ta yikh likuvannia systemoiu PHILOS [Complicated fractures of the proximal humerus and their treatment with PHILOS system]. *Hospital Surgery. Journal named by L. Ya. Kovalchuk*. 2012;2:74-6. (in Ukrainian)
 3. Strafun S.S, Sergienko R.O, Bohdan S.V, Yuriychuk L. M. Rezul'taty protezuvannia plechevoho suhlobo [Results of shoulder arthroplasty]. *Trauma*. 2017;18(5):8-12. doi: 10.22141/1608-1706.5.18.2017.114114 (in Ukrainian)
 4. Strafun S.S, Bohdan S.V, Yuriichuk L.M, Serhiienko R. O. Analiz prychny rozvytku osteoartrozu plechovoho suhlobo u khvorykh pislia perelomiv proksymal'noho epimetafiza plechovoi kistky [Analysis of the Causes of the Development of Osteoarthritis of the Shoulder Joint in Patients After Fractures of the Proximal Epimetaphysis of the Humerus]. *Herald of Orthopaedics, Traumatology and Prosthetics*. 2020;1:15-24. doi: 10.37647/0132-2486-2020-104-1-15-24 (in Ukrainian)
 5. Kononenko S.V, Pelypenko O.V. Biomekhanichni osoblyvosti perelomiv diafizu plechovoi kistky [Biomechanical features of comminuted humeral shaft fractures]. *Actual Problems of the Modern Medicine: Bulletin of Ukrainian Medical Stomatological Academy*. 2021;21(1):26-9. doi: 10.31718/2077-1096.21.1.26 (in Ukrainian)
 6. Alberio RL, Re MD, Grassi FA. Minimally Invasive Plate Osteosynthesis for Proximal Humerus Fractures: A Retrospective Study Describing Principles and Advantages of the Technique. *Adv Orthop* [Internet]. 2018[cited 2022 Dec 06];2018:5904028. Available from: <https://www.ncbi.nlm.nih.gov/pmc/articles/PMC6008804/pdf/AORTH2018-5904028.pdf> doi: 10.1155/2018/5904028
 7. Bigliani LU, Flatow EL, Pollock RG, editors. *Fractures of the proximal humerus Rockwood and Green's Fractures in Adults*. 4th ed. Philadelphia: Lippincott-Raven Publishers; 1996, p.1055-70.
 8. Fialka C, Oberleitner G, Stampfl P, Brannath W, Hexel M, Vécsei V. Modification of the Constant-Murley shoulder score introduction of the individual relative Constant score Individual shoulder assessment. *Injury*; 2005;36(10):1159-65. doi: 10.1016/j.injury.2004.12.023
 9. Gerber C, Werner CM, Vienne P. Internal fixation of complex fractures of the proximal humerus. *J Bone Joint Surg Br*. 2004;86(6):848-55. doi: 10.1302/0301-620x.86b6.14577
 10. Jabran A, Peach C, Ren L. Biomechanical analysis of plate systems for proximal humerus fractures: a systematic literature review. *Biomed Eng Online* [Internet]. 2018[cited 2022 Dec 02];17(1):47. Available from: https://www.ncbi.nlm.nih.gov/pmc/articles/PMC5923007/pdf/12938_2018_Article_479.pdf doi: 10.1186/s12938-018-0479-3
 11. Liew AS, Johnson JA, Patterson SD, King GJ, Chess DG. Effect of screw placement on fixation in the humeral head. *Journal of Shoulder and Elbow Surgery*. 2000;9(5):423-36. doi: 10.1067/mse.2000.107089
 12. Neer CS 2nd. Displaced proximal humeral fractures. I. Classification and evaluation. *J Bone Joint Surg Am*. 1970;52(6):1077-89.

Information about authors:

Gasko M. V. – PhD, Associate Prof. of the Department of Traumatology, Orthopedics and Neurosurgery, Bukovinian State Medical University, Chernivtsi, Ukraine.

E-mail: m.gasko@bsmu.edu.ua

ORCID ID: <https://orcid.org/0000-0001-6315-1576>

Kovalchuk P. E. – PhD, Associate Prof. of the Department of Traumatology, Orthopedics and Neurosurgery, Bukovinian State Medical University, Chernivtsi, Ukraine.

E-mail: kovalchukpetro@bsmu.edu.ua

ORCID ID: <https://orcid.org/0000-0001-7658-0978>

Biryuk I.G – PhD, Associate Prof., Head of the Department of Disaster Medicine and Military Medicine, Bukovinian State Medical University, Chernivtsi, Ukraine.

E-mail: biryuk.igor@bsmu.edu.ua

ORCID ID: <https://orcid.org/0000-0003-3032-8202>

Kukovskaya I.L – PhD, Associate Prof. of the Department of Disaster Medicine and Military Medicine, Bukovinian State Medical University, Chernivtsi, Ukraine.

E-mail: i.kukovs@bsmu.edu.ua

ORCID ID: <https://orcid.org/0000-0002-2838-0135>

Gasko D.M – laboratory assistant of the Department of Traumatology, Orthopedics and Neurosurgery, Bukovinian State Medical University, Chernivtsi, Ukraine.

E-mail: gasko11denis@gmail.com

Відомості про авторів:

Гасько М. В. – к.мед.н., доцент кафедри травматології, ортопедії та нейрохірургії Буковинського державного медичного університету, м. Чернівці, Україна.

E-mail: m.gasko@bsmu.edu.ua

ORCID ID: <https://orcid.org/0000-0001-6315-1576>

Ковальчук П. Є. – к.мед.н., доцент кафедри травматології, ортопедії та нейрохірургії Буковинського державного медичного університету, м. Чернівці, Україна.

E-mail: kovalchukpetro@bsmu.edu.ua

ORCID ID: <https://orcid.org/0000-0001-7658-0978>

Бірюк І. Г. – к.мед.н., доцент, завідувач кафедри медицини катастроф та військової медицини Буковинського державного медичного університету, м. Чернівці, Україна.

E-mail: biryuk.igor@bsmu.edu.ua

ORCID ID: <https://orcid.org/0000-0003-3032-8202>

Куковська І. Л. – к.мед.н., доцент кафедри медицини катастроф та військової медицини Буковинського державного медичного університету, м. Чернівці, Україна.

E-mail: i.kukovs@bsmu.edu.ua

ORCID ID: <https://orcid.org/0000-0002-2838-0135>

Гасько Д. М. – лаборант кафедри травматології, ортопедії та нейрохірургії Буковинського державного медичного університету, м. Чернівці, Україна.

E-mail: gasko11denis@gmail.com

Стаття надійшла до редакції 15.12.2022

© М. В. Гасько, П. Є. Ковальчук, І. Г. Бірюк, І. Л. Куковська, Д. М. Гасько

