

КЛІНІЧНА АНАТОМІЯ ТА ОПЕРАТИВНА ХІРУРГІЯ

Том 21, № 4 (80)
2022

Науково-практичний медичний журнал
Видається 4 рази на рік
Заснований в квітні 2002 року

Головний редактор
Слободян О.М.

Почесний головний редактор
Ахтемійчук Ю.Т.

**Перший заступник
головного редактора**
Іващук О.І.

**Заступник головного
редактора**
Ковальчук О.І.

Відповідальні секретарі
Товкач Ю.В.
Бойчук О.М.

Секретар
Лаврів Л.П.

Редакційна колегія

Андрієць О.А.

Бербець А.М.

Білоокий В.В.

Боднар О.Б.

Булик Р.Є.

Давиденко І.С.

Максим'юк В.В.

Олійник І.Ю.

Польовий В.П.

Проняєв Д.В.

Сидорчук Р.І.

Хмара Т.В.

Цигикало О.В.

Юзько О.М.

Засновник і видавець: Буковинський державний медичний університет МОЗ України
Адреса редакції: 58002, пл. Театральна, 2, Чернівці, Україна

URL: <http://kaos.bsmu.edu.ua/>;
E-mail: cas@bsmu.edu.ua

РЕДАКЦІЙНА РАДА

Білаш С. М. (Полтава), Вовк О. Ю. (Харків), Гнатюк М. С. (Тернопіль), Головацький А. С. (Ужгород), Гумінський Ю. Й. (Вінниця), Гунас І. В. (Вінниця), Дуденко В. Г. (Харків), Катеренюк І. М. (Кишинів, Молдова), Кошарний В. В. (Дніпро), Кривко Ю. Я. (Львів), Лук'янцева Г. В. (Київ), Масна З. З. (Львів), Матешук-Вацеба Л. Р. (Львів), Небесна З. М. (Тернопіль), Пастухова В. А. (Київ), Півторак В. І. (Вінниця), Пикалюк В. С. (Луцьк), Попадинець О. Г. (Івано-Франківськ), Попов О. Г. (Одеса), Попович Ю. І. (Івано-Франківськ), Россі П. (Рим, Італія), Савва А. (Яси, Румунія), Сікора В. З. (Суми), Суман С. П. (Кишинів, Молдова), Топор Б. М. (Кишинів, Молдова), Федонюк Л. Я. (Тернопіль), Філіпоу Ф. (Бухарест, Румунія), Черно В. С. (Миколаїв), Шепітько В. І. (Полтава), Шкодівський М. І. (Сімферополь)

EDITORIAL COUNCIL

Anca Sava (Yassy, Romania), Florin Filipoiu (Bucureshti, Romania), Pellegrino Rossi (Roma, Italy), Suman Serghei (Kishinev, Moldova), Bilash S.M (Poltava), Vovk O. Yu. (Kharkiv), Gnatyuk MS (Ternopil), Golovatsky A. C. (Uzhgorod), Guminsky Yu. Y.(Vinnitsa), Gunas I. V. (Vinnytsya), Dudenko V. G.(Kharkiv), Kateryenyuk I. M. (Kishinev, Moldova), Kosharnyi V. V. (Dnipro), Krivko Yu. Ya. (Lviv), Lukiantseva H. V. (Kiev), Masna Z. Z. (Lviv), Mateshuk-Vatseba L.R. (Lviv), Nebesna Z. M. (Ternopil), Pastukhova V. A. (Kiev), Pivtorak V. I. (Vinnytsia), Pikalyuk V. S. (Lutsk), Popadynets O. H. (Ivano-Frankivsk), Popov O. G. (Odessa), Popovich Yu. I. (Ivano-Frankivsk), Sikora V. Z. (Sumy), Topor B. M. (Chisinau, Moldova), Fedonyuk L. Ya. (Ternopil), Chernov V. C. (Nikolaev), Shepitko V. I. (Poltava), Shkodivskyj M. I. (Simferopol)

**Свідоцтво про державну реєстрацію –
серія КВ № 6031 від 05.04.2002 р.**

Журнал включений до баз даних:

**Ulrich`s Periodicals Directory, Google Scholar, Index Copernicus International,
Scientific Indexing Services, Infobase Index, Bielefeld Academic Search Engine,
International Committee of Medical Journal Editors,
Open Access Infrastructure for Research in Europe, WorldCat,
Наукова періодика України**

**Журнал «Клінічна анатомія та оперативна хірургія» –
наукове фахове видання України**

**(Постанова президії ВАК України від 14.10.2009 р., № 1-05/4), перереєстровано наказом
Міністерства освіти і науки України від 29 червня 2021 року № 735 щодо включення
до переліку наукових фахових видань України, категорія «Б»,
галузь науки «Медицина», спеціальність – 222**

**Рекомендовано вченою радою
Буковинського державного медичного університету МОЗ України
(протокол № 7 від 24.11.2022 року)**

ISSN 1727-0847

**Klinična anatomiâ ta operativna hirurgiâ (Print)
Clinical anatomy and operative surgery**

ISSN 1993-5897

**Klinična anatomiâ ta operativna hirurgiâ (Online)
Kliničeskaâ anatomiâ i operativnaâ hirurgiâ**

© Клінічна анатомія та оперативна хірургія, 2022

УДК 611.716-013-053.15-051.31
DOI: 10.24061/1727-0847.21.4.2022.44

О. М. Слободян, С. І. Дундюк-Березіна

Кафедра анатомії, клінічної анатомії та оперативної хірургії (зав. – проф. О. М. Слободян) закладу вищої освіти Буковинський державний медичний університет, м. Чернівці

АНАТОМІЧНЕ МОДЕЛЮВАННЯ ДРІБНИХ КІСТОК ЛИЦЕВОГО ВІДДІЛУ ЧЕРЕПА У ПЛОДІВ ТА НОВОНАРОДЖЕНИХ

Резюме. Сучасна краніологія вирішує не лише актуальні питання антропології, вивчаючи закономірності будови черепа людини та виявляючи морфофункціональні особливості різних його форм, але й робляє прикладні анатомо-клінічні завдання. Аналіз сучасної наукової літератури дозволяє дійти висновку, що не зважаючи на низку наукових досліджень в анатомії людини морфогенез дрібних кісток лицевого черепа залишається актуальним напрямком для подальших наукових досліджень. Мета дослідження: розробити анатомічні моделі морфометричних параметрів виличної і носової кісток у плодів та новонароджених. Дослідження проведено на 57 препаратах плодів людини 4-10 місяців та 7 новонароджених (зокрема, 5 ізольованих органокомплексів). Для побудови математичних моделей використовували такі морфометричні параметри: висоту та ширину виличної і носової кісток. Висоту виличної кістки визначали від верхівки її лобового відростка до середини нижнього краю тіла виличної кістки, ширину – по горизонтальній лінії, яка проведена через тіло виличної кістки від середини вилично-верхньощелепного шва та середини вилично-скроневого шва. Висота носової кістки – по лінії, яка проведена через середину верхнього та нижнього країв кістки, ширина – по лінії, яка проведена через середину присереднього та бічного її країв. Статистичний аналіз отриманих даних проводили за допомогою ліцензованої програми RStudio. Встановлено, що упродовж фетального та раннього неонатального періодів онтогенезу морфометричні параметри (висота і ширина) виличної і носової кісток збільшуються поступово. Але для даних параметрів притаманні періоди найбільшого збільшення, це період з 5-го по 6-й місяці розвитку є характерний для висоти виличної кістки, з 6-го по 7-й місяці розвитку – для її ширини, з 6-го по 7-й місяці розвитку та з 10 місяця розвитку до періоду новонародженості – для висоти носової кістки, з 7-го по 8-й місяці розвитку – для її ширини. Тільки період з 6-го по 7-й місяці розвитку – період відносного збільшення, який є характерний для ширини носової кістки, в даний період розвитку її розміри майже не змінюються. Анатомічні моделі для прогнозування нормативних розмірів виличної та носової кісток у плодів та новонароджених з використанням віку плода та його тім'яно-п'яткової довжини мають вигляд: висота виличної кістки = $\beta_0 + 0,013 \times \text{тім'яно-п'яткова довжина плода}$, де β_0 : 5,858, якщо віковий період = 4 міс; 6,255 = 5 міс; 8,552 = 6 міс; 8,807 = 7 міс; 9,763 = 8 міс; 10,536 = 9 міс; 11,302 = 10 міс; 12,709 = новонароджені; ширина виличної кістки = $\beta_0 + 0,010 \times \text{тім'яно-п'яткова довжина плода}$, де β_0 : 9,016, якщо віковий період = 4 міс; 10,256 = 5 міс; 10,576 = 6 міс; 13,356 = 7 міс; 13,860 = 8 міс; 14,001 = 9 міс; 13,213 = 10 міс; 13,895 = новонароджені; висота носової кістки = $\beta_0 + 0,010 \times \text{тім'яно-п'яткова довжина плода}$, де β_0 : 3,231, якщо віковий період = 4 міс; 3,053 = 5 міс; 2,724 = 6 міс; 3,106 = 7 міс; 3,015 = 8 міс; 2,872 = 9 міс; 3,090 = 10 міс; 3,794 = новонароджені; ширина носової кістки = $\beta_0 + 0,005 \times \text{тім'яно-п'яткова довжина плода}$, де β_0 : 2,155, якщо віковий період = 4 міс; 2,250 = 5 міс; 2,524 = 6 міс; 2,195 = 7 міс; 2,740 = 8 міс; 2,789 = 9 міс; 2,641 = 10 міс; 2,823 = новонароджені.

Ключові слова: вилична кістка, носова кістка, морфометрія, модель, плід, новонароджений.

Чітке розуміння перебігу процесів розвитку будови та становлення топографії кісток черепа, хронологічної послідовності їх гістологічної перебудови дозволить створити теоретичне підґрунтя для удосконалення методів діагностичної медичної візуалізації та корекції вроджених та набутих патологій центральної нервової системи у дітей [1, 2].

Черепно-лицеві аномалії є важливою проблемою педіатрії. Вони входять до числа основних причин дитячої смертності та захворюваності. Черепно-лицеві аномалії, в основному, впливають на розвиток черепа, зокрема кісток лицевого черепа. Ці вади варіюють від легких до тяжких, які можуть бути небезпечними для життя

і вимагають негайного хірургічного втручання [3, 4]. Використання в щелепно-лицевій хірургії високоефективних сучасних технологій значно підвищило ефективність усунення різних аномалій і деформацій, які виявляються в лицевому відділі голови [5-7]. Однак, уникнути можливих ускладнень під час хірургічного лікування можливо тільки на основі детального вивчення всіх анатомо-топографічних структур, що входять до складу даної ділянки [8, 9].

Сучасна краніологія вирішує не лише актуальні питання антропології, вивчаючи закономірності будови черепа людини та виявляючи морфофункціональні особливості різних його форм, але й розробляє прикладні анатомо-клінічні завдання. Аналіз сучасної наукової літератури дозволяє дійти висновку, що не зважаючи на низку наукових досліджень в анатомії людини морфогенез дрібних кісток лицевого черепа залишається актуальним напрямком для подальших наукових досліджень [10-14].

Мета дослідження: розробити анатомічні моделі морфометричних параметрів виличної і носової кісток у плодів та новонароджених.

Матеріал і методи. Дослідження проведено на 57 препаратах плодів людини 4-10 місяців та 7 новонароджених (зокрема, 5 ізольованих органоконструкцій) обох статей, без зовнішніх ознак анатомічних відхилень або аномалій та без явних макроскопічних відхилень від нормальної будови черепа за допомогою адекватних анатомічних методів: макропрепарування, виготовлення топографоанатомічних зрізів, комп'ютерної томографії, краніометрії. Краніометричне дослідження проводили в горизонтальній вушно-очній площині, в так названій «франкфуртській горизонталі», перед цим кожний об'єкт фіксували в краніостаті. Для побудови математичних моделей використовували такі морфометричні параметри: висоту та ширину виличної і носової кісток. Висоту виличної кістки визначали від верхівки її лобового відростка до середини нижнього краю тіла виличної кістки, ширину – по горизонтальній лінії, яка проведена через тіло виличної кістки від середини вилично-верхньощелепного шва та середини вилично-скроневого шва. Висота носової кістки – по лінії, яка проведена через середину верхнього та нижнього країв кістки, ширина – по лінії, яка проведена через середину присереднього та бічного її країв.

Статистичний аналіз отриманих даних проводили за допомогою ліцензованої програми RStudio. Перевірялась нульова гіпотеза про те, що вибірки взяті з одного розподілу, або з розподілів з однаковими медіанами:

H_0 : {кожна група має однаковий розподіл}

H_1 : {кожна група не має однакового розподілу}

Використовували тест Стюдента, непараметричний критерій Краскела-Уолліса (дає відповідь на питання чи є відмінність між розподілами груп, однак не вказує які саме групи вирізняються), тест Коновера-Імана для порівняння стохастичного домінування та отримання результатів між різними попарними порівняннями після тесту Краскела-Уолліса для стохастичного домінування серед груп. При аналізі вибіркового коефіцієнта кореляції (r) силу зв'язку оцінювали за шкалою Чеддока: при $r = 0$ – зв'язок відсутній; при $r =$ від 0,1 до 0,3 – слабкий зв'язок; 0,3-0,5 – зв'язок помірної сили; 0,5-0,7 – помітний зв'язок; 0,7-0,9 – зв'язок високої сили, 0,9-1,0 – дуже високої сили. Статистично значущими вважали значення при $p < 0,05$.

Проведена оцінка характеру розподілів для кожного з отриманих варіаційних рядів, середні для кожної ознаки, що вивчається, стандартне квадратичне відхилення, процентильний розмах показників. Робота виконана з дотриманням основних положень Гельсінської декларації Всесвітньої медичної асоціації про етичні принципи проведення науково-медичних досліджень за участю людини (1964-2000) та наказу МОЗ України № 690 від 23.09.2009 р. і є фрагментом комплексної планової ініціативної науково-дослідної роботи кафедр анатомії людини імені М. Г. Туркевича, анатомії, клінічної анатомії та оперативної хірургії Буковинського державного медичного університету МОЗ України: «Закономірності статево-вікової будови та топографоанатомічних перетворень органів і структур організму на пре- та постнатальному етапах онтогенезу. Особливості перинатальної анатомії та ембріотопографії», номер державної реєстрації 0120U101571.

Результати дослідження та їх обговорення.

Упродовж плодового і раннього неонатального періодів онтогенезу висота правої та лівої виличної кістки збільшується більше ніж в два рази, у 4-місячних плодів висота виличної кістки становить $8,26 \pm 0,19$ мм справа та $8,21 \pm 0,19$ мм зліва, а у новонароджених $18,81 \pm 0,25$ та $19,36 \pm 0,48$ мм відповідно (табл. 1). Порівнюючи параметри висоти виличної кістки у плодів і новонароджених характерним є те, що з 5-го по 6-й місяці розвитку дані параметри збільшується найбільше (майже на 3,0 мм), упродовж всіх інших місяців розвитку вони збільшуються поступово на $\pm 1,5$ мм. У 5, 6, 7, 10-місячних плодів та новонароджених параметри висоти виличної кістки є дещо більшими зліва ніж справа.

Таблиця 1

Висота виличної кістки впродовж фетального і раннього періодів онтогенезу (мм)

Вікова група	Висота виличної кістки			
	справа		зліва	
	М ± m	межі довірчих інтервалів	М ± m	межі довірчих інтервалів
4 міс	8,26 ± 0,19	7,79-8,73	8,21 ± 0,19	7,76-8,66
5 міс	9,16 ± 0,31	8,48-9,84	9,19 ± 0,30	8,52-9,86
6 міс	12,08 ± 0,15	11,76-12,40	12,10 ± 0,17	11,72-12,48
7 міс	12,87 ± 0,28	12,24-13,50	13,05 ± 0,30	12,39-13,71
8 міс	14,67 ± 0,27	13,98-15,36	14,62 ± 0,23	14,04-15,20
9 міс	16,02 ± 0,22	15,40-16,64	16,02 ± 0,21	15,44-16,60
10 міс	17,32 ± 0,22	16,70-17,94	17,40 ± 0,16	16,96-17,84
Новонароджені	18,81 ± 0,25	18,20-19,42	19,36 ± 0,48	18,18-20,54

У даному періоді розвитку ширина правої та лівої виличної кістки збільшується з 10,90±0,46 мм (4-місячні плоди) до 18,97±0,19 мм (новонароджені) справа та з 10,84±0,48 мм (4-місячні плоди) по 18,77±0,23 мм (новонароджені) зліва, майже на 8,0 мм (табл. 2). Найбільші збільшення параметрів характерні з 6-го по 7-й місяці розвитку,

вони збільшуються майже на 3,0 мм, з 8-го місяця розвитку до періоду новонародженості ширина виличної кістки як справа так і зліва зазнає незначного збільшення (±1,0 мм), у всіх інших періодах розвитку вони збільшуються поступово на ±1,5 мм. У 5, 6, 8, 10-місячних плодів параметри ширини виличної кістки є дещо більшими зліва ніж справа.

Таблиця 2

Ширина виличної кістки впродовж фетального і раннього періодів онтогенезу (мм)

Вікова група	Ширина виличної кістки			
	справа		зліва	
	М ± m	межі довірчих інтервалів	М ± m	межі довірчих інтервалів
4 міс	10,90 ± 0,46	9,76-12,04	10,84 ± 0,48	9,67-12,01
5 міс	12,36 ± 0,57	11,08-13,64	12,71 ± 0,61	11,36-14,06
6 міс	13,18 ± 0,21	12,72-13,64	13,50 ± 0,25	12,96-14,04
7 міс	16,79 ± 0,85	14,89-18,69	16,41 ± 0,60	15,06-17,76
8 міс	17,57 ± 0,37	16,62-18,52	17,77 ± 0,34	16,91-18,63
9 міс	18,34 ± 0,26	17,62-19,06	18,22 ± 0,12	17,89-18,55
10 міс	17,90 ± 0,28	17,13-18,67	17,98 ± 0,25	17,30-18,66
Новонароджені	18,97 ± 0,19	18,50-19,44	18,77 ± 0,23	18,20-19,34

У плодів та новонароджених висота носової кістки збільшуються справа з 5,07±0,07 мм (4-місячні плоди) до 8,97±0,12 мм (новонароджені), зліва – з 5,30±0,18 мм до 9,10±0,10 мм відповідно (табл. 3). Якщо висота носової кістки справа упродовж фетального та раннього неонатального періодів онтогенезу збільшується поступово, то для цих

параметрів зліва є притаманні два періоди найбільшого їх збільшення з 6-го по 7-й місяці розвитку та з 10 місяця розвитку до періоду новонародженості, дані розміри збільшуються на ±1,0 мм. У 4, 5, 7-місячних плодів та новонароджених параметри висоти носової кістки є дещо більшими зліва ніж справа.

Таблиця 3

Висота носової кістки впродовж фетального і раннього періодів онтогенезу (мм)

Вікова група	Висота носової кістки			
	справа		зліва	
	М ± m	межі довірчих інтервалів	М ± m	межі довірчих інтервалів
4 міс	5,07 ± 0,07	4,90-5,24	5,30 ± 0,18	4,87-5,73
5 міс	5,43 ± 0,10	5,20-5,66	5,48 ± 0,12	5,22-5,74
6 міс	5,65 ± 0,09	5,46-5,84	5,62 ± 0,09	5,42-5,82
7 міс	6,42 ± 0,15	6,09-6,75	6,63 ± 0,15	6,29-6,97
8 міс	7,02 ± 0,09	6,08-7,24	7,03 ± 0,08	6,82-7,24
9 міс	7,40 ± 0,12	7,06-7,74	7,36 ± 0,05	7,22-7,50
10 міс	8,10 ± 0,15	7,69-8,51	8,04 ± 0,16	7,60-8,48
Новонароджені	8,97 ± 0,12	8,66-9,28	9,10 ± 0,10	8,85-9,35

Ширина носової кістки у даний період розвитку збільшується справа з $3,04 \pm 0,06$ мм (4-місячні плоди) до $5,23 \pm 0,09$ мм (новонароджені), зліва – з $3,07 \pm 0,12$ мм до $5,26 \pm 0,08$ мм відповідно (табл. 4). Для ширини носової кістки як справа так і зліва є характерний період відносного збільшення її параметрів, розміри ширини кістки з 6-го по 7-й

місяці розвитку майже не змінюються. З 7-го по 8-й місяці розвитку дані параметри збільшуються найбільше ($\pm 1,0$ мм) – період прискороного розвитку. У всіх вікових групах параметри ширини носової кістки зліва дещо перевищують ці параметри справа, крім групи 8-місячних плодів.

Таблиця 4

Ширина носової кістки впродовж фетального і раннього періодів онтогенезу (мм)

Вікова група	Ширина носової кістки			
	справа		зліва	
	$M \pm m$	межі довірчих інтервалів	$M \pm m$	межі довірчих інтервалів
4 міс	$3,04 \pm 0,06$	2,88-3,20	$3,07 \pm 0,12$	2,77-3,37
5 міс	$3,31 \pm 0,07$	3,16-3,46	$3,41 \pm 0,07$	3,25-3,57
6 міс	$3,86 \pm 0,07$	3,72-4,00	$3,88 \pm 0,07$	3,72-4,04
7 міс	$3,64 \pm 0,15$	3,31-3,97	$3,91 \pm 0,15$	3,58-4,24
8 міс	$4,60 \pm 0,14$	4,23-4,97	$4,58 \pm 0,16$	4,17-4,99
9 міс	$4,84 \pm 0,07$	4,63-5,05	$4,90 \pm 0,11$	4,60-5,20
10 міс	$4,92 \pm 0,10$	4,65-5,19	$4,96 \pm 0,07$	4,75-5,17
Новонароджені	$5,23 \pm 0,09$	5,01-5,45	$5,26 \pm 0,08$	5,05-5,47

Провівши порівняння середніх значень усіх морфометричних параметрів висот і ширин виличної та носової кісток у всіх вікових групах, використавши тест Вілкоксона, можна констатувати, що всі p-value більші, ніж рівень значимості $\alpha=0,05$, що вказує на відсутність значимої різниці. Отже, на основі середніх арифметичних даних досліджуваних параметрів, побудовані моделі прогнозування нормативних значень морфометричних

параметрів висот і ширин виличної та носової кісток у плодів та новонароджених з використанням віку плода та його тім'яно-п'яткової довжини. З метою побудови моделей використовуємо середнє арифметичне значення показників справа і зліва даних кісток $(RV_1+LV_1)/2$.

Модель для прогнозування висоти виличної кістки (ВВК) у плодів та новонароджених має вигляд (рис. 1):

$$ВВК = \beta_0 + 0,013 \times \text{тім'яно-п'яткова довжина плода,}$$

де β_0 : 5,858, якщо віковий період = 4 міс; 6,255 = 5 міс; 8,552 = 6 міс; 8,807 = 7 міс; 9,763 = 8 міс; 10,536 = 9 міс; 11,302 = 10 міс; 12,709 = новонароджені.

Коефіцієнт детермінації моделі становить 96,22%.

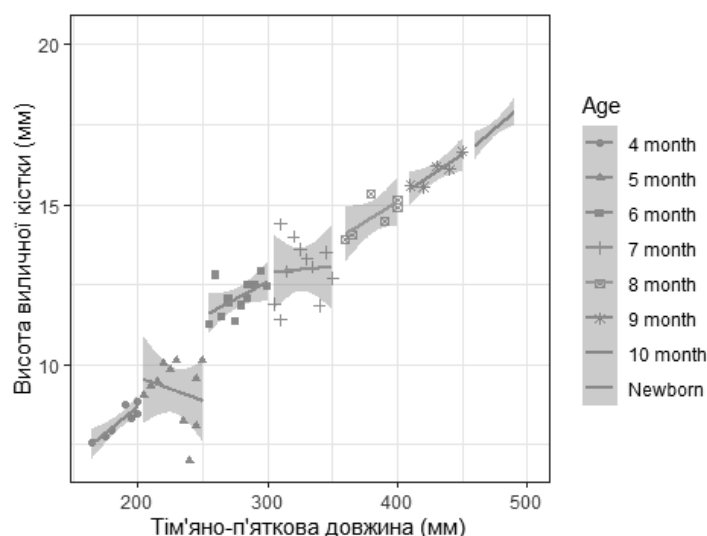


Рис. 1 Діаграма моделі висоти виличної кістки у плодів та новонароджених

Модель для прогнозування ширини виличної кістки (ШВК) у плодів та новонароджених має вигляд (рис. 2):

$$\text{ШВК} = \beta_0 + 0,010 \times \text{тім'яно-п'яткова довжина плода},$$

де β_0 : 9,016, якщо віковий період = 4 міс; 10,256 = 5 міс; 10,576 = 6 міс; 13,356 = 7 міс; 13,860 = 8 міс; 14,001 = 9 міс; 13,213 = 10 міс; 13,895 = новонароджені.

Коефіцієнт детермінації моделі становить 80,59%.

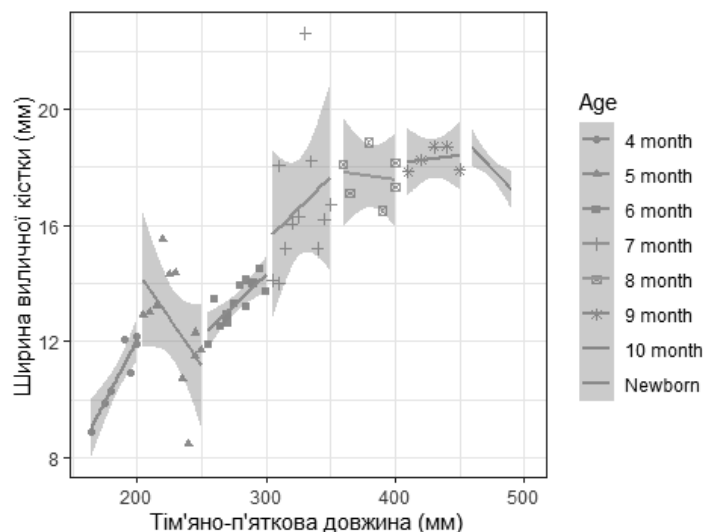


Рис. 2. Діаграма моделі ширини виличної кістки у плодів та новонароджених

Модель для прогнозування висоти носової кістки (ВНК) у плодів та новонароджених має вигляд (рис. 3):

$$\text{ВНК} = \beta_0 + 0,010 \times \text{тім'яно-п'яткова довжина плода},$$

де β_0 : 3,231, якщо віковий період = 4 міс; 3,053 = 5 міс; 2,724 = 6 міс; 3,106 = 7 міс; 3,015 = 8 міс; 2,872 = 9 міс; 3,090 = 10 міс; 3,794 = новонароджені.

Коефіцієнт детермінації моделі становить 95,20%.

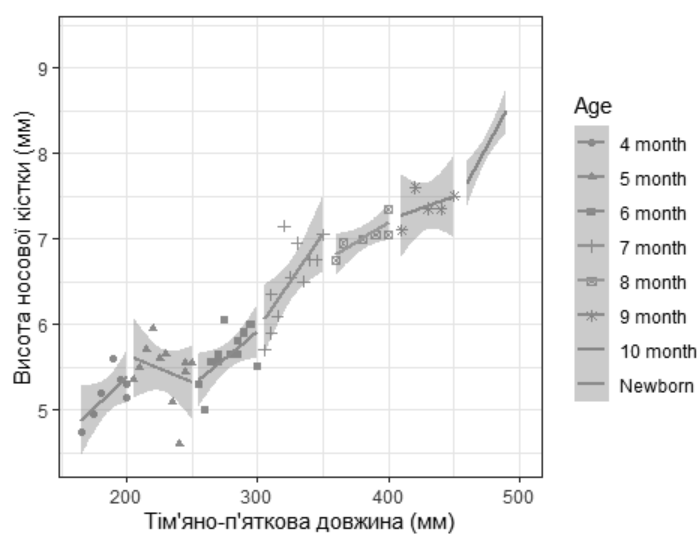


Рис. 3. Діаграма моделі висоти носової кістки у плодів та новонароджених

Модель для прогнозування ширини носової кістки (ШНК) у плодів та новонароджених має вигляд (рис. 4):

$$\text{ШНК} = \beta_0 + 0,005 \times \text{тім'яно-п'яткова довжина плода},$$

де β_0 : 2,155, якщо віковий період = 4 міс; 2,250 = 5 міс; 2,524 = 6 міс; 2,195 = 7 міс; 2,740 = 8 міс; 2,789 = 9 міс; 2,641 = 10 міс; 2,823 = новонароджені.

Коефіцієнт детермінації моделі становить 88,19%.

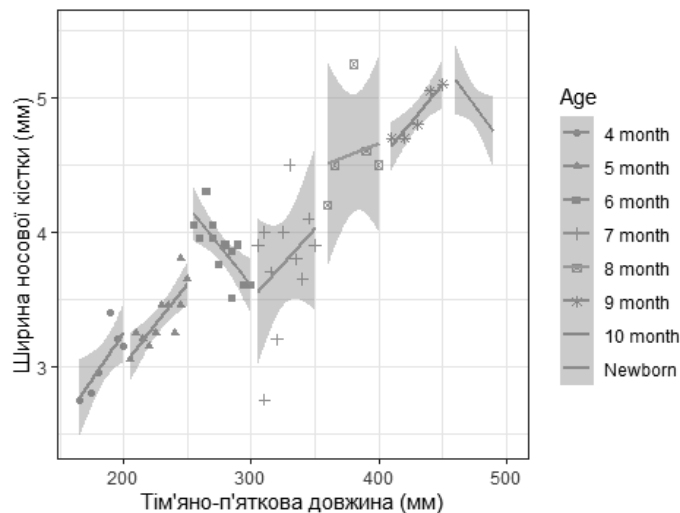


Рис. 4. Діаграма моделі ширини носової кістки у плодів та новонароджених

Кореляційний взаємозв'язок між морфометричними параметрами дрібними кістками лицевого відділу черепа (влична кістка, носова кістка) свідчить про певні коефіцієнти кореляції. Оцінюючи дані зв'язки за шкалою Чеддока можна стверджувати, що між висотами вличною та носовою кістками дуже сильний позитивний зв'язок (0,938); між ширинами даних кісток сильний позитивний зв'язок (0,777).

Висновки. 1. Упродовж фетального та раннього неонатального періодів онтогенезу морфометричні параметри (висота і ширина) вличної і носової кісток збільшуються поступово. Але для даних параметрів притаманні періоди найбільшого збільшення, це період з 5-го по 6-й місяці розвитку є характерний для висоти вличної кістки, з 6-го по 7-й місяці розвитку – для її ширини, з 6-го по 7-й місяці розвитку та з 10 місяця розвитку до періоду новонародженості – для висоти носової кістки, з 7-го по 8-й місяці розвитку – для її ширини, Тільки період з 6-го по 7-й місяці розвитку – період відносного збільшення, який є характерний для ширини носової кістки, в даний період розвитку її розміри майже не змінюються. 2. Анатомічні моделі для прогнозування нормативних розмірів вличної та носової кісток у плодів

та новонароджених з використанням віку плода та йоготім'яно-п'яткової довжини мають вигляд: висота вличної кістки = $\beta_0 + 0,013 \times$ тім'яно-п'яткова довжина плода, де β_0 : 5,858, якщо віковий період = 4 міс; 6,255 = 5 міс; 8,552 = 6 міс; 8,807 = 7 міс; 9,763 = 8 міс; 10,536 = 9 міс; 11,302 = 10 міс; 12,709 = новонароджені; ширина вличної кістки = $\beta_0 + 0,010 \times$ тім'яно-п'яткова довжина плода, де β_0 : 9,016, якщо віковий період = 4 міс; 10,256 = 5 міс; 10,576 = 6 міс; 13,356 = 7 міс; 13,860 = 8 міс; 14,001 = 9 міс; 13,213 = 10 міс; 13,895 = новонароджені; висота носової кістки = $\beta_0 + 0,010 \times$ тім'яно-п'яткова довжина плода, де β_0 : 3,231, якщо віковий період = 4 міс; 3,053 = 5 міс; 2,724 = 6 міс; 3,106 = 7 міс; 3,015 = 8 міс; 2,872 = 9 міс; 3,090 = 10 міс; 3,794 = новонароджені; ширина носової кістки = $\beta_0 + 0,005 \times$ тім'яно-п'яткова довжина плода, де β_0 : 2,155, якщо віковий період = 4 міс; 2,250 = 5 міс; 2,524 = 6 міс; 2,195 = 7 міс; 2,740 = 8 міс; 2,789 = 9 міс; 2,641 = 10 міс; 2,823 = новонароджені.

Перспективи подальших досліджень. Дослідження морфометричних параметрів вличної та носової кісток упродовж всіх періодів постнатального онтогенезу з наступною побудовою анатомічних моделей.

Список використаної літератури

1. Hendricks BK, Patel AJ, Hartman J, Seifert MF, CohenGadol A. Operative anatomy of the human skull: a virtual reality expedition. *Oper Neurosurg.* 2018;15(4):368-77. DOI: 10.1093/ons/opy166.

2. Alexander SL, Rafaels K, Gunnarsson CA, Weerasooriya T. Structural analysis of the frontal and parietal bones of the human skull. *J Mech Behav Biomed Mater*. 2019;90:689-701. DOI: 10.1016/j.jmbbm.2018.10.035.
3. Хмара ТВ, Кузняк НБ, Морараш ЮА, Ризничук МО, Петрюк АС, Кавун МП. Онтологія варіантів будови та вад розвитку черепа. Частина I. Український журнал медицини, біології та спорту. 2021;6.2(30):20-30.
4. Хмара ТВ, Ризничук МО, Кузняк НБ, Мельничук СП, Батрановська СО, & Заморський П. Онтологія варіантів будови та вад розвитку черепа. Частина II. Спадкові синдроми. Український журнал медицини, біології та спорту. 2021;6,3(31):71-7. DOI: 10.26693/jmbs06.03.071.
5. Neumann K, Moegelin A, Temminghoff M, Radlanski RJ, Langford A, Unger M, et al. 3D-computed tomography: a new method for the evaluation of fetal cranial morphology. *J Craniofac Genet Dev Biol*. 1997;17(1):9-22.
6. Radlanski R.J, Renz H, Klarkowski M. C. Prenatal development of the human mandible. 3D reconstructions, morphometry and bone remodelling pattern, sizes 12-117 mm CRL. *Anat Embryol (Berl)*. 2003 Oct;207(3):221-32.
7. Fontolliet M, Bornstein MM, von Arx T. Characteristics and dimensions of the infraorbital canal: a radiographic analysis using cone beam computed tomography (CBCT). *Surg Radiol Anat*. 2019 Feb;41(2):169-79. doi: 10.1007/s00276-018-2108-z. Epub 2018 Oct 17. PMID: 30328488.
8. Hidalgo Rivas JA, Horner K, Thiruvengkatachari B, et al. Development of a low-dose protocol for cone beam CT examinations of the anterior maxilla in children. *Br J Radiol*. 2015;88(10):104-6.
9. Sant'Anna EF, Lau GW, Marquazan M, de Souza Ara MT, Polley JW, Figueroa AA. Combined maxillary and mandibular distraction osteogenesis in patients with hemifacial microsomia. *American Journal of Orthodontics and Dentofacial Orthopedics*. 2015;147(5):566-77. DOI: 10.1016/j.ajodo.2014.12.027.
10. Цигикало О, Дмитренко Р, Попова І, Банул Б. Особливості становлення деяких кісток черепа на ранніх етапах онтогенезу людини. Буковинський медичний вісник. 2021;25.3(99):144-8. DOI: 10.24061/2413-0737.XXV.3.99.2021.22.
11. Махлинець НП, Ожоган ЗР. Функціональна матриця в розвитку лицевого скелета в дітей. Сучасна стоматологія. 2022;1-2(110):58-61. DOI: 10.33295/1992-576X-2022-1-2-58.
12. Слободян ОМ, Проняєв ДВ, Товкач ЮВ, (редактори). Анатомо-функціональні особливості окремих структур та органів голови. Чернівці. БДМУ. 2020. 198 с.
13. Celikoglu M, Buyuk SK, Sekerci AE, et al. Maxillary dental anomalies in patients with cleft lip and palate: a cone beam computed tomography study. *J Clin Pediatr Dent*. 2015;39(2):183-6.
14. Manyama M, Larson JR, Liberton DK, et al. Facial morphometrics of children with non-syndromic orofacial clefts in Tanzania. *BMC Oral Health*. 2014;29(7):90-4.

References

1. Hendricks BK, Patel AJ, Hartman J, Seifert MF, CohenGadol A. Operative anatomy of the human skull: a virtual reality expedition. *Oper Neurosurg*. 2018;15(4):368-77. DOI: 10.1093/ons/opy166.
2. Alexander SL, Rafaels K, Gunnarsson CA, Weerasooriya T. Structural analysis of the frontal and parietal bones of the human skull. *J Mech Behav Biomed Mater*. 2019;90:689-701. DOI: 10.1016/j.jmbbm.2018.10.035.
3. Khmara TV, Kuznyak NB, Morarash YUA, Ryznychuk MO, Petryuk AYE, Kavun MP. Ontolohiya variantiv budovy ta vad rozvytku cherepa. Chastyna I. *Ukrayins'kyi zhurnal medytsyny, biolohiyi ta sportu*. 2021;6.2(30):20-30. [Ukrainian].
4. Khmara TV, Ryznychuk MO, Kuznyak NB, Mel'nychuk SP, Batranovs'ka SO, & Zamors'kyi II. Ontolohiya variantiv budovy ta vad rozvytku cherepa. Chastyna II. *Spadkovi syndromy. Ukrayins'kyi zhurnal medytsyny, biolohiyi ta sportu*. 2021;6,3(31):71-7. DOI: 10.26693/jmbs06.03.071. [Ukrainian].
5. Neumann K, Moegelin A, Temminghoff M, Radlanski RJ, Langford A, Unger M, et al. 3D-computed tomography: a new method for the evaluation of fetal cranial morphology. *J Craniofac Genet Dev Biol*. 1997;17(1):9-22.
6. Radlanski R.J, Renz H, Klarkowski M. C. Prenatal development of the human mandible. 3D reconstructions, morphometry and bone remodelling pattern, sizes 12-117 mm CRL. *Anat Embryol (Berl)*. 2003 Oct;207(3):221-32.
7. Fontolliet M, Bornstein MM, von Arx T. Characteristics and dimensions of the infraorbital canal: a radiographic analysis using cone beam computed tomography (CBCT). *Surg Radiol Anat*. 2019 Feb;41(2):169-79. doi: 10.1007/s00276-018-2108-z. Epub 2018 Oct 17. PMID: 30328488.

8. Hidalgo Rivas JA, Horner K, Thiruvengkatachari B, et al. Development of a low-dose protocol for cone beam CT examinations of the anterior maxilla in children. *Br J Radiol.* 2015;88(10):104-6.
9. Sant'Anna EF, Lau GW, Marquazan M, de Souza Ara MT, Polley JW, Figueroa AA. Combined maxillary and mandibular distraction osteogenesis in patients with hemifacial microsomia. *American Journal of Orthodontics and Dentofacial Orthopedics.* 2015;147(5):566-77. DOI: 10.1016/j.ajodo.2014.12.027.
10. Tsyhykalo O, Dmytrenko R, Popova I, Banul B. Osoblyvosti stanovlennya deyakykh kistok cherepa na rannikh etapakh ontogenezu lyudyiny. *Bukovyns'kyi medychnyy visnyk.* 2021;25.3(99):144-8. DOI: 10.24061/2413-0737.XXV.3.99.2021.22. [Ukrainian].
11. Makhlynets' NP, Ozhohan ZR. Funktsional'na matrytsya v rozvytku lytsevoho skeleta v ditey. *Suchasna stomatolohiya.* 2022;1-2(110):58-61. DOI: 10.33295/1992-576X-2022-1-2-58. [Ukrainian].
12. Slobodyan OM, Pronyayev DV, Tovkach YUV, (redaktery). *Anatomo-funktsional'ni osoblyvosti okremykh struktur ta orhaniv holovy.* Chernivtsi. BDMU. 2020. 198 s. [Ukrainian].
13. Celikoglu M, Buyuk SK, Sekerci AE, et al. Maxillary dental anomalies in patients with cleft lip and palate: a cone beam computed tomography study. *J Clin Pediatr Dent.* 2015;39(2):183-6.
14. Manyama M, Larson JR, Liberton DK, et al. Facial morphometrics of children with non-syndromic orofacial clefts in Tanzania. *BMC Oral Health.* 2014;29(7):90-4.

ANATOMICAL MODELING THE SMALL BONES OF THE FACIAL DIVISION OF SKULL IN FETUSES AND NEWBORNS

Abstract. Modern craniology solves not only topical issues of anthropology, studying the regularities of the human skull structure and revealing the morpho-functional features of its various forms, but also develops applied anatomical and clinical tasks. The analysis of modern scientific literature allows us to come to the conclusion that, despite a number of scientific studies in human anatomy, the morphogenesis of small bones of the facial skull remains an actual direction for further scientific research. Purpose: to develop anatomical models of morphometric parameters of the zygomatic and nasal bones in fetuses and newborns. The study was conducted on 57 preparations of 4-10 months human fetuses and 7 newborns (in particular, 5 isolated organocomplexes). The following morphometric parameters were used to create mathematical models: the height and width of the zygomatic and nasal bones. The height of the zygomatic bone was determined from the top of its frontal process to the middle of the lower edge of the body of the zygomatic bone, the width – along a horizontal line drawn through the body of the zygomatic bone from the middle of the zygomatic-maxillary seam and the middle of the zygomatic-temporal seam. The height of the nasal bone is along the line drawn through the middle of the upper and lower edges of the bone, the width is along the line drawn through the middle of its medial and lateral edges. Statistical analysis of the obtained data was carried out using the licensed program RStudio. It was established that during the fetal and early neonatal periods of ontogenesis, the morphometric parameters (height and width) of the zygomatic and nasal bones increase gradually. However, these parameters are characterized by periods of greatest increase, the intervals this period are: from the 5th to 6th month of development and is characteristic for the height of the zygomatic bone; from the 6th to 7th month of development – for its width; from the 6th to 7th months of development and from the 10th month of development to the newborn period – for the height of the nasal bone, while from the 7th to 8th month of development – for its width, Only the period from the 6th to 7th month of development is a period of relative increase, which is characteristic of the width of the nasal bone, its dimensions almost do not change during this period of development. Anatomical models for predicting the normative dimensions of the zygomatic and nasal bones in fetuses and newborns using the age of the fetus and its parietal-calcaneal length have next form: the height of the zygomatic bone = $\beta_0 + 0.013 \times$ parietal-calcaneal length of the fetus, where β_0 : 5.858, if the age period = 4 months; 6.255 = 5 months; 8.552 = 6 months; 8.807 = 7 months; 9.763 = 8 months; 10.536 = 9 months; 11.302 = 10 months; 12.709 = newborns; the width of the zygomatic bone = $\beta_0 + 0.010 \times$ parietal-calcaneal length of the fetus, where β_0 : 9.016, if the age period = 4 months; 10.256 = 5 months; 10.576 = 6 months; 13.356 = 7 months; 13.860 = 8 months; 14.001 = 9 months; 13.213 = 10 months; 13.895 = newborns; the height of the nasal bone = $\beta_0 + 0.010 \times$ parietal-calcaneal length of the fetus, where β_0 : 3.231, if the age period = 4 months; 3.053 = 5 months; 2.724 = 6 months; 3.106 = 7 months; 3.015 = 8 months; 2.872 = 9 months; 3.090 = 10 months; 3.794 = newborns; the width of the nasal bone = $\beta_0 + 0.005 \times$ parietal-calcaneal length of the fetus, where β_0 : 2.155, if the age period = 4 months; 2.250 = 5 months; 2.524 = 6 months; 2.195 = 7 months; 2.740 = 8 months; 2.789 = 9 months; 2.641 = 10 months; 2.823 = newborns.

Key words: zygomatic bone, nasal bone, morphometry, model, fetus, newborn.

Відомості про авторів:

Слободян Олександр Миколайович – доктор медичних наук, професор, завідувач кафедри анатомії, клінічної анатомії та оперативної хірургії закладу вищої освіти Буковинського державного медичного університету, м. Чернівці;

Дундюк-Березіна Софія Ігорівна – заочний аспірант кафедри анатомії, клінічної анатомії та оперативної хірургії Буковинського державного медичного університету, м. Чернівці.

Information about authors:

Slobodian Oleksandr M. – Doctor of Medical Sciences, Professor, Chief of the Department of Anatomy, Clinical Anatomy and Operative Surgery of the Bukovinian State Medical University, Chernivtsi.

Dundiuk-Berezina Sofia I. – Correspondence postgraduate student of the Department of Anatomy, Clinical Anatomy and Operative Surgery of the Bukovinian State Medical University, Chernivtsi.

Надійшла 11.10.2022 р.

Рецензент – проф. Т. В. Хмара (Чернівці)