

Міністерство охорони здоров'я України  
Буковинський державний медичний університет

# **БУКОВИНСЬКИЙ МЕДИЧНИЙ ВІСНИК**

Український науково-практичний журнал

Заснований у лютому 1997 року

Видається 4 рази на рік

*Включений до Ulrichweb™ Global Serials Directory, наукометричних і спеціалізованих баз даних Google Scholar (США), Index Copernicus International (Польща), Scientific Indexing Services (США), Infobase Index (Індія), Ukrainian research & Academy Network (URAN), НБУ ім. Вернадського, "Джерело"*

## **ТОМ 26, № 2 (102)**

---

# **2022**

**Редакційна колегія:**

головний редактор Т.М. Бойчук,  
О.Б. Беліков, О.С. Годованець, І.І. Заморський,  
О.І. Іващук (перший заступник головного редактора),  
Т.О. Ілащук, А.Г. Іфтодій, Г.Д. Коваль, О.К. Колоскова,  
В.В. Кривецький (заступник головного редактора),  
В.В. Максим'юк, Т.В. Мохорт, Н.В. Пашковська, Л.П. Сидорчук,  
С.В. Сокольник, В.К. Тащук (відповідальний секретар), С.С. Ткачук,  
О.І. Федів (відповідальний секретар), О.В. Цигикало

**Наукові рецензенти:**

проф. І.І. Заморський, проф. О.К. Колоскова, проф. Л.П. Сидорчук

Чернівці: БДМУ, 2022

Редакційна рада:

К.М. Амосова (Київ), В.В. Бойко (Харків),  
А.І. Гоженко (Одеса), В.М. Запорожан (Одеса),  
В.М. Коваленко (Київ), З.М. Митник (Київ),  
В.І. Паньків (Київ), В.П. Черних (Харків),  
Герхард Дамман (Швейцарія),  
Збігнев Копанські (Польща),  
Дірк Брутцерт (Бельгія),  
Раду Крістіан Дабіша (Румунія)  
Віктор Ботнару (Респ. Молдова)

Рекомендовано до друку та до поширення через мережу Інтернет рішенням вченої ради  
Буковинського державного медичного університету  
(протокол № 10 від 26.05.2022 року)

Буковинський медичний вісник  
(Бук. мед. вісник) – науково-  
практичний журнал, що рецензується  
Bukovinian Medical Herald  
(Buk. Med. Herald)

Заснований у лютому 1997 р. Видається 4  
рази на рік

Founded in February, 1997 Published four  
times annually

Мова видання: українська, англійська  
Сфера розповсюдження загальнодержавна,  
зарубіжна

Свідоцтво про державну реєстрацію: серія  
КВ №15684-4156 ПР від 21.09.2009

Наказом

Міністерства освіти і науки України  
від 17 березня 2020 року № 409 журнал  
“Буковинський медичний вісник”  
включено до категорії "Б" (медичні  
спеціальності – 222) переліку наукових  
фахових видань України

Адреса редакції: 58002, м. Чернівці,  
пл. Театральна, 2

Тел.: (0372) 55-37-54,  
52-39-63

Факс: (0372) 55-37-54

e-mail: [bmh@bsmu.edu.ua](mailto:bmh@bsmu.edu.ua)

Адреса електронної версії журналу в  
Internet: <http://www.bsmu.edu.ua>

**ЕКСПЕРИМЕНТАЛЬНЕ ОБҐРУНТУВАННЯ ВИЗНАЧЕННЯ ОПТИЧНОЇ ГУСТИНИ ПЛАЗМИ ВЕНОЗНОЇ КРОВІ ДЛЯ ВИЗНАЧЕННЯ ЖИТТЄЗДАТНОСТІ КИШОК****А.І. Шурма, Ф.В. Гринчук**

Буковинський державний медичний університет, м. Чернівці, Україна

**Ключові слова:***життєздатність кишки, плазма крові, оптична густина плазми крові.**Буковинський медичний вісник. 2022. Т. 26, № 2 (102). С. 42-45.***DOI:** 10.24061/2413-0737.XXVI.2.102.2022.8**E-mail:***shurma.andrii@bsmu.edu.ua, fedir.grynchuk@bsmu.edu.ua***Резюме. Мета роботи** – Оцінити можливість визначення оптичної густини плазми венозної крові (ОГПВК) для визначення життєздатності кишок в експерименті.**Матеріал і методи.** Для дослідження використано 30 білих нелінійних щурів. У 10 тварин для моделювання деструкції перев'язували петлю середньої частини тонкої кишки лігатурою, в інших 10 тварин перев'язували петлю середньої частини товстої кишки. Через 12 год виконували лапаротомію, забирали перев'язану петлю кишки на гістологічне дослідження і кров із шийної вени для вимірювання ОГПВК. Контролем слугували дані 10 здорових тварин.**Результати.** У здорових тварин на довжині хвилі  $\lambda = 310$  нм виявили питомий максимум ОГПВК, що сягає  $0,22$  од. ( $0,22 \pm 0,01$ ). Через 12 год у тварин із моделями деструкції тонкої кишки показники ОГПВК на цій довжині хвилі був  $0,38 \pm 0,17$  од., що статистично істотно ( $p < 0,01$ ) перевищувало контрольні показники. У тварин із моделями деструкції товстої кишки показники ОГПВК на цій довжині хвилі були  $0,37 \pm 0,13$  од., що статистично істотно ( $p < 0,01$ ) перевищувало контрольні показники. Статистично істотних відмінностей між показниками тварин із моделями деструкції різних відділів кишок не виявлено ( $p > 0,05$ ). На всіх гістологічних препаратах виявлені некротичні зміни стінки кишки.**Висновки.** 1. За експериментальними даними, у здорових щурів на довжині хвилі  $\lambda = 310$  нм спостерігається піковий показник ОГПВК, що сягає  $0,22 \pm 0,01$  од. 2. У тварин із моделями деструкції тонкої кишки показник ОГПВК на цій довжині хвилі зростає до  $0,38 \pm 0,17$  од., а у тварин із моделями деструкції товстої кишки – до  $0,37 \pm 0,13$  од., що статистично істотно ( $p < 0,01$ ) перевищує контрольні показники, водночас статистично істотних відмінностей при різній локалізації деструкції кишок немає ( $p > 0,05$ ). 3. Отримані дані свідчать про перспективність клінічного застосування такого показника для оцінювання стану кишок за умов їхньої деструкції і необхідність відповідних клінічних досліджень.**EXPERIMENTAL SUBSTANTIATION OF ESTIMATING THE OPTICAL DENSITY OF VENOUS BLOOD PLASMA TO DETERMINE INTESTINAL VIABILITY****A.I. Shurma, F.V. Grynchuk****Key words:** *intestinal viability, blood plasma, optical density of blood plasma.**Bukovinian Medical Herald. 2022. V. 26, № 2 (102). P. 42-45.***Resume. The aim** to evaluate the possibility of determining the optical density of venous blood plasma (ODVBP) to identify the viability of the intestines in the experiment.**Material and methods.** For the study, 30 nonlinear white rats were used. In 10 animals, the loop of the middle part of the small intestine was tied with a ligature to simulate destruction, and in 10 animals, the loop of the middle part of the colon was ligated. After 12 h, a laparotomy was performed, the ligated loop of the intestine was removed for histological examination and blood was drawn from the jugular vein to measure ODVBP. The control was given to 10 healthy animals.**Results.** Healthy animals at a wavelength  $\lambda = 310$  nm found a specific maximum ODVBP, reaching 0.22 units ( $0.22 \pm 0.01$ ). After 12 h in animals with models of small bowel destruction, the ODVBP values at this wavelength were  $0.38 \pm 0.17$  units, which was statistically significantly ( $p < 0.01$ ) higher than the control values. In animals with models of colon destruction, the indicators of ODVBP at this wavelength were  $0.37 \pm 0.13$  units, which was statistically significantly ( $p < 0.01$ )

higher than the control values. There were no statistically significant differences between the indicators of animals with models of destruction of different parts of the intestine ( $p > 0.05$ ). Necrotic changes of the intestinal wall were detected on all histological preparations.

**Conclusions.** 1. According to experimental data, in healthy rats at a wavelength  $\lambda = 310$  nm, there is a peak ODVBP, reaching  $0.22 \pm 0.01$  units. 2. In animals with models of destruction of the small intestine, the rate of ODVBP at this wavelength increases to  $0.38 \pm 0.17$  units, and in animals with models of destruction of the colon - up to  $0.37 \pm 0.13$  units, which is statistically significant ( $p (0.01)$ ), exceeds the control values, at the same time there are no statistically significant distinctions in different localization of intestinal destruction ( $p > 0.05$ ). 3. The data obtained indicate the prospects for clinical use of such an index to assess the condition of the intestines under conditions of their destruction and the need for appropriate clinical trials.

**Вступ.** Одним із проблемних питань діагностики у випадках ішемії чи обструкції кишок є визначення життєздатності ураженої ділянки кишки [1-5]. Основним способом залишається суб'єктивне візуальне оцінювання стану кишки, що спричиняє помилки з тяжкими наслідками [3, 6, 7]. Для об'єктивного визначення запропонована низка методів, які можна використати лише протягом операції [1, 6, 8, 9]. Водночас нерідко виникає потреба оцінювання ще до операції, що є визначальним для вибору тактики лікування хворих [10, 11]. Для цього пропонують визначати стан кровообігу ураженої кишки за допомогою сонографії, комп'ютерної томографії [4, 5, 7, 10]. Проте такі методи недостатньо інформативні, насамперед через те, що порушення гемоциркуляції можуть відновлюватися після ліквідації їхньої причини.

З огляду на це, окремі автори пропонують оцінювати певні клінічні чи лабораторні критерії: як стан асцитичної рідини, вміст натрію в плазмі крові, рівень лактату [3, 12]. Зауважимо, що означені показники є достатньо неспецифічними і можуть змінюватися не лише внаслідок розвитку некрозу тканин. Деякі дослідники використовують прогностичні системи, зокрема, засновані на використанні нейронних мереж [13, 14, 15]. Водночас складність такого підходу обмежує можливість його широкого практичного використання. Отож, питання оптимізації визначення життєздатності кишок залишається актуальним.

**Мета роботи.** Оцінити можливість визначення оптичної густини плазми венозної крові для визначення життєздатності кишок в експерименті.

**Матеріал і методи.** Об'єктом дослідження були 30 білих нелінійних щурів. У 10 тварин I групи виконували перев'язування петлі середньої частини тонкої кишки лігатурою для моделювання деструкції. У 10 тварин II групи виконували перев'язування петлі середньої частини товстої кишки лігатурою для моделювання деструкції.

Через 12 год виконували лапаротомію, забирали перев'язану петлю кишки на гістологічне дослідження, а кров із шийної вени – для вимірювання оптичної густини плазми. Контролем слугували дані 10 здорових тварин.

Дослідження оптичної густини плазми венозної крові проводили на типовому спектрофотометрі Agilent Cary 100/300 Series UV-Vis. Для гістологічного дослідження тканини фіксували в 10% розчині формаліну, зневоднювали у висхідній батареї спиртів, заливали в парафін. Зрізи робили на мікротомі завтовшки 5 мкм. Депарафінізовані зрізи забарвлювали гематоксилін-еозином. Забарвлені препарати вивчали у світлооптичному мікроскопі Delta Optical Evolution 100.

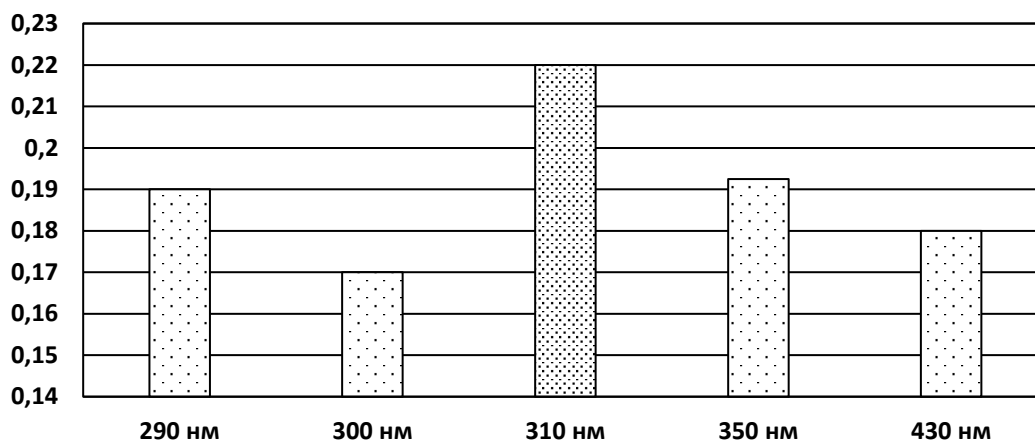
При виконанні роботи дотримувались загальноприйнятих світових та вітчизняних норм здійснення досліджень у галузі біології та медицини, а саме: положеннями Гельсінської декларації з прав людини, Ванкуверської конвенції про біомедичні дослідження (1979, 1994) та інших законодавчих актів, що діють на території України. Виведення тварин з експерименту проводили шляхом декапітації. Для знеболення тварин застосовували інгаляційний севофлурановий наркоз.

Статистичне обчислення результатів досліджень проводили з використанням електронних таблиць Microsoft® Office Excel (build 11.5612.5703). Перевірку закону розподілу вибірок на нормальність проводили за допомогою критерію Шапіро-Вілка. Для перевірки гіпотези про рівність середніх використовували критерій Стьюдента-Фішера для нормально розподілених вибірок і критерій Уїлкоксона для вибірок, розподіл яких відрізнявся від нормального.

**Результати дослідження та їх обговорення.** Встановлено (рисунок), що у здорових тварин на довжині хвилі  $\lambda = 310$  нм наявний питомий максимум оптичної густини плазми сягає 0,22 од. ( $0,22 \pm 0,01$ ). Гістологічні дослідження засвідчили відсутність патологічних змін кишок.

Через 12 год у тварин із моделями деструкції тонкої кишки показники оптичної густини плазми на цій довжині хвилі становили  $0,38 \pm 0,17$  од., що статистично істотно ( $p < 0,01$ ) перевищувало контрольні показники. У тварин із моделями деструкції товстої кишки показники оптичної густини плазми на цій довжині хвилі становили  $0,37 \pm 0,13$  од., що статистично вірогідно ( $p < 0,01$ ) перевищувало контрольні показники. Статистично істотних відмінностей між показниками тварин із моделями деструкції різних відділів кишок не виявлено ( $p > 0,05$ ).

## Оригінальні дослідження



**Рисунок.** Показники оптичної густини плазми венозної крові здорових тварин

Гістологічні дослідження засвідчили, що в защемлених ділянках кишок у всіх тварин наявні прояви некротичних змін всіх шарів стінки кишки.

Отже, експериментальні дані свідчать, що визначення оптичної густини плазми венозної крові можна використовувати для оцінювання можливих некротичних змін кишок.

#### Висновки

1. За експериментальними даними, у здорових щурів на довжині хвилі  $\lambda = 310$  нм спостерігається піковий показник оптичної густини плазми венозної крові, що сягає  $0,22 \pm 0,01$  од.

2. У тварин із моделями деструкції тонкої кишки показник оптичної густини плазми венозної крові на цій довжині хвилі зростає до  $0,38 \pm 0,17$  од., а у тварин із моделями деструкції товстої кишки – до  $0,37 \pm 0,13$  од., що статистично істотно ( $p < 0,01$ ) перевищує контрольні показники, водночас статистично істотних відмінностей при різній локалізації деструкції кишок немає ( $p > 0,05$ ).

3. Отримані дані свідчать про перспективність клінічного застосування такого показника для оцінювання стану кишок за умов їхньої деструкції і необхідність відповідних клінічних досліджень.

**Перспективи подальших досліджень.** Отримані в експерименті дані вказують, що доцільним є клінічна апробація методу для оцінювання можливості клінічного застосування.

#### Список літератури

- Urbanavičius L, Pattyn P, Putte DV, Venskutonis D. How to assess intestinal viability during surgery: A review of techniques. *World J Gastrointest Surg.* 2011;3(5):59-69. DOI: 10.4240/wjgs.v3.i5.59.
- Bala M, Kashuk J, Moore EE, Kluger Y, Biffl W, Gomes CA, et al. Acute mesenteric ischemia: guidelines of the World Society of Emergency Surgery. *World J Emerg Surg.* 2017 Aug 7;12:38. DOI: 10.1186/s13017-017-0150-5.
- Keeley JA, Kaji A, Kim DY, Putnam B, Neville A. Predictors of ischemic bowel in patients with incarcerated hernias. *Hernia.* 2019 Apr;23(2):277-80. DOI: 10.1007/s10029-019-01884-1.

- Diamond M, Lee J, LeBedis CA. Small Bowel Obstruction and Ischemia. *Radiol Clin North Am.* 2019 Jul;57(4):689-703. DOI: 10.1016/j.rcl.2019.02.002.

- Verheyden C, Orliac C, Millet I, Taourel P. Large-bowel obstruction: CT findings, pitfalls, tips and tricks. *Eur J Radiol.* 2020 Sep;130:109155. DOI: 10.1016/j.ejrad.2020.109155.

- Karampinis I, Keese M, Jakob J, Stasiunaitis V, Gerken A, Attenberger U, et al. Indocyanine Green Tissue Angiography Can Reduce Extended Bowel Resections in Acute Mesenteric Ischemia. *J Gastrointest Surg.* 2018 Dec;22(12):2117-24. DOI: 10.1007/s11605-018-3855-1.

- Kohga A, Kawabe A, Yajima K, Okumura T, Yamashita K, Isogaki J, et al. Does preoperative enhanced CT predict requirement of intestinal resection in the patients with incarcerated myoeptineal hernias containing small bowel? *Hernia.* 2021 Oct;25(5):1279-87. DOI: 10.1007/s10029-020-02325-0.

- Chatterjee S, Patel Z, Thaha MA, Kyriacou PA. In silico and in vivo investigations using an endocavitary photoplethysmography sensor for tissue viability monitoring. *J Biomed Opt.* 2020 Feb;25(2):1-16. DOI: 10.1117/1.JBO.25.2.027001.

- Bach Korsholm Knudsen K, Nerup N, Thorup J, Thymann T, Sangild PT, Svendsen LB, et al. Intestinal perfusion assessed by quantitative fluorescence angiography in piglets with necrotizing enterocolitis. *J Pediatr Surg.* 2021 Oct 29:S0022-3468(21)00730-2. DOI: 10.1016/j.jpedsurg.2021.10.021.

- Takayama N, Omoto N, Tanaka A, Taniguchi N. Point-of-Care Ultrasonography for Hernia Reduction: A Case of Incarcerated Umbilical Hernia. *J Emerg Med.* 2019 Dec;57(6):848-51. DOI: 10.1016/j.jemermed.2019.08.037.

- Morosin T, De Robles MS. Chylous ascites as a marker for intestinal viability in a small bowel obstruction: a case report. *J Surg Case Rep.* 2021 Sep 27;2021(9):rjab411. DOI: 10.1093/jscr/rjab411.

- Şahin M, Buluş H, Yavuz A, Turhan VB, Öztürk B, Kılıç NA, et al. The role of the lactate level in determining the risk rates of small bowel resection in incarcerated hernias. *Ulus Travma Acil Cerrahi Derg.* 2020 Jul;26(4):593-99. DOI: 10.14744/tjtes.2020.02500.

- Ozturk S, Unver M, Ozdemir M, Bozbrıyk O, Turk Y, Fırat O, et al. Prognostic factors in acute mesenteric ischemia and evaluation with multiple logistic regression analysis effecting morbidity and mortality. *Pol Przegl Chir.* 2020 Dec 28;93(1):25-33. DOI: 10.5604/01.3001.0014.5824.

- Strand-Amundsen RJ, Tronstad C, Reims HM, Reinholt

FP, Hogetveit JO, Tønnessen TI. Machine learning for intraoperative prediction of viability in ischemic small intestine. *Physiol Meas*. 2018 Oct 24;39(10):105011. DOI: 10.1088/1361-6579/aae0ea.

15. Jie Hou, Runar Strand-Amundsen, Christian Tronstad,

Jan Olav Hogetveit, Orjan Grottem Martinsen, et al. Automatic Prediction of Ischemia-Reperfusion Injury of Small Intestine Using Convolutional Neural Networks: A Pilot Study. *Sensors (Basel)*. 2021 Oct 8;21(19):6691. DOI: 10.3390/s21196691.

**Відомості про авторів**

**Шурма Андрій Ігорович** - аспірант кафедри хірургії № 1, Буковинський державний медичний університет, м. Чернівці, Україна.

**Гринчук Федір Васильович** - професор кафедри хірургії № 1, Буковинський державний медичний університет, м. Чернівці, Україна.

**Information about the authors**

**Shurma Andriy Ihorovych** - graduate student of the Department of Surgery № 1, Bukovinian State Medical University, Chernivtsi, Ukraine.

**Grynychuk Fedir Vasyliovych** - Professor of the Department of Surgery № 1, Bukovinian State Medical University, Chernivtsi, Ukraine.

*Надійшла до редакції 04.05.22  
Рецензент – проф. Польовий В.П.  
© А.І. Шурма, Ф.В. Гринчук, 2022*