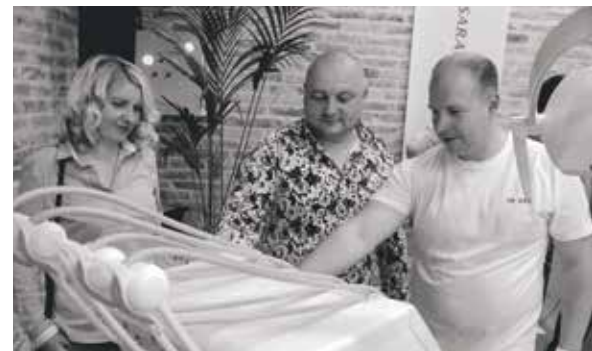



# INSPE OPEN AIR: ТЕСТ НА ЛІДЕРСТВО ПІДТВЕРДЖЕНО



- Головна платформа для професійного спілкування
- Найкращі ціни в році
- Новинки галузі та найбільший шоурум обладнання
- Навчання нон-стоп
- Найкрутіша вечірка для професійної спільноти



**12-13  
липня 2018**



Докладніше на с. 22



Новини стоматології №1 (94) 2018  
Заснований у грудні 1994 року  
Виходить щоквартально  
Мова видання українська

Novini stomatologii No 1 (94) 2018  
Founded December 1994  
Quarterly journal  
Ukrainian language edition

Головний редактор доц. М.М. Угрин

Editor-in-Chief Ass. Prof. M.M. Uhryn

**Редакційна колегія**

проф. Г.Ф. Білокліцька (Київ)  
проф. А.В. Борисенко (заст. гол. редактора, Київ)  
проф. Ю.В. Вовк (Львів)  
проф. І.М. Готь (Львів)  
проф. Т.Д. Заболотний (Львів)  
проф. В.М. Зубачик (Львів)  
проф. С.І. Кухта (Львів)  
проф. І.Я. Ломницький (Львів)  
доц. В.В. Лось (Київ)  
проф. О.Д. Луцик (Львів)  
проф. В.Ф. Макєєв (науковий редактор, Львів)  
проф. В.П. Неспрядько (Київ)  
проф. О.В. Павленко (Київ)  
проф. Н.І. Смоляр (Львів)  
проф. П.С. Фліс (науковий редактор, Київ)  
член-кор. НАМНУ, проф. Л.В. Харьков (Київ)  
проф. Л.О. Хоменко (Київ)

**Associate Editors**

Prof. G.F. Biloklytska, Kyiv, Ukraine  
Prof. of A.V. Borysenko, Deputy Editor, Kyiv, Ukraine  
Prof. Y.V. Vovk, Lviv, Ukraine  
Prof. I.M. Got, Lviv, Ukraine  
Prof. T.D. Zabolotnyi, Lviv, Ukraine  
Prof. V.M. Zubachyk, Lviv, Ukraine  
Prof. S.J. Kukhta, Lviv, Ukraine  
Prof. I.Y. Lomytskyi, Lviv, Ukraine  
Ass. Prof. V.V. Los, Kyiv, Ukraine  
Prof. O.D. Lutsyk, Lviv, Ukraine  
Prof. V.F. Makieyev, Scientific Editor, Lviv, Ukraine  
Prof. V.P. Nespriadko, Kyiv, Ukraine  
Prof. O.V. Pavlenko, Kyiv, Ukraine  
Prof. N.I. Smoliar, Lviv, Ukraine  
Prof. P.S. Flis, Scientific Editor, Kyiv, Ukraine  
Corresp. memb., Prof. L.V. Kharkov, Kyiv, Ukraine  
Prof. L.O. Khomenko, Kyiv, Ukraine

**Редакційна рада**

проф. М. Борисевич-Левіцка (Познань, Польща)  
проф. М. Верма (Нью-Делі, Індія)  
проф. Я.В. Заблоцький (Львів)  
проф. М. Задурска (Варшава, Польща)  
проф. М.Д. Король (Полтава)  
проф. В.І. Куцєвляк (Харків)  
проф. С. Маєвські (Краків, Польща)  
проф. І.П. Мазур (Київ, Україна)  
проф. Г.Т. Менабде (Тбілісі, Грузія)  
д.мед.н. Ю. Мінаковські (Отвоцьк, Польща)  
проф. В.С. Онищенко (Київ)  
проф. Т.-К. Ружилю (Люблін, Польща)  
проф. Т.П. Скрипнікова (Полтава)  
проф. О.О. Тимофєєв (Київ)  
проф., д-р стом., д-р філ. З.М. Хемманн (Ерланген-Нюрнберг, Німеччина)

**Editorial Board**

Prof. M. Borysewicz-Lewicka, Poznan, Poland  
Prof. M. Verma, New Delhi, India  
Prof. Ja.V. Zablotzkyi, Lviv, Ukraine  
Prof. M. Zadurska, Warsaw, Poland  
Prof. M.D. Korol, Poltava, Ukraine  
Prof. V.F. Kutseviak, Kharkiv, Ukraine  
Prof. S. Majewski, Krakow, Poland  
Prof. I.P. Mazur, Kyiv, Ukraine  
Prof. G.T. Menabde, Tbilisi, Georgia  
DMD J. Minakowski, Otwock, Poland  
Prof. V.S. Onyshchenko, Kyiv, Ukraine  
Prof. T.-K. Różylo, Lublin, Poland  
Prof. T.P. Skrypnikova, Poltava, Ukraine  
Prof. O.O. Tymofeyev, Kyiv, Ukraine  
Prof. DMD, PhD S.M. Heckmann, Erlangen-Nuremberg, Germany

**Засновники**

Львівський національний медичний  
університет ім. Данила Галицького,  
ТЗОВ «ГалДент»

**Founders**

Danylo Halyskyi Lviv  
National Medical University,  
GalDent LLC

**Видавець**

ТЗОВ «ГалДент»

**Publisher**

GalDent LLC

**Адреса редакції та видавця**

вул. Пасічна, 36, м. Львів, 79038, Україна  
Тел./факс: (032) 271-20-22, 271-22-72  
e-mail: info@galdent.com.ua,  
www.dentalnews.com.ua

**Editorial and publisher address**

36 Pasyczna st., Lviv, 79038, Ukraine  
Tel./fax: (032) 271-20-22, 271-22-72  
e-mail: info@galdent.com.ua,  
www.dentalnews.com.ua

«Новини стоматології»  
є друкованим виданням Асоціації приватно  
практикуючих лікарів-стоматологів України

Novini Stomatologii is a journal  
of the Association of Privately Practicing  
Dentists of Ukraine



Директор Тарас Кацюба  
Старший редактор Оксана Заваринська  
Редактор Мар'яна Гірська  
Дизайн та верстка Юлія Вербіна  
Відділ реклами Ярина Стоколос  
Відділ розповсюдження Ярослав Смейко,  
Роксолана Баган

Director Taras Katsyuba  
Senior editor Oksana Zavarynska  
Editor Maryana Girska  
Design Yulia Verbina  
Advertising Yaryna Stokolos  
Managers Yaroslav Smeyko,  
Roksolana Bagan



Львів, «ГалДент», 2018

## ВИМОГИ ДО ОФОРМЛЕННЯ СТАТЕЙ

1. Редакція приймає до друку оригінальні клінічні та експериментальні статті, огляди літератури українською/російською мовами, які не друкувалися раніше і не перебувають на розгляді до друку в редакціях інших періодичних фахових видань України. Роботи, що надсилаються, мають відповідати вимогам ДСТУ 7152:2010 до структури наукової статті. Обсяг до 15 000 знаків із пробілами. Автори повинні дотримуватись положень видавничої етики стосовно питань авторства, конфлікту інтересів та розповсюдження матеріалів.

2. Оформлення тексту:

- статті, завірені підписом керівника, подаються в електронному вигляді (e-mail) у форматі Microsoft Word.
- ілюстрації і таблиці оформляються згідно з ДСТУ ГОСТ 2.105-95
- ілюстрації подаються окремими файлами у форматах EPS, TIFF, JPG з роздільною здатністю 300 dpi
- підписи до ілюстрацій подаються окремо в кінці статті.

3. У комплект матеріалів, що подаються на розгляд, входять:

– УДК.

– Українською/російською та англійською мовами:

- назва публікації без використання абревіатур
- прізвище, ім'я, по батькові автора/авторів, науковий ступінь, звання, посада, місце роботи, повна назва установи, з якої надходить стаття
- резюме повинно мати таку структуру: «Мета», «Методи», «Результати», «Висновки» та у стислій формі передавати зміст відповідних розділів тексту.
- ключові слова – 8-10 слів або словосполучень, що відображають зміст статті.

– Основний текст статті повинен складатися з розділів: «Вступ», «Матеріал і методи», «Результати та їх обговорення», «Висновки».

– Список використаної літератури з 10 – 20 позицій, оформлений відповідно до вимог ДСТУ ГОСТ 7.1:2006, розміщують в кінці статті.

4. Супровідні матеріали:

- авторська довідка із зазначенням прізвища, імені, по батькові, наукового ступеня, звання, посади, місця роботи; поштового індексу, домашньої адреси, контактних телефонів, e-mail
- заява авторів про опублікування на ім'я головного редактора

## СТАТТІ ПУБЛІКУЮТЬСЯ БЕЗКОШТОВНО

Журнал зареєстрований у Міністерстві юстиції України.  
Свідоцтво про державну реєстрацію серія KB №12728-1612 PR  
від 16.05.2007 року.

Рекомендовано до друку вченою радою Львівського національного медичного університету ім. Данила Галицького.  
Протокол 11-ВР від 20.12.2017 р.

Статті, що публікуються у журналі «Новини стоматології» проходять дворівневу систему «сліпого» внутрішнього та зовнішнього рецензування. Відповідальність за достовірність наведених у наукових публікаціях фактів, цитат, статистичних та інших даних несуть автори. Відповідальність за зміст рекламних матеріалів несуть рекламодавці. Редакція залишає за собою право редагувати матеріали. Передрук, відтворення матеріалів та ілюстрацій із журналу лише з дозволу редакції.

*Журнал «Новини стоматології» внесено до Переліку наукових фахових видань України, в яких можуть публікуватись результати дисертаційних робіт на здобуття наукових ступенів доктора і кандидата наук (наказ Міністерства освіти і науки України №1222 від 07.10.2016 р.)*

Журнал внесений до інформаційних та міжнародних наукометричних баз даних: «Україніка наукова», Український РЖ «Джерело», система Google Scholar, Index Copernicus International (Польща), РИНЦ (Росія), Ulrich's Periodicals Directory (США).



## ПЕРЕДПЛАТНИЙ ІНДЕКС 74346

Підписано до друку 09.02.2018 р. Формат 60x84/8.  
Папір крейдяний офсетний. Друк офсетний. Ум. друк. арк. 10,6.  
Зам. №235  
Наклад: 3000 примірників.

Друк: ТОВ «Поліграф-сервіс», пр. Свободи, 22, м. Львів, 79000  
Свідоцтво про внесення суб'єкта видавничої справи до Державного реєстру видавців, виготівників і розповсюджувачів видавничої продукції від 06.02.2009 р. №206415

© «ГалДент», 2018

УДК: 616.314-089.23.843

## Протезування на імплантатах як метод збереження біогенного (остеогенного) потенціалу

Protection on Implants as a Method of Conservation of Biogeneous (Osteogenic) Potential

**Касіянчук М.В., к.мед.н., доц.**

Буковинський державний медичний університет

Приватна спеціалізована медична практика, Чернівці

Kasiyanchuk M.V.

Bukovinian State Medical University

Private Specialized Medical Practice,

Chernivtsi

Адреса для кореспонденції:

Касіянчук Михайло Васильович

e-mail: office@kas.cv.ua

**Мета:** Визначити ефективність застосування методики протезування із застосуванням дискретної мезоструктури при протезуванні на ангулярних імплантатах, оцінити кореляційну залежність стану анатомічних структур від зовнішніх і внутрішніх факторів впливу. **Методи:** Протезування на ангулярних імплантатах здійснили, застосовуючи тангенціальні мезоструктури з дискретністю фіксації. Провели візуальний рентгенологічний методологічний моніторинг стану ортопедичних конструкцій. Визначили доцільність застосування ортопедичної конструкції з дискретністю фіксації. Для облицювання мезоструктур застосували полімерну кераміку (композито-кераміку, композит). Для порівняльного аналізу застосували зіставну методику протезування на імплантатах при вузькому розміщенні прилеглих зубів та встановлених імплантатах D 2.8 мм. У динаміці дослідження простежили ряд корелятивних зв'язків між показниками стану кісткової тканини коміркового відростка та внутрішніми і зовнішніми факторами. **Результати:** Протягом 3-місячного спостереження у пацієнтів основної групи не було скарг. Зміни у ясенних тканинах та проблеми із подальшим протезуванням визначалися із вірогідно меншою частотою. В основній та контрольній групах ширина коміркового відростка після протезування вірогідно не відрізнялась для обох груп. Подібне спостерігали при оцінці вертикальної резорбції кісткової тканини. У динаміці спостережень простежили такі закономірності: із захворюваннями щитоподібної залози негативно корелював показник пропозиції кістки ( $r=-0,44$ ,  $p<0,05$ ) та площі зрізу кістки ( $r=-0,39$ ,  $p<0,05$ ). Цей ефект ймовірно пов'язаний не з самою щитоподібною залозою, а з паращитоподібними залозами, які регулюють обмін кальцію, і кровообіг яких може порушуватися при патології в цій зоні. Наявність у пацієнта надмірної маси тіла або ожиріння (показник ІМТ понад  $25 \text{ кг/м}^2$ ) мав негативну кореляцію з вертикальним розміром коміркової кістки у динаміці ( $r=-0,43$ ,  $p<0,05$ ). Він позитивно асоціював із типом кістки — у таких пацієнтів переважав 3-й та 4-й типи кістки ( $r=-0,46$ ,  $p<0,05$ ). Зміни менструального циклу та початок менопаузи також негативно впливали на стан кістки в жінок, корелюючи зі щільністю кістки ( $r=-0,41$ ,  $p<0,05$ ) та площею зрізу кістки ( $r=-0,33$ ,  $p<0,05$ ). Висота коміркової кістки, її ширина та площа зрізу в жінок у динаміці зменшувалися більшою мірою, ніж у чоловіків. Про це свідчать негативні корелятивні зв'язки з шириною гребеня ( $r=-0,39$ ,  $p<0,05$ ) та площею зрізу кістки ( $r=-0,41$ ,  $p<0,05$ ). Із віком пацієнтів були асоційовані показники площі зрізу кістки ( $r=-0,38$ ,  $p<0,05$ ), товщини окістя ( $r=-0,37$ ,  $p<0,05$ ) та глибини кишень краю ясен ( $r=0,54$ ,  $p<0,05$ ). В результаті аналізу встановили причинну залежність. **Висновки:** Запропонований метод оптимізує процес ортопедичної реабілітації та рекомендований до клінічного застосування з метою збереження коміркового відростка і максимально сприятливих умов для реалізації власного остеогенного потенціалу.

**Ключові слова:** дентальна імплантація, ангулярні дентальні імплантати, окістя, ортопедична реабілітація, дискретність протеза.

**Purpose:** To determine the effectiveness of using a prosthetic technique with the use of discrete mesostructure during prosthetics on angular implants, to estimate the correlation dependence of the state of anatomical structures on external and internal factors of influence. **Methods:** Prosthetics on angular implants was performed using tangential mesostructures with discrete fixation. The visual regenerative methodological monitoring of the state of protections is carried out. The expediency of the use of the protective structure with the discreteness of fixation was determined. We used polymeric ceramics (composite ceramics, composite) for the plastering of mesostructures. For comparative analysis, we applied a comparative implant prosthetic technique, which we used for narrow placed adjacent teeth and the use of implants D 2.8 mm.



To foresee the biological laws of the use of discrete orthopedic structures on angular implants, the influence of external factors on the process of remodeling of bone structures in the post implantation period. **Results:** The statistical analysis in the review shows that when patients are monitored for 3 months, no complaints have been identified in patients in the main group. Changes in the gums and problems with subsequent prosthetics were determined with a significantly lower frequency. Such is observed in the evaluation of vertical resorption of bone tissue. In the dynamics of observations, we traced the following patterns: with diseases of the thyroid gland, the bone offer ( $r=-0,44$ ,  $p<0,05$ ) and bone cut area ( $r=-0,39$ ,  $p<0,05$ ) correlated negatively. We believe that this effect is probably not related to the thyroid gland itself, but with the parathyroid glands regulating the metabolism of calcium, and the blood circulation of which may suffer from pathology in this area. The presence of excess weight of the body or obesity (body mass index — BMI above 25 kg/m<sup>2</sup>) had a negative correlation with the vertical size of the cellular bone in the dynamics ( $r=-0,43$ ,  $p<0,05$ ). He was also positively associated with the type of bone — in such patients, the 3rd and 4th type of bone ( $r=-0,46$ ,  $p<0,05$ ) prevailed. Changes in the menstrual cycle and the onset of menopause also had a negative effect on the condition of the bone in women, correlated with bone density ( $r=-0,41$ ,  $p<0,05$ ) and bone cut area ( $r=-0,33$ ,  $p<0,05$ ). In the analysis, we note the difference in the rates, depending on the gender and age of the patient. So the height of the collarbone bone, its width and area of cut in women in the dynamics decreased to a greater extent than men. This is evidenced by negative correlations with the width of the ridge ( $r=-0,39$ ,  $p<0,05$ ) and the area of the bone cut ( $r=-0,41$ ,  $p<0,05$ ). The age of the patients was associated with bone cut area ( $r=-0,38$ ,  $p<0,05$ ), thickness of the periosteum ( $r=-0,37$ ,  $p<0,05$ ), and the depth of the pockets of the edge of the gums. Thus, by conducting an analysis, we established a causal relationship. **Conclusions:** The proposed method optimized the process of orthopedic rehabilitation and is recommended for clinical use in order to preserve the cellular process and provide the most favorable conditions for the implementation of its own osteogenic potential.

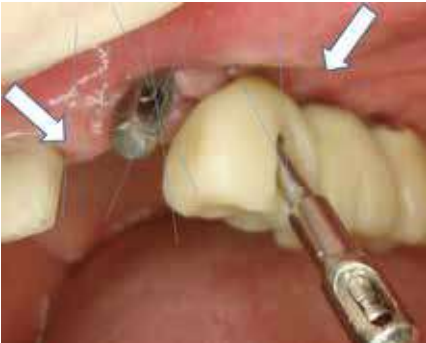**Key words:** dental implantation, tooth recovery, prosthetic rehabilitation, discontinuity of the prosthesis.

## ВСТУП

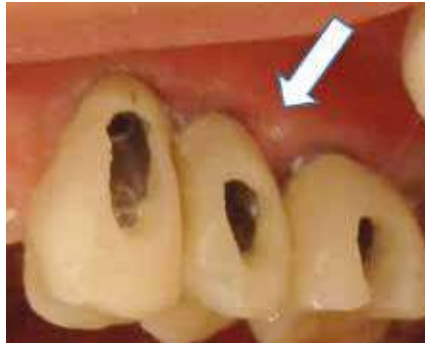Сучасна стоматологія ставить перед науковцями ряд проблем, зокрема необхідність розробки методів та протоколів імплантації, які б запобігали прояву запально-дистрофічних процесів у тканинах пародонта прилеглих зубів чи у ділянках з імплантатами [1–11]. Методи та протоколи імплантації, які передбачали взаємопаралельність імплантатів та прилеглих зубів, не завжди запобігали прояву дистрофічних процесів у тканинах пародонта у вказаних ділянках [4–6]. Саме тому тенденції розвитку медичних технологій (Ю.В. Вороненко, О.П. Волосовець, Р. Veigl, О.В. Павленко, 2015) спонукають до впровадження в Україні власних клінічних методик з урахуванням європейських стандартів у стоматології. На нашу думку, одним із способів запобігання та збереження біогенного (остеогенного) потенціалу є застосування сучасних методик протезування на імплантатах [1–5, 11–14]. Численні

дослідження показали, що оклюзійне навантаження на імплантати є значно більшим, ніж на природні зуби [9]. Внаслідок відсутності періодонтальних зв'язок навколо імплантату жувальний тиск передається безпосередньо на кістку [9]. Виробники імплантатів пропонують різні методи зменшення жувального тиску — ІМ2-імплантати, наприклад, мають вбудований внутрішній амортизатор (R. Charman, A. Kirsch) [10]. Ця конструкція передбачала зменшення дії лише вертикальних сил, що передаються через імплантат, але незмінними залишались патогенні тангенціальні навантаження. Найпоширенішим ускладненням є періодичне ослаблення гвинтової фіксації абатментів і, навіть, перелом гвинтів (M. Lang, 2008), трапляється також злам облицювання ортопедичних конструкцій, ступінь ризику зростає при застосуванні ангулярних імплантатів (J. Zoeller, 2013; M. Kasiyanchuk, 2016). У зв'язку з вищенаведеним, на засадах доказової медицини, ми провели аналіз ефек-

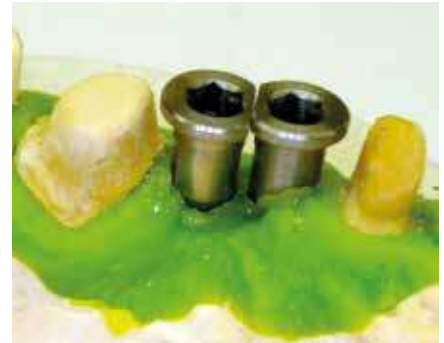тивності застосування ергономічного способу протезування для проведення органозберігаючого оперативного втручання за умов, коли інші способи є негарантованими або некомфортними в клініці стоматології (дентальної імплантології). Ми застосували методики ортопедичної реабілітації пацієнта, які базуються на біофізичних закономірностях із урахуванням репаративних можливостей анатомічних структур за принципом дискретності фіксації ортопедичної конструкції (протези з дискретним часом фіксації, З. Ожоган, 2003). Встановлювали імплантологічні системи, які мають в базовій пропозиції конструктивні елементи (мал. 1–3), придатні для виготовлення протезної конструкції з опорою на імплантати [7, 8]. Проаналізували ефективність ортопедичного лікування на імплантатах, при яких протезування іншими способами є негарантованим або не задовольняє вимог пацієнта щодо якості ортопедичної реабілітації. Нами розроблений, впроваджений та захище-



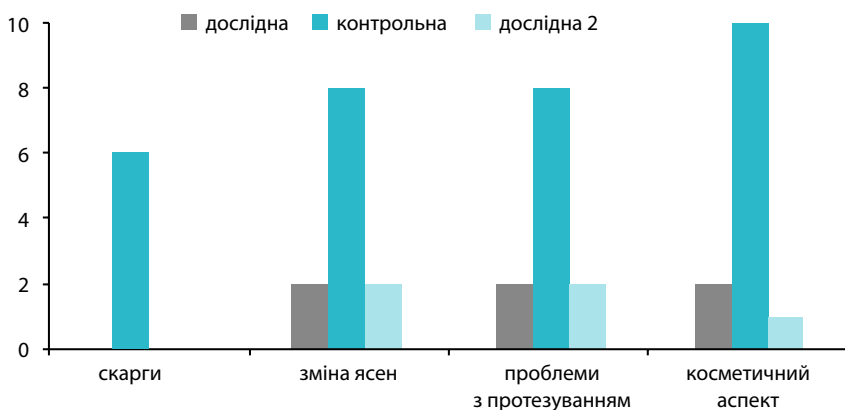
**Мал. 1.** Клінічний випадок: тангенціальне укорінення імплантатів стосовно прилеглих зубів і між собою та застосування дискретних мезоструктур



**Мал. 2.** Клінічний випадок: застосування тангенціальної дискретної ортопедичної конструкції при протезуванні на ангулярних імплантатах



**Мал. 3.** Клінічний випадок: вузьке знаходження пріімплантатних зубів



**Мал. 4.** Частота симптомів в динаміці післяопераційного періоду (3 місяці) в пацієнтів основної та дослідної груп (вірогідність різниці  $p < 0,05$ ).

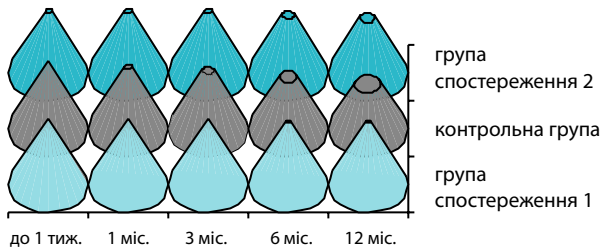
ний патентом України власний метод протезування на імплантатах [13]. Мета дослідження – визначити ефективність застосування методики протезування із застосуванням дискретної мезоструктури при протезуванні на ангулярних імплантатах, оцінити кореляційну залежність стану анатомічних структур від зовнішніх і внутрішніх факторів впливу.

## МАТЕРІАЛ І МЕТОДИ

У клінічних дослідженнях вибірку становили 30 пацієнтів після проведення оперативних втручань, яких обстежували протягом 2007–2017 років на базі приватної спеціалізованої стоматологічної клініки у м. Чернівці. Співвідношення чоловіки–жінки становило 1:2, середній вік пацієнтів  $43 \pm 4,7$

років. Використали описовий та аналітичний дизайн дослідження із дотриманням вимог щодо проведення клінічних досліджень (інформована згода). Оперативні маніпуляції проводив один лікар у стандартизованих умовах. Лабораторні етапи проводив один спеціаліст в умовах спеціалізованої зуботехнічної лабораторії. Пацієнтів розподілили на 2 групи: до основної (дослідної) увійшли пацієнти (10 осіб), в яких протезування виконували за власною методикою і не було потреби коригувати ортопедичну конструкцію на імплантатах. Для облицювання мезоструктур застосували полімерну кераміку (композито-кераміку, композит). Контрольну групу (10 пацієнтів) становили особи, в яких протезування виконували за власною методикою і які мали ускладнення:

злами, неадекватна зношеність протезної конструкції, косметичний дефект внаслідок процесу ремоделювання анатомічних структур коміркового відростка щелепи у приясенній ділянці тощо. Проводили визначення стану протезної конструкції (зношеність, злам, фіксація) та виявлення прихованого запального процесу м'яких тканин за тестом Шиллера–Писарєва. Для порівняльного аналізу застосували зіставну методику протезування на імплантатах (власну та стандартизовану), у випадку вузького розміщення прилеглих зубів та встановлення імплантатів D 2.8 мм. За даними виробників всі облицювальні матеріали мають зіставні адгезивні властивості щодо титанових каркасів при дотриманні технологічних процесів та призначені для облицювання титанових мезоструктур на імплантатах. Для оцінки ефективності застосування методу імплантації дослідили об'єктивні показники атрофії кісткової тканини в пацієнтів дослідної та контрольної груп, а саме ступінь вертикальної резорбції кісткової тканини протягом 12 місяців спостереження за пацієнтами (мал. 4). Дискретність фіксації мезоструктур дозволила лабораторним способом усунути злами, косметичний дефект внаслідок процесу ремоделювання анатомічних структур коміркового відростка щелепи у приясенній



Мал. 5. Ступінь вертикальної резорбції (12 місяців)

ділянці тощо. При оцінці вертикальної резорбції кісткової тканини у 2-х пацієнтів основної групи з косметичних причин провели додаткову аугментацію. За отриманими результатами підготували аналітичний висновок та провели статистичний аналіз. При подальшому спостереженні у період до 10 років за пацієнтами основної і контрольної груп серед скарг, перш за все, акцентувалась увага на періодичному виникненні неприємних відчуттів у яснах, необхідності спеціальної гігієни міжімплантатних ділянок тощо (мал. 5). Для оцінки ефективності застосування методу протезування вивчали об'єктивні параметри у пацієнтів основної та контрольної груп – ширину коміркового відростка, ступінь вертикальної резорбції кісткової тканини (мал. 6). Порівняльний аналіз дозволив прийти до статифікації клінічних проявів, тобто спрогнозувати біологічні закономірності застосування дискретних ортопедичних конструкцій на ангулярних імплантатах. У динаміці спостережень простежувався ряд корелятивних зв'язків між показниками стану кісткової тканини коміркового відростка та внутрішніми і зовнішніми факторами, досліджувалась корелятивна залежність стану анатомічних структур при кон'юктивному застосуванні імплантату та мезоструктури залежно від статі та віку пацієнта. Також у комплексних дослідженнях вивчали зміни менстру-

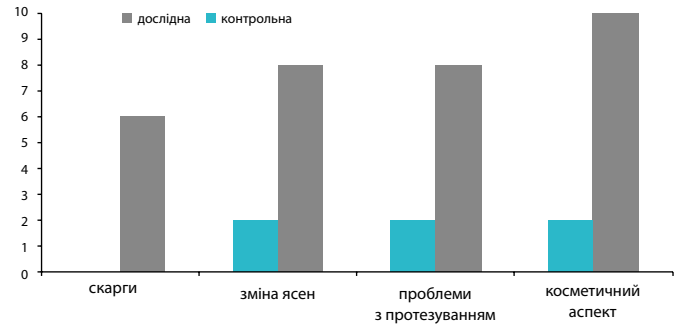
ального циклу та початок менопаузи як фактор можливого ризику втрати кісткових структур під тиском імплантологічних мезоструктур. Наявність у пацієнта надмірної маси тіла або ожиріння (показник індексу маси тіла – ІМТ) як фактор можливого впливу на стан анатомічних структур розглядався нами як реальний стан клінічних досліджень. Деякі показники стану кісткової тканини завжди корелятивно пов'язані з особливостями способу життя та шкідливими звичками пацієнтів. Тому аналіз цієї залежності дозволить запобігти чи уникнути можливих ускладнень при кон'юктивному застосуванні імплантологічних систем. Проведення кластерного аналізу факторів впливу на стан м'яких тканин та кістки коміркового відростка дає підстави згрупувати їх залежно від ступеня взаємозв'язків та механізмів дії. За ієрархічним деревом включені до аналізу фактори чітко розділяються на 2 кластери. У перший входять морфологічні показники кістки коміркового відростка та найсуттєвіший фактор впливу – збалансованість харчування. Зважаючи на особливості процесів ремоделювання кістки, для яких вкрай необхідні кальцій, білок, вітаміни та інші компоненти їжі, цей зв'язок є абсолютно логічним. Другий кластер, до якого увійшли показники м'яких тканин та окістя коміркового відростка, містить і фактори суттєвого впливу

на них. До цих факторів належать як фактори позитивного впливу (прийом препаратів кальцію, щоденне і достатнє вживання молочних продуктів), так і фактори негативної дії (паління, регулярне вживання алкоголю, захворювання щитоподібної залози та остеопороз) – обидва кластери факторів взаємопов'язані.

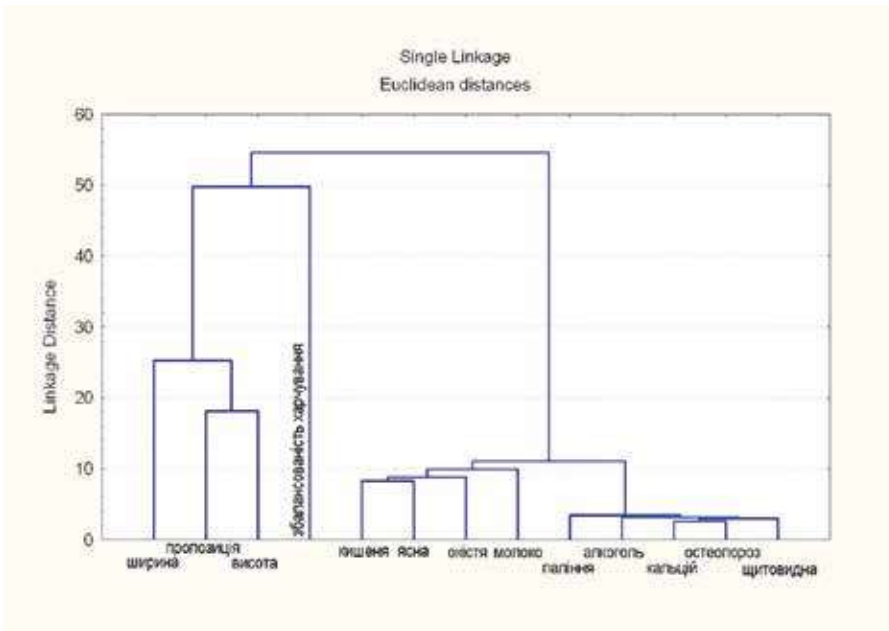
Отже, у разі видалення зуба чи його кореня починає прогресувати процес атрофії кістки коміркового відростка. Це пояснюється з одного боку тим, що кісткова тканина коміркового відростка в ділянці загоювання формується без впливу тиску, який виникає під час акту жування, і є потужним стимулятором утворення кісткової тканини. З іншого боку впливає ряд факторів, які ми аналізували у дослідженні: вік та стать пацієнта, особливості гормонального стану та обміну речовин, шкідливі звички, якість харчування. Згодом цей процес може призвести до такого зменшення обсягу кісткової тканини, який унеможливує проведення ефективного протезування, зокрема і з використанням імплантатів.

## РЕЗУЛЬТАТИ ТА ЇХ ОБГОВОРЕННЯ

Статистичний аналіз при огляді свідчить, що за період 3-місячного спостереження у пацієнтів основної групи скарг не було (табл.). Зміни ясенних



Мал. 6. Частота симптомів в динаміці в лонгітудинальному аспекті (до 10 років) у пацієнтів основної та дослідної груп (вірогідність різниці  $p < 0,05$ )



Мал. 7. Групування показників тканин коміркового відростка та зовнішніх і внутрішніх факторів впливу

тканин та проблеми із подальшим протезуванням визначались із вірогідно меншою частотою у пацієнтів основної та дослідної груп (\* – вірогідність різниці  $p < 0,05$ ). При подальшому спостереженні за пацієнтами протягом 12 місяців у пацієнтів основної групи не визначено скарг ( $p < 0,05$ ). Для оцінки ефективності застосування методу імплантації вивчали об'єктивні показники атрофії кісткової тканини в пацієнтів основної та контрольної груп: ступінь вертикальної резорбції кісткової тканини протягом 12 місяців спостереження. При оцінці вертикальної резорбції кісткової тканини у 2-х пацієнтів основної групи з косметич-

них причин проводили додаткову аугментацію, також аналізували ширину коміркового відростка, ступінь вертикальної резорбції кісткової тканини протягом 10 років спостереження за пацієнтами. В основній та контрольній групах ширина коміркового відростка після протезування вірогідно не відрізнялась і становила  $7,4 \pm 2$  мм для обох груп та  $6,8 \pm 2$  мм для обох груп ( $p > 0,05$ ) на теперішній час. Подібне спостерігається при оцінці вертикальної резорбції кісткової тканини. Прихований запальний процес за тестом Шиллера-Писарева зафіксували у 3 (30%) випадках контрольної групи та 4 (40%) випадках основної (до-

слідної). Клінічний прояв запалення м'яких тканин усунули за допомогою курсу лазеротерапії за відомою методикою. Проте ми не спостерігали зламів облицювання при незначній ширині оклюзійної поверхні протезної конструкції стосовно діаметра титанового каркаса (понад 1/2), або використанні двох опорних імплантатів на одну протезну конструкцію в чотирьох пацієнтів контрольної групи (40%). У динаміці спостережень ми простежили такі закономірності: із захворюваннями щитоподібної залози негативно корелював показник пропозиції кістки ( $r = -0,44$ ,  $p < 0,05$ ) та площі зрізу кістки ( $r = -0,39$ ,  $p < 0,05$ ).

Таблиця. Зміни показників стану кістки коміркового відростка та м'яких тканин при повторних обстеженнях у пацієнтів контрольної групи ( $M \pm m$ )

№з/п	Показник	Термін обстеження			
		перше, n=30	через 3 міс., n=30	через 6 міс., n=29	через рік, n=28
1	Висота гребеня, мм	10,3±0,3	9,6±0,3	9,2±0,3	9,0±0,4*
2	Ширина гребеня, мм	9,6±0,5	9,1±0,4	8,7±0,3	8,7±0,4
3	Площа зрізу, мм <sup>2</sup>	98,3±6,3	87,2±5,0	84,4±4,5	81,1±5,9*
4	Пропозиція кістки, мм	11,9±0,3	10,8±0,3*	9,6±0,5*	9,2±0,3*
5	Щільність кістки, у.о.	530,6±35,1	516,0±31,3	512,7±35,5	5002,2±36,7
6	Товщина окістя, мм	1,2±0,1	1,2±0,1	1,2±0,1	1,4±0,1
7	Глибина ясенно-кісткових кишень рентгенологічна, мм	3,5±0,5	3,2±0,2	2,9±0,2	2,7±0,1*

Примітка: \*вірогідність різниці з першим показником,  $p < 0,05$

На нашу думку, цей ефект можливо пов'язаний не з самою щитоподібною залозою, а з паращитоподібними залозами, які регулюють обмін кальцію, і кровообіг яких може порушуватися при патології в цій зоні.

Наявність у пацієнта надмірної маси тіла або ожиріння (показник індексу маси тіла (ІМТ) понад 25 кг/м<sup>2</sup>) мав негативну кореляцію з вертикальним розміром коміркової кістки у динаміці ( $r=-0,43$ ,  $p<0,05$ ). Він також позитивно асоціював із типом кістки – у таких пацієнтів переважав 3-й та 4-й типи кістки ( $r=-0,46$ ,  $p<0,05$ ). Тобто цей вид порушення метаболізму корелював з інтенсивнішим перебігом процесу атрофії. Зміни менструального циклу та початок менопаузи також негативно впливали на стан кістки в жінок, корелюючи зі щільністю кістки ( $r=-0,41$ ,  $p<0,05$ ) та площею зрізу кістки ( $r=-0,33$ ,  $p<0,05$ ). При аналізі відзначали відмінності показників, залежно від статі та віку пацієнта. Зокрема висота коміркової кістки, її ширина та площа зрізу в жінок у динаміці зменшувалися

більшою мірою, ніж у чоловіків. Про це свідчать негативні корелятивні зв'язки з шириною гребеня ( $r=-0,39$ ,  $p<0,05$ ) та площею зрізу кістки ( $r=-0,41$ ,  $p<0,05$ ). Із віком пацієнтів були асоційовані показники площі зрізу кістки ( $r=-0,38$ ,  $p<0,05$ ), товщини окістя ( $r=-0,37$ ,  $p<0,05$ ) та глибини кишень краю ясен ( $r=0,54$ ,  $p<0,05$ ).

Отже, проводячи аналіз, ми встановили причинну залежність. Проти показанням до застосування запропонованої методики протезування на імплантатах є значна ширина оклюзійної поверхні протезної конструкції стосовно діаметра її титанового каркаса (понад 1/2). У цих випадках доцільне застосування двох опорних імплантатів або моделювання розширеної оклюзійної платформи при виготовленні титанового каркасу протезної конструкції. За потреби, одонтологічні особливості корегували у лабораторних умовах завдяки дискретності фіксації (укорінення\*\*) протезної конструкції, подовжуючи термін її функціонування.

## ВИСНОВКИ

Після ортопедичного лікування в основній групі визначені вірогідні відмінності коміркового відростка порівняно з групою контролю. У пацієнтів після застосування запропонованої методики ортопедичного лікування не спостерігали значних ознак атрофії коміркового відростка у ділянці окістя після стабілізаційного ремоделювання. Запропонований метод оптимізує процес ортопедичної реабілітації та рекомендований до клінічного застосування з метою збереження коміркового відростка і максимального сприятливих умов для реалізації власного остеогенного потенціалу людини. Вивчення та подальша розробка методів протезування, які базуються на біофізичних закономірностях із урахуванням репаративних можливостей анатомічних структур, дозволить створити надалі унікальний шанс для збереження власних тканин людини та дасть змогу раціональніше підійти до проблеми органозберігаючих втручань у стоматології, профілактики атрофії коміркового відростка.

\*\*укорінення – застосований нами термін, який позначає постійне знаходження суб'єкта спостереження. На нашу думку, терміни встановлення, фіксація, стабілізація частково або некоректно відображають в описаній ситуації стан суб'єкта спостереження.

## СПИСОК ВИКОРИСТАНОЇ ЛІТЕРАТУРИ

1. Abstract conference materials: conference materials. International Osteology Symposium in Monaco 2016. Osteology Foundation, Switzerland. 2016:36.
2. Zoeller J, Kasiyanchuk M, Fochuk P, Kasiyanchuk R. Conservation method of bone adaptive opportunities during oral osteoplastic surgical intervention Osteology Foundation, Switzerland. Lucerne Switzerland, 2016:35. Доступно на: <https://box.osteology.org/User/MyResearch--HEAD=pobj>
3. Experten Symposium BDIZ EDI in Cologne. EDI Jornal. 2016.1:12-6.
4. Касіячук М.В. Прогнозування остеогенного потенціалу людини в аспекті судово-медичної експертизи. Пропозиція власної методики дослідження. Матеріали міжнародної конференції. Актуальні питання судово-медичної експертизи. Чернівці, 2013:11/4.
5. Заблоцький Я.В. Порівняльний аналіз ускладнень ортопедичного лікування незнімними зубними протезами з опорою на природні зуби та імплантати. Імплантологія Парадонтологія Osteологія. 2006.1: 42-6.
6. Касіячук М.В. Застосування принципу дискретності при протезуванні на імплантатах. – Матеріали науково-практичної конференції. Інноваційні технології в сучасній стоматології. Івано-Франківськ. 2017:30-2.
7. Угрин М.М. Досвід використання імплантатів вітчизняного виробництва при заміщенні дефектів зубних рядів. Актуальні проблеми ортопедичної стоматології. Львів. 1996:21.
8. Доступно на: <https://medentis.de/wp/uk/>
9. Richter L. In vivo vertical forces on implants. International Journal of Oral & Maxillofacial. 1995.10;326-334.
10. Weinberg L. The Biomechanics of Force Distribution in Implant-Supported Protheses. Int j oral maxillofac implants. 1993.8:19-31.
11. Karapetian E, Neuqebauer J, Zoller J. Immediate implant loading in augmented upper and lower. University of Cologne, Germany. 2007.1.85.
12. Engquist B., Astrand P., Dahlgren S. et al. Marginal bone reaction to oral implants: a prospective comparative study of Astra Tech and Branemark System implants. Clin. Oral implants. Res. 2002.
13. Касіячук М.В. Спосіб виготовлення протезної конструкції на імплантатах U-IMPL. Патент України №40621. 2009. Квіт. 27.



## REFERENCES

1. Abstract conference materials: conference materials. International Osteology Symposium in Monaco (2016). *Osteology Foundation*, Switzerland. 2016:36 (in English).
2. Zoeller, J., Kasiyanchuk, M., Fochuk, P., Kasiyanchuk, R. (2016). Conservation method of bone adaptive opportunities during oral osteoplastic surgical intervention. *Osteology Foundation*, Switzerland. Lucerne Switzerland, 2016:35. <https://box.osteology.org/User/MyResearch~HEAD=pobj> (in English)
3. Experten Symposium BDIZ EDI in Cologne. *EDI Journal*. 2016.1:12-6 (in English).
4. Kasiyanchuk, M.V. (2013). Prohnozuvannya osteoehennoho potentsialu liudyny v aspekti sudovo-medychnoi ekspertyzy. Propozytsiia vlasnoi metodyky doslidzhennia. *Materialy mizhnarodnoi konferentsii. Aktualni pytannia sudovo-medychnoi ekspertyzy*. Chernivtsi, 2013:11/4 (in Ukrainian).
5. Zablotskyi, Ia.V. (2006). Porivnialnyi analiz uskladnen ortopedychnoho likuvannia neznimnymi zubnymi protezamy z oporoiu na pryrodni zuby ta implantaty. *Implantolohiia Paradontolohiia Osteolohiia*. 2006.1: 42-6 (in Ukrainian).
6. Kasiyanchuk, M.V. (2017). Zastosuvannia pryntsyphu dyskretnosti pry protezuvanni na implantaty. – *Materialy naukovo-praktychnoi konferentsii. Innovatsiini tekhnolohii v suchasni stomatolohii*. Ivano-Frankivsk. 2017:30-2 (in Ukrainian).
7. Uhryn, M.M. (1996). Dosvid vykorystannia implantativ vidchyznianoho vyrobnytstva pry zamishchenni defektiv zubnykh riadiv. *Aktualni problemy ortopedychnoi stomatolohii*. Lviv. 1996:21 (in Ukrainian).
8. Dostupno na: <https://medentis.de/wp/uk/> (in English).
9. Richter L. (1995). In vivo vertical forces on implants. *International Journal of Oral & Maxillofacial*. 1995.10;326-334 (in English).
10. Weinberg, L. (1993). The Biomechanics of Force Distribution in Implant-Supported Protheses. *Int j oral maxillofac implants*. 1993.8:19-31 (in English).
11. Karapetian, E., Neuqebauer, J., Zoller, J. (2007). Immdiate implant loading in augmented upper and lower. *University of Cologne, Germany*. 2007.1.85 (in English).
12. Engquist, B., Astrand, P., Dahlgren, S. et al. (2002). Marginal bone reaction to oral implants: a prospective comparative study of Astra Tech and Branemark System implants. *Clin. Oral implants. Res.* (in English).
13. Kasiyanchuk, M.V. (2009). Sposib vyhotovlennia protetychnoi konstruksii na implantatakh U-IMPL. Patent Ukrainy №40621.2009. kvit. 27 (in Ukrainian).

Стаття надійшла в редакцію 11 жовтня 2017 року

**Найбільша стоматологічна виставка у Польщі!**  
**Приїжджайте до Кракова!**

**ЗУСТРІНЬ**

понад 14 тисяч спеціалістів стоматологічної галузі

**ПОБАЧ**

сотні продуктів і послуг, представлених на ЕХРО Краків

**ОЗНАЙОМСЯ**

з найновішими трендами, представленими 350 експонентами


**ЗДОБУДЬ**

нові кваліфікації на курсах і майстер-класах Krakdent-edu

Відкрито для відвідувачів:  
10:00-17:00

**Місце проведення:**

Міжнародний конгресовий-виставковий Центр ЕХРО Краків  
вул. Галіційська, 9, Краків  
Польща



# KRAKDENT®

26 Міжнародна Стоматологічна Виставка у Кракові  
08-10.03.2018, ЕХРО КРАКІВ, ПОЛЬЩА

17 Міжнародний  
Стоматологічний Конгрес

 **DENTAL  
SPAGHETTI**

10 березня 2018, Краків  
[www.dental spaghetti.pl](http://www.dental spaghetti.pl)

  
**Targi  
w Krakowie**

[www.krakdent.pl](http://www.krakdent.pl)