

МІНІСТЕРСТВО ОСВІТИ І НАУКИ УКРАЇНИ
ДЕРЖАВНИЙ ВИЩИЙ НАВЧАЛЬНИЙ ЗАКЛАД
«УЖГОРОДСЬКИЙ НАЦІОНАЛЬНИЙ УНІВЕРСИТЕТ»

**НАУКОВИЙ ВІСНИК
УЖГОРОДСЬКОГО УНІВЕРСИТЕТУ
СЕРІЯ МЕДИЦИНА**

**SCIENTIFIC BULLETIN
OF UZHGOROD UNIVERSITY
MEDICAL SERIES**

ВИПУСК 3 (48)

Ужгород – 2013

УДК 617-083.98
ББК 54.5
Н 34

Періодичне видання – збірник наукових праць «Науковий вісник Ужгородського університету», серія «Медицина» є фаховим виданням, в якому можуть друкуватися матеріали кандидатських та докторських дисертацій з медичних наук
(Постанова Президії ВАК України № 05/2 від 27.05.2009. –
Бюлетень ВАК України, 2009, № 8, с. 11)

Свідоцтво про державну реєстрацію друкованого засобу масової інформації №7972,
серія КВ від 9.10.2003 року, видане Державним комітетом телебачення
і радіомовлення України

Засновник і видавець – Державний вищий навчальний заклад
«Ужгородський національний університет»

Виходить два рази на рік і більше

Збірник наукових праць видається з 1993 року

РЕДАКЦІЙНА КОЛЕГІЯ:

Голова редколегії:	Головацький А.С.
Заступник голови редколегії:	Фабрі З.Й.
Секретар редколегії:	Кочмарь М.Ю.
Члени редколегії:	Архій Е.Й., Болдіжар О.О., Віщак В.Е., Ганич О.М., Ганич Т.М., Горленко О.М., Коваль Г.М., Корсак В.В., Маляр В.А., Рішко М.В., Русин А.В., Торохтін О.М., Фекета В.П., Фера О.В., Чобей С.М., Шеремет П.Ф., Шимон В.М.
Відповідальний редактор:	Русин В.І.

Редакційна рада:

Амбатьелло С.Г. (Москва, Російська Федерація)	Переяслов А.А. (Львів)
Ахтемійчук Ю.Т. (Чернівці)	Пиптюк О.В. (Івано-Франківськ)
Бабчак М. (Пряшів, Словацька Республіка)	Полянський І.Ю. (Чернівці)
Березницький Я.С. (Дніпропетровськ)	Потапчук А.М. (Ужгород)
Венгер І.К. (Тернопіль)	Родин Ю.В. (Донецьк)
Волков К.С. (Тернопіль)	Сипливий В.О. (Харків)
Воробей О.В. (Мінськ, Республіка Білорусь)	Степанова Ю.О. (Москва, Російська Федерація)
Гудзь І.І. (Івано-Франківськ)	Сушков С.А. (Вітебськ, Республіка Білорусь)
Дзюбановський І.Я. (Тернопіль)	Тамм Т.І. (Харків)
Дронов О.І. (Київ)	Федонюк Я.І. (Тернопіль)
Запорожченко Б.С. (Одеса)	Черкасов В.Г. (Київ)
Зименковський А.А. (Львів)	Чуклін С.М. (Львів)
Каралкін А.В. (Москва, Російська Федерація)	Шайдаков Є.В. (Санкт-Петербург, Російська Федерація)
Кобза І.І. (Львів)	Шаповал С.Д. (Запоріжжя)
Кондратенко П.Г. (Донецьк)	Шевчик О. (Іннсбрук, Австрія)
Копчак В.М. (Київ)	Штутін О.А. (Донецьк)
Матвійчук Б.О. (Львів)	Ярешко В.Г. (Запоріжжя)

*Рекомендовано до друку Вченою радою Ужгородського національного університету,
протокол № 3-2013/2014 від 25.11.2013 року*

© І.Ю. Олійник, І.В. Марценяк, 2013

611.318+611.92

І.Ю. ОЛІЙНИК, І.В. МАРЦЕНЯК*

*Буковинський державний медичний університет, кафедра патоморфології, *кафедра анатомії людини ім. М. Г. Туркевича, Чернівці***СИСТЕМА ТОПОГРАФОАНАТОМІЧНИХ КООРДИНАТ ЩІЧНОЇ ДІЛЯНКИ У ПЛОДІВ ЛЮДИНИ**

На 35 плодах людини, з яких 17 – чоловічої статі та 18 – жіночої, віком від 4 до 7 місяців внутрішньоутробного розвитку (160,0–350,0 мм тім'яно-п'яtkової довжини) з використанням комплексу морфологічних методів (антропометрія, морфометрія, макроскопія, аналіз цифрових зображень послідовних етапів препарування м'яких тканин щічної ділянки, статистичний аналіз) досліджені особливості динаміки змін морфометричних показників щічної ділянки з урахуванням конституційного типу, статі та віку плодів. Розроблена система координат бічної ділянки лица (за топографоанатомічним поділом) для визначення меж ділянок лица за зовнішніми орієнтирами. Встановлені періоди нерівномірного зростання морфометричних показників бічної ділянки лица та щічної ділянки, які можуть бути критичними для виникнення варіантів та вад будови. Виявлені статеві та конституційні особливості морфометричних показників щічної ділянки у динаміці плодового періоду.

Ключові слова: щічна ділянка, проекційна анатомія, розвиток, плід

Вступ. Вивчення топографії структур щічної ділянки (кінцевого відділу привушної протоки, жирового тіла щоки, м'язів, судин та гілок лицевого нерва тощо) у плодовому періоді онтогенезу людини потребує з'ясування їх проекційної анатомії та змін морфометричних показників, що дозволить розробляти нові оперативні доступи до важливих анатомічних структур бічної ділянки обличчя в перинатальній хірургії [1]. Результати макроскопічних досліджень запевнили, що визначати межі щічної ділянки, орієнтуючись на їх опис для дорослого організму, некоректно [5, 8]. Анатомічні особливості жирового тіла щоки у плодів людини впливають на топографію суміжних структур щічної ділянки, тому для визначення проекційної анатомії необхідно встановити притаманну плодам систему топографоанатомічних орієнтирів і морфометричних показників [2, 6, 7].

Мета дослідження. З'ясувати проекційну анатомію та динаміку змін морфометричних показників щічної ділянки в плодовому періоді онтогенезу людини.

Матеріали та методи. Досліджено 35 плодів, з яких 17 – чоловічої статі та 18 – жіночої, віком від 4 до 7 місяців внутрішньоутробного розвитку, 160,0–350,0 мм тім'яно-п'яtkової довжини (ТПД). Застосовано комплекс методів морфологічного дослідження, який включав антропометрію, морфометрію, макроскопію, аналіз цифрових зображень послідовних етапів препарування м'яких тканин щічної ділянки, статистичний аналіз. Встановлено площу бічної та щічної ділянок обличчя, проаналізовано динаміку змін їх морфометричних показників з урахуванням віку, статі, коефіцієнта конституційного типу плодів. Коефіцієнт конституційного типу визначено за величиною краніального індексу (за Воробйовим В.П.), який є співвідношенням поперечного діаметра (відстань між найбільш віддаленими точками тім'яних горбів) та поздовжнього діаметра (відстань між надпереніс-

сям та зовнішнім потиличним виступом). Дослідження проведені з дотриманням основних біоетичних положень Конвенції Ради Європи з прав людини та біомедицини (від 04.04.1997 р.), Гельсинської декларації Всесвітньої медичної асоціації про етичні принципи проведення наукових медичних досліджень за участю людини (1964–2008 рр.) та наказу МОЗ України № 690 від 23.09.2009 р.

Результати досліджень та їх обговорення. Для визначення площі щічної ділянки у плодів людини ми розробили систему топографоанатомічних координат бічної ділянки обличчя. Макроскопічні та рентгенологічні дослідження анатомічних препаратів дозволили виявити зовнішні орієнтири, за допомогою яких у плодів можна визначити межі ділянок обличчя.

Верхня межа бічної ділянки обличчя відповідає нижній горизонтальній лінії системи краніотопографії Кренлейна-Брюсової [4]. Ця лінія проходить на рівні нижньої межі очної ямки вздовж виличної дуги (рис. 1, А–Б). З огляду на те, що рівень виличного відростка скроневої кістки у плодів значно вище зовнішнього слухового отвору, ніж у дітей і дорослих, ми побудували додаткову лінію, яка відповідає задній межі бічної ділянки обличчя (рис. 1, Б–В) перпендикулярно нижній горизонтальній лінії. Таким чином, задня межа проходить від зовнішнього слухового отвору до точки перетину з нижньою горизонтальною лінією під прямим кутом.

Нижня межа бічної ділянки обличчя, як і у дорослих, відповідає нижньому краю нижньої щелепи (рис. 1, В–Г–Е). Передня межа щічної та бічної ділянок у плодів проходить від верхньої горизонтальної лінії по носо-щічній складці до кута рота й відповідає лінії, яка проходить від присереднього кута ока, через кут рота і до нижнього краю нижньої щелепи (рис. 1, А–Е).

Задня межа щічної ділянки відповідає передньому краю жувального м'яза, який проектується на

шкіру по лінії, яка починається від середини нижнього краю тіла нижньої щелепи (рис. 1, Д) і йде під прямим кутом від останньої до точки перетину з лінією між кутом нижньої щелепи і присереднім кутом ока (рис. 1, Д–Ж), а далі – вздовж цієї лінії до перетину її з нижньою горизонталлю (рис. 1, Ж–З). Така конфігурація проекційної лінії задньої межі щічної ділянки зумовлена формою переднього краю жувального м'яза, його синтопією з жировим тілом щоки.

З самого початку плодового періоду спостерігається помірне, а з другої половини 4-го місяця – інтенсивніше збільшення площі бічної ділянки обличчя та щічної ділянки у плодів обох статей.

За темпом збільшення площі бічна ділянка обличчя значно випереджає щічну ділянку. Абсолютні значення площі обох ділянок обличчя у плодів чоловічої статі (рис. 2) збільшуються виразніше, порівняно із плодами жіночої статі (рис. 3).

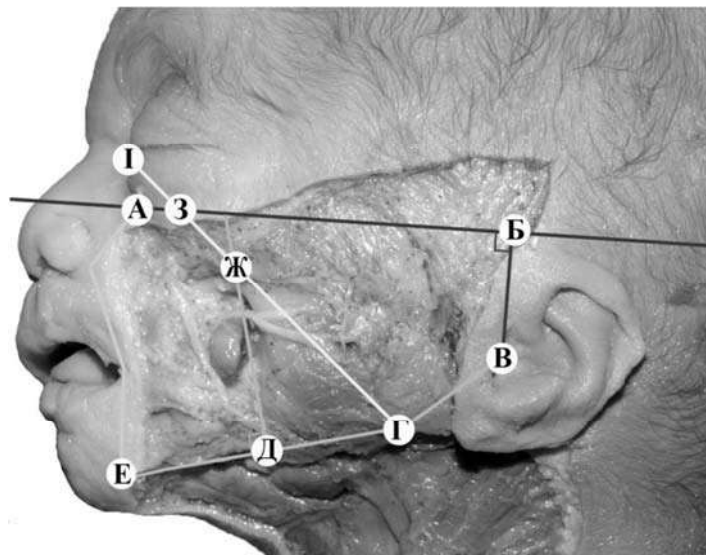


Рис. 1. Система краниометричних координат плодів людини: А – нижній край очної ямки; Б – точка перетину перпендикуляра, опущеного на нижню горизонталь від зовнішнього слухового отвору; В – зовнішній слуховий отвір; Г – кут нижньої щелепи; Д – середина нижнього краю тіла нижньої щелепи; Е – точка нижнього краю підборіддя; Ж – перетин перпендикуляра, опущеного від середини нижнього краю нижньої щелепи до прямої лінії між кутом нижньої щелепи та присереднім кутом ока; З – точка перетину нижньої горизонталі з прямою лінією між кутом нижньої щелепи та присереднім кутом ока; І – присередній кут ока.

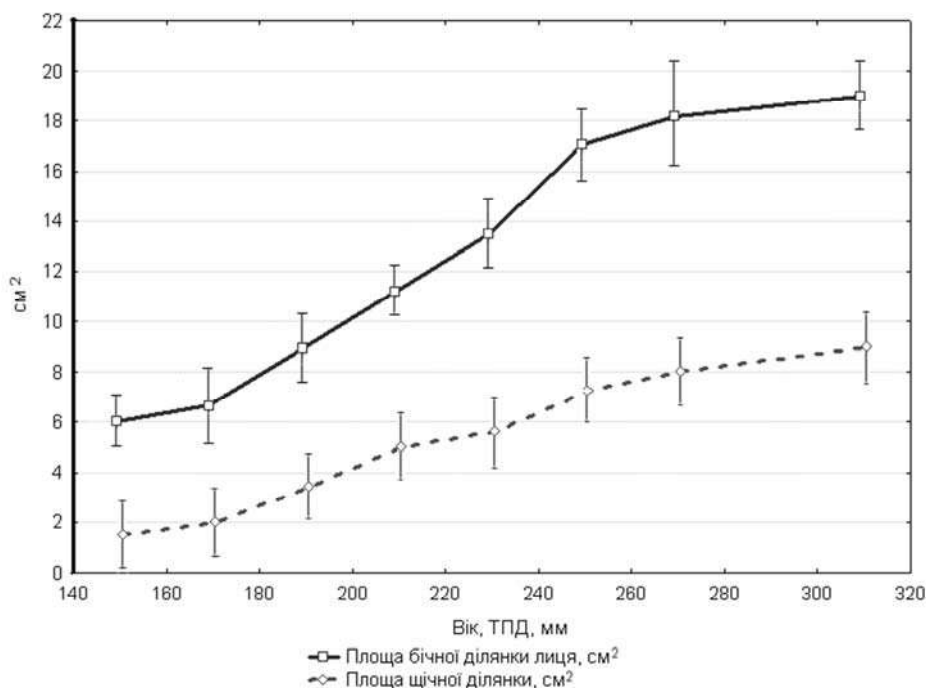


Рис. 2. Динаміка змін площі бічної та щічної ділянок обличчя у плодів чоловічої статі.

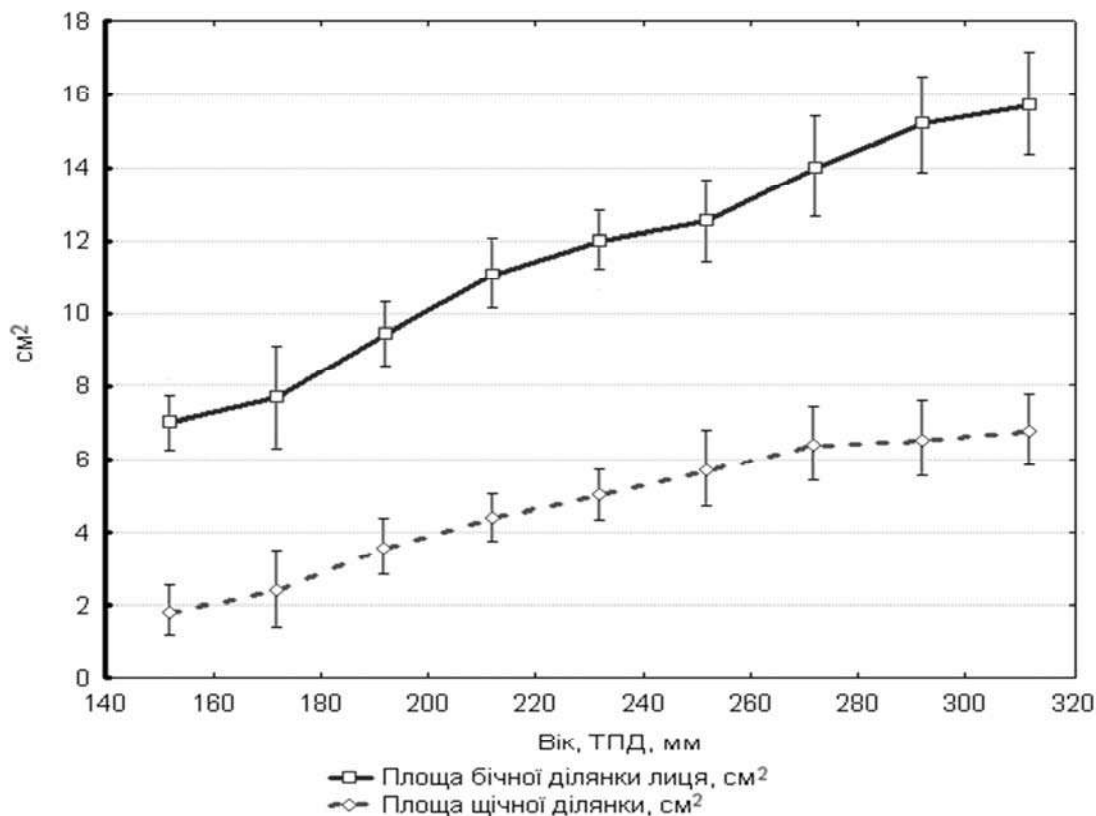


Рис. 3. Динаміка змін площі бічної та щічної ділянок лица у плодів жіночої статі.

Під час вивчення динаміки змін морфометричних показників щічної та бічної ділянок встановлені періоди прискореного та уповільненого зростання їх площі. У другій половині 4-го та на початку 5-го місяців площа обох ділянок виразно збільшується у плодів як чоловічої, так і жіночої статі. Наприкінці 5-го місяця бічна ділянка у плодів чоловічої статі зазнає різкого зростання у розвитку, що змінюється уповільненням його з початку 6-го місяця. Однак у плодів жіночої статі в ці ж терміни простежується уповільнення, яке змінюється значним прискоренням темпів розвитку. Морфометричні показники щічної ділянки у плодів обох статей збільшуються рівномірно до середини 6-го місяця, потім – зростання уповільнюється. У плодів чоловічої статі наприкінці 5-го місяця, незважаючи на виразне зростання темпів розвитку бічної ділянки обличчя, має місце нетривалий період зниження темпу розвитку щічної ділянки, що швидко повертається до попередніх показників.

Періоди нерівномірного зростання морфометричних показників можуть бути критичними для виникнення варіантів та вад будови органів та тканин [3].

При з'ясуванні характеру взаємовідношення віку, статі, коефіцієнта конституційного типу та площі щічної ділянки нами встановлено, що плодам чоловічої статі (рис. 4) притаманний більший діапазон анатомічної мінливості. Так, порівняно з плодами жіночої статі (рис. 5), у плодів чоловічої статі з більшим коефіцієнтом конституційного типу (доліхоморфний тип), інтенсивніше та рівномірне збільшення площі щічної ділянки, більші її абсолютні показники. У плодів чоловічої статі з меншим коефіцієнтом конституційного типу (брахіморфний тип) менш інтенсивне та нерівномірне збільшення площі щічної ділянки та менші абсолютні її показники. Отже, у плодів чоловічої статі брахіморфного типу вища анатомічна мінливість та більш високий ризик виникнення варіантів і вад будови анатомічних структур обличчя.

Вікові особливості лицевого скелету та синтопія жирового тіла щоки із жувальним м'язом є визначальними факторами, які зумовлюють складні взаємовідношення анатомічних структур щічної ділянки в плодівому періоді пренатального онтогенезу, що враховано нами під час з'ясування системи топографоанатомічних орієнтирів бічної ділянки обличчя.

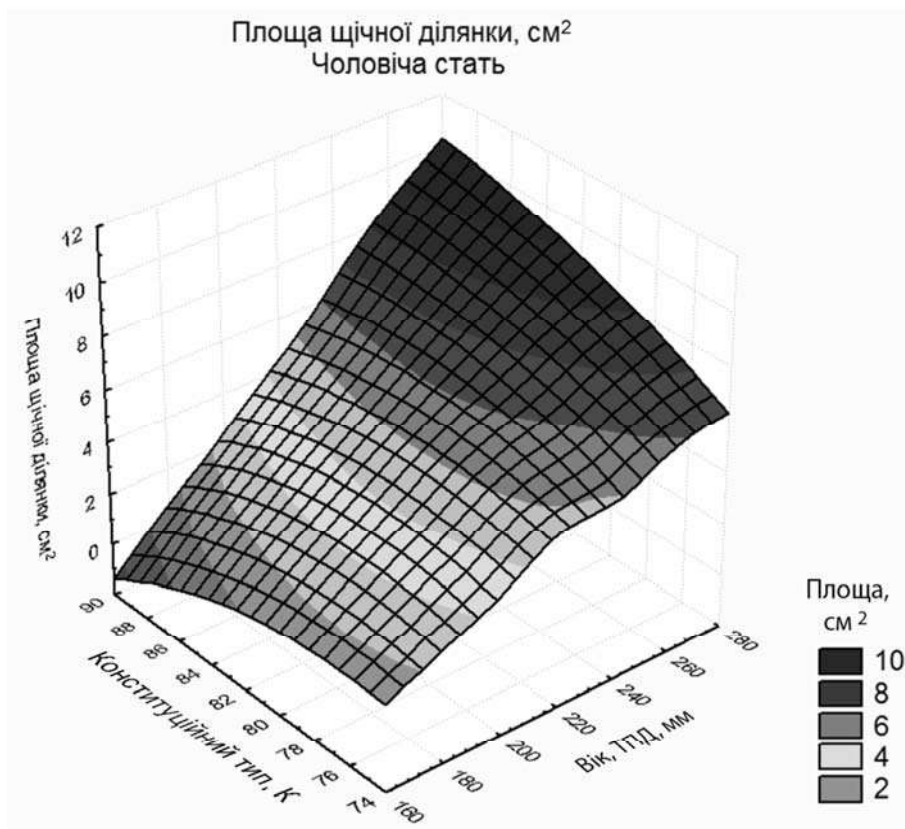


Рис. 4. Співвідношення площі щічної ділянки конституційного типу та віку плодів чоловічої статі.

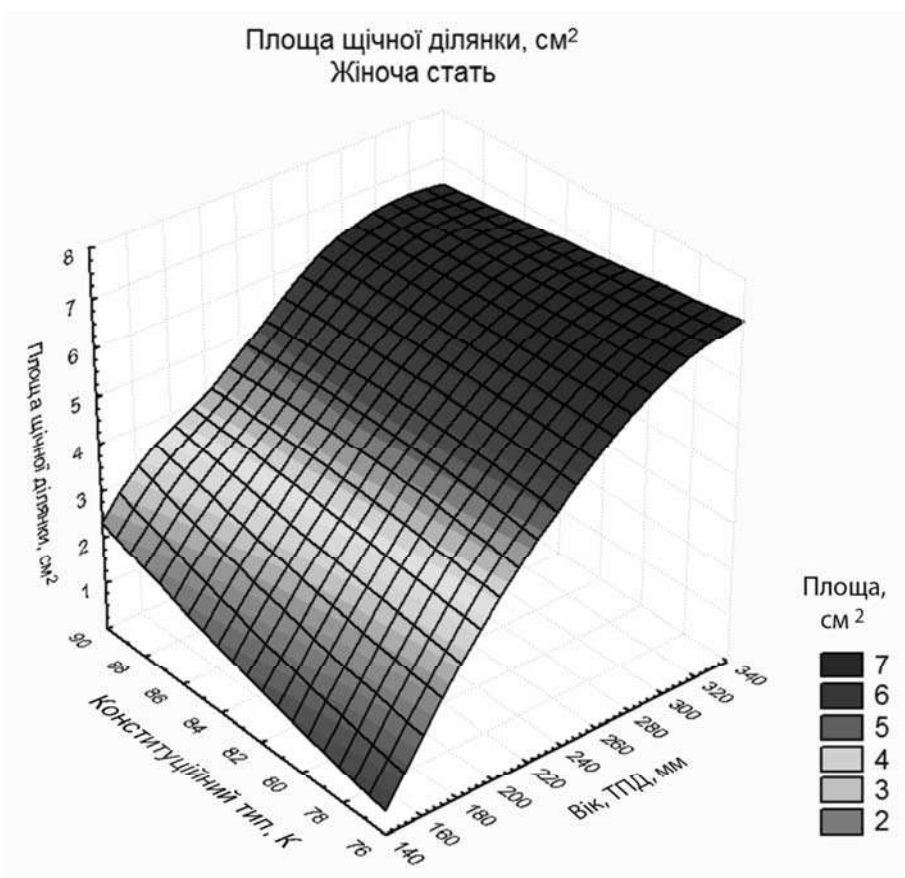


Рис. 5. Співвідношення площі щічної ділянки конституційного типу та віку плодів жіночої статі.

Висновки. 1. Задня межа щічної ділянки в плодів спочатку відповідає проєкційній лінії, яка прямує під прямим кутом від середини нижнього краю тіла нижньої щелепи до точки перетину з лінією, яка з'єднує кут нижньої щелепи і присередній кут ока, а далі йде вздовж цієї лінії до точки перетину її з нижньою горизонтальною лінією. Задня межа бічної ділянки обличчя проходить від зовнішнього слухового отвору до точки перетину під прямим кутом з нижньою горизонтальною лінією.

2. Періодами нерівномірного зростання морфометричних показників бічної ділянки обличчя

та щічної ділянки у плодів обох статей є 4-ий місяць, друга половина 5-го – початок 6-го місяців розвитку.

3. У плодів чоловічої статі порівняно із плодами жіночої статі виявлена залежність динаміки зростання площі щічної ділянки від коефіцієнта конституційного типу. Так, у плодів чоловічої статі брахіморфного типу більш інтенсивне та рівномірне зростання площі щічної ділянки, а у плодів чоловічої статі доліхоморфного типу простежується нерівномірне зростання показників і менші їхні абсолютні значення.

СПИСОК ВИКОРИСТАНОЇ ЛІТЕРАТУРИ

1. Ахтемійчук Ю.Т. Актуальність наукових досліджень у галузі перинатальної анатомії / Ю.Т. Ахтемійчук // Неонатологія, хірургія та перинатальна медицина. — 2012. — Т. II, № 1 (3). — С. 15—21.
2. Квашук В.В. Атлас клинической анатомии головы и шеи / Квашук В. В. — Ростов-на-Дону: Феникс, 2002. — 72 с.
3. Лобко П.И. Белорусско-Российская школа анатомов-эмбриологов / П.И. Лобко // Структурн. преобраз. органов и тканей на этапах онтогенеза в норме и при воздейств. антропог. факторов. Пробл. экол. в медицине: междунар. конф., посв. 100-летию со дня рожд. проф. Н.В. Поповой-Латкиной: материалы конференции. — Астрахань, 1996. — С. 111—112.
4. Цигикало О.В. Топографічна анатомія та оперативна хірургія: підруч. [для іноземних англомовних студентів] / О.В. Цигикало. — Вінниця: Нова книга, 2011. — 526 с.
5. Mirilas P. Developmental Anatomy (Embryogenesis) for the Surgeon / P. Mirilas // The American Surgeon. — 2011. — Vol. 77, № 9. — P. 1230—1242.
6. Sadler T.W. Langman's Medical Embryology / T.W. Sadler— Lippincott Williams & Wilkins, 2011. — 384 p.
7. Spelber G.H. Craniofacial development / G.H. Spelber-London: BC Decker Inc, 2001. — 220 p.
8. Three-dimensional ontogenetic shape changes in the human cranium during the fetal period / Naoki Morimoto, Naomichi Ogiwara, Kazumichi Katayama, Kohei Shiota // J. Anat. — 2008. — Vol. 212. — P. 627—635.

I. Olijnyk, I. Marcenyak*

*Bukovinian State Medical University, Department of Pathomorphology, * Department of Human Anatomy after M.G. Turkevich, Chernivtsi*

THE COORDINATE SYSTEM OF TOPOGRAPHIC ANATOMY OF THE BUCCAL AREA IN THE HUMAN FETUSES

The peculiarities of dynamic changes of morphometric parameters of the buccal area considering constitutional type, sex and age of the fetuses are investigated on 35 fetus specimens (17 males and 18 females) aged from 4 to 7 months of fetal development (160,0–350,0 mm parietal-calcaneal length) using a complex of morphological methods (anthropometry, morphometry, macroscopy, analysis of digital images of successive dissection stages of the buccal soft tissues, statistical analysis). The coordinate system of topographic anatomy of the lateral face area is developed for determining the boundaries of the face areas using external landmarks. Irregular growth periods of morphometric parameters for the lateral face and buccal areas that may be critical for the options emergence and flaws structure are established. Sexual and constitutional peculiarities of the morphometric parameters of the buccal area during the fetal period are identified.

Key words: buccal area, projective anatomy, fetal period, fetus

Стаття надійшла до редакції: 12.10.2013