

УКРАЇНСЬКИЙ
НАУКОВО-ПРАКТИЧНИЙ
СПЕЦІАЛІЗОВАНИЙ ЖУРНАЛ

№ 3 (77)
2014

СУЧАСНА ГАСТРОЕНТЕРОЛОГІЯ

CONTEMPORARY
GASTROENTEROLOGY

UKRAINIAN
SCIENTIFIC AND PRACTICAL
SPECIALIZED JOURNAL

ЗАСНОВАНИЙ У СЕРПНІ 2000 РОКУ
ВИХОДИТЬ 6 РАЗІВ НА РІК

Журнал зареєстровано в міжнародних
наукометричних системах Science Index та Google Scholar

ЗАСНОВНИКИ

Державна установа «Національний інститут терапії імені Л. Т. Малої НАМН України»

Державна установа «Інститут гастроентерології НАМН України»

ПП «ІНПОЛ ЛТМ»

Реєстраційне свідоцтво
КВ № 16647-5119 ПР від 21.05.2010 р.

**Журнал внесено
до переліку фахових видань
з медичних наук**

Постанова Президії ВАК України
№ 1-05/7 від 10.11.2010 р.

**Рекомендовано
Вченою радою
Національного інституту
терапії імені Л. Т. Малої
НАМН України**

Протокол № 4 від 23.05.2014 р.

Видавець
ТОВ «ВІТ-А-ПОЛ»
Керівник проекту
А. В. Поліщук
Відповідальний секретар
О. М. Берник
Літературний редактор
О. Г. Молдованова

Друк
ТОВ «ВБ «Аванпост-Прим»
03035, м. Київ, вул. Сурикова, 3/3
Свідоцтво суб'єкта видавничої справи
ДК № 1480 від 26.03.2003 р.
Підписано до друку 10.06.2014 р.
Формат 60 × 84/8
Папір крейдований. Друк офсетний
Ум. друк. арк. 13,25
Замовлення № 0314SG

Наклад 2000 прим.

Адреса редакції та видавця
01030, м. Київ,
вул. М. Коцюбинського, 8а

Телефони: (44) 465-30-83,
278-46-69, 309-69-13

E-mail: journals@vitapol.com.ua

http://www.sgastro.com.ua

http://www.vitapol.com.ua

ГОЛОВНИЙ РЕДАКТОР Г. Д. ФАДЕЄНКО

РЕДАКЦІЙНА КОЛЕГІЯ

О. Я. БАБАК
(науковий редактор)

О. М. БІЛОВОЛ

Ж. І. ВОЗІАНОВА

Т. П. ГАРНИК

Н. Б. ГУБЕРГРІЦ

Г. В. ДЗЯК

В. І. ДІДЕНКО

В. Т. ІВАШКІН (Росія)

В. А. ІГНАТОВ

О. В. КОЛЕСНИКОВА

О. В. КОРКУШКО

О. О. КРАХМАЛОВА

С. А. КУРИЛОВИЧ (Росія)

Л. В. МОРОЗ

Л. М. МОСІЙЧУК

В. Г. ПЕРЕДЕРІЙ

В. М. РАГЧИК

Ю. І. РЕШЕТІЛОВ

Ю. С. РУДИК

А. С. СВІНЦІЦЬКИЙ

І. М. СКРИПНИК

Ю. М. СТЕПАНОВ

С. М. ТКАЧ

Є. І. ТКАЧЕНКО (Росія)

Ю. О. ФІЛІППОВ

Н. В. ХАРЧЕНКО
(заступник
головного редактора)

В. П. ЧЕРНИХ

В. М. ЧЕРНОБРОВИЙ

Відповідальність за зміст, добір та викладення фактів у статтях несуть автори, за зміст та оформлення інформації про лікарські засоби — замовники. Передрук опублікованих статей можливий за згоди редакції та з посиланням на джерело.

Знаком позначена інформація про лікарські засоби для медичних працівників.

Матеріали зі знаком друкуються на правах реклами.

За зміст рекламних матеріалів відповідають рекламодавці.



О. І. Волошин¹, В. П. Присяжнюк¹, М. І. Кондревич²

¹ Буковинський державний медичний університет, Чернівці

² Міська клінічна лікарня № 3, Чернівці

Захворювання Вільсона — Коновалова: сучасний погляд на проблему та власний досвід

Розглянуто сучасні аспекти епідеміології, патогенезу і класифікації хвороби Вільсона—Коновалова. Описано клінічний випадок цього захворювання, особливістю якого є значна тривалість життя при цій хворобі (понад 27 років) як результат правильно побудованої стратегії лікування і ретельного її дотримання. Відзначено особливу роль немедикаментозних методів лікування, реабілітації та догляду за хворим.

Ключові слова: хвороба Вільсона — Коновалова, мідь, церулоплазмін.

Останніми роками приділяється увага дослідженню гепато-лентикулярної дегенерації, або хвороби Вільсона — Коновалова (ХВК) [1, 6, 8]. Доведено, що ХВК є спадковим прогресивним захворюванням з автосомно-рецесивним типом успадкування, у патогенезі виникнення та прогресування якого лежить порушення метаболізму міді [4, 8, 9]. Незважаючи на впровадження нових методів лікування цього захворювання, воно часто призводить до ранньої інвалідизації і загибелі хворих у молодому віці [3, 11]. ХВК трапляється серед представників різних національностей із середньою частотою 1 випадок на 200 тис. населення [13]. Проте результати недавно проведених епідеміологічних досліджень свідчать, що гепато-лентикулярна дегенерація виникає частіше — з частотою 1 випадок на 30 тис. [17].

ХВК пов'язана з мутацією гена, розташованого на 13-й хромосомі (ділянка 13q14-q21), який кодує транслоказу АТР7В Сu (мідьтранспортувальну АТФазу Р-типу) [2, 12]. Описано понад 300 мутацій зазначеного гена, які пов'язані із ХВК, зокрема, серед європейців найчастішою є Н1069Q мутація гена, для якої характерний пізніший дебют захворювання та переважання неврологічної симптоматики [12].

Вміст міді в гепатоцитах також впливає на функції білка АТР7В: якщо її концентрація у межах норми, то цей білок, який локалізується в апараті Гольджі, регулює синтез мідьзв'язуваль-

них білків і розподіляє між ними внутрішньоклітинні іони цього мікроелемента. У разі збільшення внутрішньоклітинного вмісту міді білок АТР7В спрямовується до каналцевих мембран і сприяє виділенню її з жовчю (близько 98 % міді) [8]. Порушення активності АТР7В, характерне для осіб з ХВК, сприяє накопиченню міді в гепатоцитах та активації переокисного окиснення ліпідів і білків, що призводить до виникнення запального процесу в печінці з фіброзуванням її тканини. У дослідженнях J. Yasudaetal було виявлено високий рівень активних форм кисню (АФК), посилене окиснення ліпідів та пошкодження ДНК у печінці хворих на ХВК, особливо на пізніх стадіях захворювання [16]. Надлишок незв'язаної з церулоплазміном міді потрапляє у системний кровотік та осідає у різних тканинах та органах, насамперед у головному мозку, нирках та рогівці [7]. У головному мозку найбільшого ураження зазнають базальні ганглії, сочевицеподібне ядро, бліді кулі, шкаралупа, таламус, зубчасте ядро мозочка і чорна субстанція, у нирках ушкоджуються проксимальні каналці нефрону [14]. Відкладання міді в десмететовій мембрані рогівки виявляється у формуванні кільця Кайзера — Флейшера.

Перші вияви ХВК можуть виникати у різному віці, однак найчастіше дебют захворювання припадає на дитячий та молодий вік. Вияви хвороби можуть бути різноманітні, проте домінують неврологічні та гастроентерологічні симптоми [5]. Н. В. Коноваловим (1960) було виділено

п'ять форм гепатолентикулярної дегенерації: абдомінальна (печінкова), ригідно-аритмогіперкінетична (рання), дрижально-ригідна, дрижальна та екстрапірамідно-кіркова.

Пізніше J. H. Walshe та M. Yealland виділили лише чотири форми: безсимптомну, абдомінальну, церебральну та змішану [15]. Г. В. Сухарева виділяє шість варіантів ХВК: печінковий (45%), ендокринний (22%), неврологічний (16%), гемолітичний (6%) та нирковий (6%) [3]. Ураження печінки у хворих на ХВК може перебігати як у вигляді клінічно безсимптомної гепатомегалії з невеликим збільшенням активності трансаміназ у крові, так і з розвитком хронічних захворювань печінки — від стеатозу, гепатиту до цирозу печінки з тяжкою печінковою недостатністю [9]. У двох третин пацієнтів виникає гемолітична анемія, коагулопатії та ниркова недостатність (унаслідок ураження каналців нефрону) [7]. Неврологічні симптоми у таких хворих неоднорідні, переважають моторні розлади (постуральний тремор і тремор кінцівок при виконанні свідомих рухів, у третині випадків спостерігається тремор тулуба та голови). Близько половини хворих мають психічні порушення, найчастіше — депресії [5].

Ідентифікація гена захворювання розширила уявлення про патогенез ХВК, і зробила можливим скринінг новонароджених для визначення патогенного генотипу [11]. Нові методи лікування з використанням генної терапії можуть у перспективі бути корисними у складних випадках захворювання ХВК, коли класична терапевтична корекція є малоефективною. Про це свідчать позитивні результати використання генної терапії в експериментальних дослідженнях [10]. Загально визнано, що ХВК характеризується різноманітністю її клінічних форм, а кожен випадок цього захворювання має свої особливості та свій варіант перебігу [1, 15].

Зважаючи на рідкісність ХВК, варіабельність клінічних форм, складність діагностики та лікування цього захворювання, наводимо випадок з власної клінічної практики.

Хворий М., 47 років, госпіталізований у гастроентерологічне відділення міської клінічної лікарні № 3 зі скаргами (зі слів матері) на тяжкість у правому підбер'ї, гіркоту в роті, нудоту, здуття живота після їди, різко порушене ковтання, утруднення рухів, ходи, загальну слабкість, роздратованість.

Уперше діагноз ХВК було встановлено у віці 21 рік. На початку захворювання пацієнт відзначав порушення ковтання, вимови слів, надмірне слиновиділення, мимовільні рухи голови, рук та

ніг, слабкість у ногах, хиткість ходи, загальну слабкість. Через 2 міс після перших скарг зросла інтенсивність тремору та зміни мови, часто невмотивовано спотикався, падав.

Загальний стан — середньої тяжкості. Положення в ліжку — активне. Свідомість ясна. Вгодваність знижена (маса тіла — 58,0 кг, зріст — 184 см, індекс маси тіла — 17,1 кг/м²), гіпостенічний тип тілобудови. Шкірні покриви блідого кольору, стоншені, сухуваті, зі зниженим тургором, десквамаціями та дрібними плямами буруватого і сірого кольору. Склери фізіологічного забарвлення. Периферичні лімфатичні вузли не збільшені. Пульс на периферичних артеріях ритмічний, слабкого наповнення. Частота серцевих скорочень — 84 за 1 хв, тони ритмічні, ослаблені. АТ — 100/60 мм рт. ст. При огляді грудна клітка плоска, фізіологічний кіфоз грудного відділу хребта не визначається (хворий упродовж періоду хвороби більшу частину часу перебуває у лежачому на спині положенні). Над легеньми перкуторно ясний легеневий звук, аускультативно — везикулярне дихання, хрипи не вислуховуються. Язик вологий, обкладений білим нашаруванням, гіперсалівація. Рот майже постійно трохи відкритий з відвисанням нижньої щелепи. Відзначається помірна деформація лицьового черепа зі значною невідповідністю прикусу зубів верхньої і нижньої щелепи (зі слів матері, ці явища сформувалися за останніх 5—7 років, упродовж яких рот пацієнта майже постійно є трохи відкритим). Вираз обличчя відповідає симптомокомплексу *Risus Sardonicus* (рис. 1). Прийом їжі значно утруднений: хворий з великими труднощами може приймати переважно рідку або дуже подрібнену гомогенну їжу лише у положенні лежачи, механічно за допомогою ручки ложки притискаючи надгортаник і, таким чином, закриваючи вхід у верхні дихальні шляхи, часто при цьому закашлюючись. Живіт правильної форми, бере участь у акті дихання, при пальпації відзначається спастичне напруження м'язів та помірна болочість у правому і лівому підбер'ях та епігастрії, помірно здутий. Симптоми подразнення очеревини відсутні. Печінка виступає 3-під краю правої реберної дуги на 3 см, селезінка — 3-під краю лівої реберної дуги на 4 см. Вільної рідини в черевній порожнині методами об'єктивного обстеження не виявлено. Симптом Пастернацького негативний з обох боків. Набряків на нижніх та верхніх кінцівках немає.

Неврологічне обстеження: відзначається інтенсивний широкоамплітудний тремор усіх кінцівок при здійсненні будь-яких довільних рухів, зокрема під час виконання звичайних побутових завдань. У стані спокою тремор відсутній. М'язовий




Рис. 1. Загальний вигляд пацієнта

тонус у кінцівках підвищений за екстрапірамідальним типом. У позі Ромберга хворий падає. Внаслідок захворювання у пацієнта розвинувся спастичний парез кистей обох рук (рис. 2). Відзначається асиметрія носо-губних складок, симптом Марінеско—Радовича позитивний, знижений глотковий рефлекс, ковтання різко утрудне-

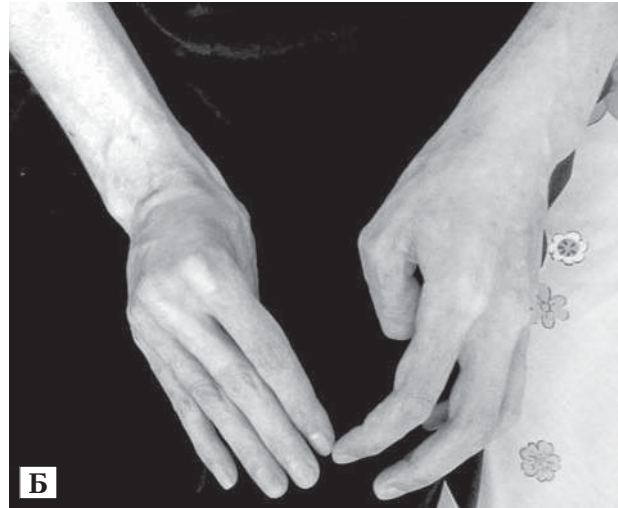
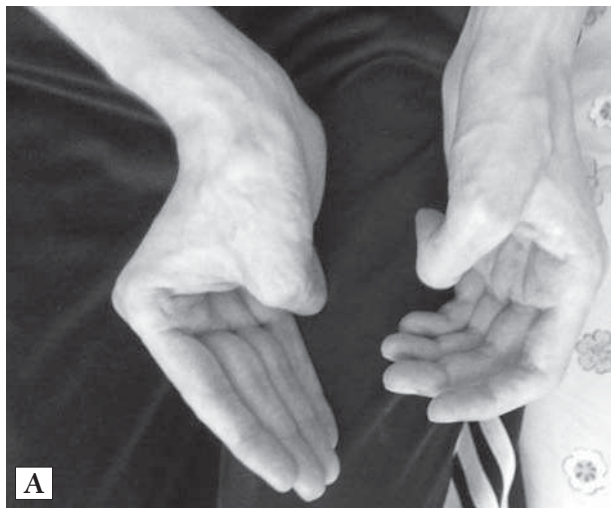
Рис. 2. Спастичний парез кистей обох рук: вигляд збоку (А) та зверху (Б)

не, поперхування. Груба дизартрія, розуміння мови хворого значно утруднене, слів не вимовляє, іноді виникають епізоди анартрії. Контакт з медичним персоналом лікарні відбувається за допомогою кивків голови, покліпування повік, які пацієнт здійснює у відповідь на поставлені запитання. Візуально завжди радий контактам зі співробітниками лікарні, студентами. Предметне спілкування із хворим здійснюється за допомогою матері, яка за мімікою, окремими звуками, рухами очей добре розуміє хворого, висловлює його бажання щось сказати, на що пацієнт ствердно киває головою чи кліпає повіками. Зі слів матері, епізодів депресивного стану у пацієнта не спостерігалось, однак за останніх кілька місяців хворий безпричинно стає дедалі більше роздратованим.

Офтальмологічне обстеження: легкі вияви кільця Кайзера—Флейшера, слабкість акту конвергенції з обох боків.

Загальний аналіз крові: еритроцити — $4,5 \cdot 10^{12}$ /л, гемоглобін — 128 г/л, кольоровий показник — 0,86, тромбоцити — $160 \cdot 10^9$ /л, лейкоцити — $4,4 \cdot 10^9$ /л, паличкоядерні — 2%, сегментоядерні — 63%, лімфоцити — 34%, моноцити — 1%, ШОЕ — 6 мм/год.

Біохімічний аналіз крові: церулоплазмін у плазмі крові — 45 мг/л (норма — 180—450 мг/л), мідь у плазмі крові — 7,2 мкмоль/л (норма — 12—24 мкмоль/л), глюкоза — 4,5 ммоль/л, загальний білірубін — 13,0 мкмоль/л, непрямий — 4,0 мкмоль/л, прямий — 9,0 мкмоль/л, загальний білок — 66 г/л, альбумін — 30,5 г/л, холестерин — 6,0 ммоль/л, сечовина — 6,6 ммоль/л, креатинін — 110 мкмоль/л, аспаратамінотрансфераза — 0,32, аланінамінотрансфераза — 0,41.

За даними ультразвукового дослідження органів черевної порожнини, вертикальний розмір

правої частки печінки — 171 мм, лівої — 75 мм. Контури рівні, чіткі. Край печінки заокруглений. Паренхіма великозерниста, неоднорідна. Ехогенність печінки неоднорідно підвищена. Судинна сітка розширена та обрублена, діаметр *v. portae* — 15 мм. Стінки судин ущільнені. Спільна жовчна протока не розширена. Жовчний міхур візуалізується. Форма — продовгувата. Розміри: довжина — 79 мм, ширина — 23 мм. Деформації жовчного міхура немає. Стінка ущільнена. Вміст жовчного міхура — густа жовч. Підшлункова залоза візуалізується. Розміри: головка — 29 мм, тіло — 16 мм, хвіст — 21 мм. Контури чіткі, нерівні. Паренхіма неоднорідна із ділянками підвищеної ехогенності. Селезінка візуалізується. Розміри: довжинник — 160 мм, поперечник — 90 мм. Структура великозерниста, неоднорідна, *v. lienalis* — 10 мм. У черевній порожнині вільна рідина не візуалізується.

Терапевтичні заходи, поряд з постійним застосуванням базового лікування основного захворювання («Купреніл»), включали призначення гепатопротекторної, дезінтоксикаційної, метаболічної терапії, зокрема амінокисотно-мікроелементні комплекси, та вітамінотерапії парентерально: дієта № 5 з вилученням продуктів, які містять мідь, фізіологічний розчин, «Глутаргін», «Сорбілакт», «Інфезол», «Рибоксин», «Тіотріазолін», «Урсодіол», «Нейровітан», «Токсиклін». Також хворому регулярно робили загальний масаж, лікувальну фізкультуру, електропроцедури. Потреба у комплексному стаціонарному лікуванні у хворого виникає 2–3 рази на рік.

Кожного разу після проведеного лікування відзначалася позитивна динаміка, зменшення гіперкінезів, деяке поліпшення ковтання, стабілізація психоневрологічного стану. Хворий зі сторонньою допомогою міг вставати з ліжка і пересуватися в межах палати та відділення. Між курсами стаціонарного лікування для подальшої реабілітації пацієнту здійснювали патогенетичне лікування мідьелімінувальними препаратами, призначали дієту, майже постійно робили відпрацьовані в стаціонарі комплекси ЛФК, масаж верхніх та нижніх кінцівок.

Особливістю описаного клінічного випадку є значна тривалість, повільне прогресування захворювання (понад 27 років) та відносно задовільний стан хворого. Згідно з даними первинної медичної документації за цей період такого результату вдалося досягти поєднанням вчасно призначеного та безперервного застосування базової терапії «Купренілом», періодичне стаціонарне лікування з включенням у лікувальні схеми гепатопротекторних препаратів, вітамінно-мікроелементних та амінокислотних комплексів,

щоденний якісний догляд з періодичним проведенням фізіотерапевтичних процедур, лікувальної фізкультури, масажу. Велику роль у забезпеченні задовільного стану хворого відіграла матір, яка за допомогою медперсоналу опанувала навички догляду за хворим, засвоїла особливості дієти та виконання процедури годування сина у вимушеному положенні, зокрема використовуючи різні побутові пристосування, оволоділа прийомами масажу, лікувальної фізкультури, домашньої фізіотерапії тощо. Саме завдяки її самовідданій участі була реалізована програма реабілітації впродовж кількох десятиліть, дотримана чітка схема застосування медикаментів на амбулаторно-поліклінічному етапі, забезпечена своєчасність госпіталізації. З перших років захворювання виявлялося домінантною неврологічною симптоматикою. Подальше прогресування призвело до наростання нейро-м'язових порушень з втратою здатності розмовляти, жувати їжу, здійснювати ковтання та, як наслідок, до зниження трофологічного статусу хворого з виявами полінутрієнтної недостатності, вторинних (пелагроїдних) змін шкірних покривів, деформації лицьової частини голови, хребта, спастичних змін переважно верхніх кінцівок та полінейропатії аліментарного походження. Ураження гепатобіліарної системи і селезінки визначалися за даними ультрасонографії; біохімічні маркери функціонального стану печінки, процесів кровотворення, за даними витягів з медичних карт стаціонарного хворого попередніх госпіталізацій, були у межах норми. Звертає на себе увагу підвищення ехогенності паренхіми підшлункової залози за останніх три роки без клінічних ознак екзокринної та ендокринної недостатності, що може бути наслідком дистрофічних змін тканини підшлункової залози внаслідок порушення обміну міді. Прогностично сприятливим симптомом у цьому випадку є відсутність змін у нирках, за даними ультразвукового дослідження та аналізів сечі.

Описаний випадок за класифікацією J. H. Walshe та M. Yealland [15] можна визначити як церебральну форму ХВК. Важливим аспектом поліпшення результатів лікування пацієнта на останніх етапах спостереження є своєчасна діагностика полінутрієнтної недостатності аліментарного походження та внесення відповідних корекцій у схему лікування з інфузійним застосуванням амінокислотних, вітамінно-мікроелементних комплексів, методів лікувальної фізкультури, масажу, електропроцедур, що значно поліпшувало фізичний та психоневрологічний статус хворого, поряд із високоякісним всебічним доглядом за хворим з боку матері.

Список літератури

1. Волошин-Гапонов И.К. Эпидемиологические и клинико-неврологические аспекты болезни Вильсона — Коновалова // Укр. мед. часопис. — 2012. — № 6. — С. 72—75.
2. Волошин-Гапонов И.К. Состояние печени у пациентов с церебральными формами болезни Вильсона — Коновалова // Укр. мед. часопис. — 2013. — № 4. — С. 158—161.
3. Сухарева Г.В. Гепатолентикулярная дегенерация // Избранные главы клинической гастроэнтерологии / Под ред. Л.Б. Лазебник. — М.: Анахарсис, 2005. — С. 199—209.
4. Федів О.І., Патратій М.В., Малюх Л.С. Хвороба Вільсона — Коновалова. Випадок з практики // Буков. мед. вісн. — 2008. — № 1. — С. 166—168.
5. Huster D. Wilson's disease // Best Pract. Res. Clin. Gastroenterol. — 2010. — Vol. 24. — P. 531—539.
6. Huster D., Hermann W., Bartels M. Acute Wilson's disease // Internist. — 2011. — Vol 52. — P. 815—822.
7. Johncilla M., Mitchell K.A. Pathology of the liver in copper overload // Sem. Liver Dis. — 2011. — Vol. 31. — P. 239—244.
8. Laloti V., Sandoval I., Cassio D. et al. Molecular pathology of Wilson's disease: a brief // J. Hepatol. — 2010. — Vol. 5. — P. 1151—1153.
9. Roberts E.A., Schilsky M.L. Diagnosis and treatment of Wilson's disease: an update // Hepatology. — 2008. — Vol. 47. — P. 2089—2111.
10. Rosencrantz R., Schilsky M. Wilson's disease: pathogenesis and clinical considerations in diagnosis and treatment // Sem. Liver Dis. — 2011. — Vol. 31. — P. 245—259.
11. Schilsky M.L. Wilson's disease: current status and the future // Biochimie. — 2009. — Vol. 91. — P. 1278—1281.
12. Stapelbroek J.M., Bollen C.W., van Amstel J.K. et al. The H1069Q mutation in ATP7B is associated with late and neurologic presentation in Wilson's disease: results of a meta-analysis // J. Hepatol. — 2004. — Vol. 41. — P. 758—763.
13. Sternlieb I. Wilson's disease // Clin. Liver Dis. — 2000. — Vol. 4. — P. 229—239.
14. Trocello J.M., Guichard J.P., Leyendecker A. Corpuscal losum abnormalities in Wilson's disease // J. Neurol. Neurosurg. Psychiatry. — 2011. — Vol. 82. — P. 1119—1121.
15. Walshe J.M., Yealland M. Wilson's disease: the problem of delayed diagnosis // J. Neurol. Neurosurg. Psychiatry. — 1992. — N 8. — P. 692—696.
16. Yasuda J., Eguchi H., Fujiwara N. Reactive oxygen species modify oligosaccharides of glycoproteins in vivo: a study of a spontaneous acute hepatitis model rat (LEC rat) // Biochem. Biophys. Res. Com. — 2006. — Vol. 342. — P. 127—134.
17. Zarrilli E., Elce A., Scorza M. et al. An up-date on laboratory diagnosis of liver in herited diseases // Biomed. Res. Intern. — 2013. — N 1. — P. 1—7.

А. И. Волошин¹, В. П. Присяжнюк¹, М. И. Кондревич²

¹Буковинский государственный медицинский университет, Черновцы

²Городская клиническая больница № 3, Черновцы

Заболівання Вільсона — Коновалова: сучасний погляд на проблему і власний досвід

Рассмотрены современные аспекты эпидемиологии, патогенеза и классификации болезни Вильсона — Коновалова. Описан клинический случай этого заболевания, особенностью которого является значительная продолжительность жизни при данной болезни (более 27 лет) как результат правильно построенной стратегии лечения и тщательного ее выполнения. Определена особая роль немедикаментозных методов лечения, реабилитации и ухода за больным.

Ключевые слова: болезнь Вильсона — Коновалова, медь, церулоплазмин.

О. І. Voloshyn¹, V. P. Prisyazhnyuk¹, M. I. Kondrevych²

¹Bukovinian State Medical University, Chernivtsi

²Chernivtsi City Clinical Hospital № 3

Wilson's disease: modern look at the issue and own experience

The modern aspects of the epidemiology, pathogenesis and classification of the Wilson's disease together with clinical case of this disease have been described in the article. The peculiarity of the presented clinical case is the long-lasting disease duration (over 27 years) as a result of proper treatment strategy and its careful realization. The particular role has been defined for the adjuvant treatment, rehabilitation and patients' care.

Key words: Wilson's disease, copper, ceruloplasmin.

Контактна інформація

Присяжнюк Василь Петрович, к. мед. н., асистент кафедри
58023, м. Чернівці, вул. Руська, 253/18
E-mail: prusaznuk_v@ukr.net

Стаття надійшла до редакції 10 лютого 2014 р.