

МІНІСТЕРСТВО ОХОРОНИ ЗДОРОВ'Я УКРАЇНИ  
«БУКОВИНСЬКИЙ ДЕРЖАВНИЙ МЕДИЧНИЙ УНІВЕРСИТЕТ»  
"BUKOVINIAN STATE MEDICAL UNIVERSITY"  
Індексований у міжнародних наукометричних базах:

Academy (Google Scholar)  
Ukrainian Research&Academy Network  
(URAN)  
Academic Resource Index Research Bib

Index Copernicus International  
Scientific Indexing Services  
Включений до Ulrichsweb™ Global Serials  
Directory

KLINICHNA TA  
EKSPERIMENTAL'NA  
PATOLOGIYA

CLINICAL & EXPERIMENTAL  
PATHOLOGY

На всі статті, опубліковані в журналі «Клінічна та експериментальна патологія»,  
встановлюються цифрові ідентифікатори DOI

**Т. XX, № 4 (78), 2021**

---

**Щоквартальний український  
науково-медичний журнал.  
Заснований у квітні 2002 року**

**Свідоцтво про державну реєстрацію  
Серія КВ №6032 від 05.04.2002 р.**

---

**Засновник і видавець:** Буковинський державний медичний університет, м. Чернівці

**Головний редактор**  
С.С. Ткачук

**Відповідальний секретар:**  
О.С. Хухліна

**Секретар**  
Г.М. Лапа

**Наукові редактори випуску:**  
д. мед. н., проф. Ілащук Т.О.  
д. мед. н., проф. Сидорчук Л.П.  
д. мед. н., проф. Колоскова О.К.

**Редакційна колегія:**

Булик Р.Є.  
Власик Л.І.  
Дейнека С.Є.  
Денисенко О.І.  
Іващук О.І.  
Ілащук Т.О.  
Колоскова О.К.  
Коновчук В.М.  
Масікевич Ю.Г.  
Пашковський В.М.  
Полянський І.Ю.  
Сорокман Т.В.  
Федів О.І.  
Цигикало О.В.  
Сидорчук Л.П.

---

**Адреса редакції:** 58002, Чернівці, пл. Театральна, 2, видавничий відділ БДМУ  
Тел./факс: (0372) 553754. E-mail: tkachuk.svitlana14@bsmu.edu.ua; lapagalina46@gmail.com

**Офіційний web-сайт журналу:** <http://cep.bsmu.edu.ua>

Електронні копії опублікованих статей передаються до **Національної бібліотеки ім. В.І. Вернадського** для вільного доступу в режимі on-line

Реферати статей публікуються в "**Українському реферативному журналі**", серія "Медицина"

## Редакційна рада:

проф. А.В. Абрамов (Запоріжжя, Україна); проф. Е.М. Алієва (Баку, Азербайджан); проф. В.В. Братусь (Київ, Україна); проф. І.М. Катеренюк (Кишинів, Республіка Молдова); проф. Ю.М. Колесник (Запоріжжя, Україна); акад. АН ВШ України, проф. С.С. Костишин (Чернівці, Україна); чл.-кор. АМН України, проф. В.А. Міхньов (Київ, Україна); чл.-кор. НАМН України, проф. М.Г. Проданчук (Київ, Україна); акад. АМН, чл.-кор. НАН України, проф. О.Г. Резніков (Київ, Україна); чл.-кор. НАН України, проф. В.Ф. Сагач (Київ, Україна); чл.-кор. НАН України, проф. Р.С. Стойка (Львів, Україна); акад. НАМН, чл.-кор. НАН України, проф. М.Д. Тронько (Київ, Україна); проф. М.Р. Хара (Тернопіль, Україна); проф. В.В. Чоп'як (Львів, Україна); проф. В.О. Шидловський (Тернопіль, Україна); проф. В.О. Шумаков (Київ, Україна).

---

**Наказом Міністерства освіти і науки України від 11.07.2019 р., № 975  
журнал "Клінічна та експериментальна патологія" включено до переліку  
наукових фахових видань України, категорія Б**

---

*Рекомендовано до друку та поширення через Інтернет рішенням Вченої ради Буковинського державного медичного університету (протокол № 4 від 25.11.2021 р.)*

Матеріали друкуються українською,  
російською та англійською мовами

Комп'ютерний набір і верстка –  
В.Г. Майданюка

Рукописи рецензуються. Редколегія залишає  
за собою право редагування

Наукове редагування – редакції

Передрук можливий за письмової згоди  
редколегії

Редагування англійського тексту –  
Г.М. Лапи

Коректор – І.В. Зінченко

Група технічно-інформаційного  
забезпечення:  
І.Б. Горбатюк  
Л.І. Сидорчук  
В.Д. Сорохан

ISSN 1727-4338

DOI 10.24061/1727-4338.XX.4.78.2021

© "Клінічна та експериментальна патологія" (Клін. та експерим. патол.), 2021

© **Clinical and experimental pathology**  
(**Clin. and experim. pathol.**), 2021

Founded in 2002

Publishing four issues a year

© "Клиническая и экспериментальная патология" (Клин. и эксперим. патол.), 2021

## ЗНАЧЕННЯ МОРФОМЕТРИЧНОГО ДОСЛІДЖЕННЯ ДЛЯ ВИЗНАЧЕННЯ МІНЛИВОСТІ ТОПОГРАФІЧНИХ СПІВВІДНОШЕНЬ СТРУКТУР НИЖНЬОЇ ЩЕЛЕПИ НА ПРИКЛАДІ САГІТАЛЬНОГО ЗРІЗУ ЇЇ КУТА

*А.П. Ошурко, І.Ю. Олійник, Н.Б. Кузник, Н.І. Яремчук, І.С. Макарчук*

Буковинський державний медичний університет, м. Чернівці, Україна

### **Ключові слова:**

нижня щелепа, комп'ютерна томографія, морфометрія, атрофія кісткової тканини.

Клінічна та експериментальна патологія 2021. Т.20, № 4 (78). С. 58 - 65.

DOI:10.24061/1727-4338.XX.4.78.2021.7

E-mail: anatoliystudent@gmail.com

**Мета роботи** – провести морфометричний аналіз кута нижньої щелепи на сагітальному зрізі та визначити його взаємозалежну структурну мінливість від атрофії кісткової тканини, зумовленої втратою жувальної групи зубів.

**Матеріал та методи.** Проаналізовано 136 комп'ютерно-томографічних цифрових зображень за допомогою стандартизованого програмного забезпечення "Vatech original 2020" із використанням інструменту визначення розмірів (мм) горизонтальної опційної панелі.

**Результати.** Морфометричні значення кута нижньої щелепи правої сторони на відстані від краю позаду молярної ямки до каналу нижньої щелепи (МК) у дослідних групах представлені середнім значенням 9,50 мм, а для контрольної групи – 10,43 мм. На лівій стороні МК набуває середнього значення 9,75 мм у дослідних групах проти 11,26 мм у групі контролю. Відстань від каналу нижньої щелепи до зовнішнього краю середини кута нижньої щелепи (КО) для правої сторони становить, за середнім значенням 17,68 мм у дослідних групах та 18,92 мм – у групі контролю (зі збереженими зубними рядами). У свою чергу ліва сторона характеризується відстанню КО за середнім значенням 17,02 мм у дослідних групах та 19,19 мм – у групі контролю.

**Висновки.** Рання втрата зубів у дистальних відділах нижньої щелепи призводить до необоротних морфометричних змін кісткової тканини кута нижньої щелепи. 2. Структури кісткової тканини, які утворюють кут нижньої щелепи, піддаються атрофічним процесам із переважанням на щічній стороні. 3. Як морфологічний розвиток, так і асинхронність атрофічних процесів між лівою і правою сторонами нижньої щелепи при втраті жувальної групи зубів зберігають свою закономірність.

### **Ключевые слова:**

нижняя челюсть, компьютерная томография, морфометрия, атрофия костной ткани.

Клиническая и экспериментальная патология 2021. Т.20, № 4 (78). С. 58 - 65.

## ЗНАЧЕНИЕ МОРФОМЕТРИЧЕСКОГО ИССЛЕДОВАНИЯ ДЛЯ ОПРЕДЕЛЕНИЯ ИЗМЕНЧИВОСТИ ТОПОГРАФИЧЕСКИХ СООТНОШЕНИЙ СТРУКТУР НИЖНЕЙ ЧЕЛЮСТИ НА ПРИМЕРЕ САГИТАЛЬНОГО СРЕЗА ЕЕ УГЛА

*А.П. Ошурко, И.Ю. Олейник, Н.Б. Кузник, Н.И. Яремчук, И.С. Макарчук*

**Цель работы** – провести морфометрический анализ угла нижней челюсти на сагитальном срезе и определить его взаимозависимую структурную изменчивость от атрофии костной ткани, обусловленной потерей жевательной группы зубов.

**Материал и методы.** Проанализированы 136 компьютерно-томографических цифровых изображений с помощью стандартизованного программного обеспечения "Vatech original 2020" с использованием инструмента определения размеров (мм) горизонтальной опционной панели.

**Результаты.** Морфометрическое значение костной ткани угла нижней челюсти правой стороны на расстоянии от края позади молярной ямки до канала нижней челюсти (МК) в опытных группах представлено средним значением 9,50 мм, а в контрольной группе – 10,43 мм. На левой стороне МК приобретает среднее значение 9,75 мм в опытных группах, против 11,26 мм в группе контроля. Расстояние от канала нижней челюсти до наружного кортикального края середины угла нижней челюсти (КО) для правой стороны составляет по среднему значению 17,68 мм в опытных группах и 18,92 мм – в группе контроля (с сохраненными зубными рядами). В свою очередь левая сторона характеризуется расстоянием КО по среднему значению 17,02 мм в опытных группах и 19,19 мм – в группе контроля.

**Выводы.** Ранняя потеря зубов в дистальных отделах нижней челюсти приводит к необратимым морфометрическим изменениям костной ткани угла нижней челюсти. 2. Структуры костной ткани, образующие угол нижней челюсти, подвергаются атрофическим процессам с преобладанием на щечной стороне. 3.

*Как морфологическое развитие, так и асинхронность атрофических процессов между левой и правой сторонами нижней челюсти при потере жевательной группы зубов сохраняют свою закономерность.*

**MORPHOMETRIC RESEARCH SIGNIFICANCE IN DETERMINATION OF VARIABILITY OF TOPOGRAPHIC RELATIONS OF THE MANDIBLE STRUCTURES ON THE EXAMPLE OF THE SAGITTAL SECTION OF ITS ANGLE**

*A.P. Oshurko, I.Yu. Oliinyk, N.B. Kuzniak, N.I. Yaremchuk, I.S. Makarchuk*

**The aim of the work** – to carry out morphometric analysis of the angle of the mandible on the sagittal section and determine its interdependent structural variability from the bone tissue atrophy caused by the loss of the masticatory teeth.

**Material and methods.** 136 CT images were analyzed by means of the standardized software “Vatech original 2020” and the horizontal optional panel sizing tool to determine the measurements (mm).

**Results.** Morphometric values of the right mandibular angle at a distance from the edge behind the molar fossa to the mandibular canal (MC) in the experimental groups are represented by an average value of 9.50 mm, and in the control group – 10.43 mm. On the left side, an average value of MC is 9.75 mm in the experimental groups, compared to 11.26 mm in the control group. The distance from the mandibular canal to the outer cortical edge of the middle of the right mandibular angle (RMB) is, on average, 17.68 mm in the experimental groups and 18.92 mm in the control group (with preserved dentition rows). In turn, the left side is characterized by an RMB distance with an average value of 17.02 mm in the experimental groups and 19.19 mm in the control group.

**Conclusions.** Early tooth loss in the distal parts of the mandible results in irreversible morphometric changes of the bone tissue of the mandibular angle. 2. Bone tissue structures, forming the mandibular angle, undergo atrophic processes with the prevalence on the cheek side. 3. Both morphological development and atrophic processes asynchronicity between left and right sides of the mandible at loss of the masticatory teeth group preserve their regularity.

**Key words:**

*mandible, computed tomography, morphometry, bone tissue atrophy.*

Clinical and experimental pathology 2021. Vol.20, № 4 (78). P. 58 - 65.

**Вступ**

Інволюція лицевого скелета прискорюється навіть при частковій втраті зубів, що стає етіопатологічним чинником подальших функціональних розладів. Коміркова частина зазнає перебудови з утворенням нової кісткової тканини, апозиційний ріст якої відбувається від периферії до центру із заповненням лунки видаленого зуба та атрофією вільних, патологічно ушкоджених країв. Із процесом загоєння кісткової рани продовжується її ремоделювання, але з переважанням уже патофізіологічного явища атрофії кісткової тканини, що у свою чергу зумовлює топографо-анатомічні зміни її структур [1, 2]. Усе це пов'язано з випадінням функції коміркової частини нижньої щелепи. Автори описують такі зміни кісткової тканини, як атрофію від бездіяльності, прояв якої залежить від причини видалення зубів та можливих технічних чи протокольних ускладнень під час проведення операції тощо.

Доведено, що атрофія кісткової тканини є необоротним патофізіологічним процесом і що більше минуло часу після видалення зубів, то виразніших проявів він набуває, що проявляється зменшенням її маси та остеонної архітекtonіки трабекулярного шару [3, 4]. Оскільки кістка не пристосована до сприйняття сил стиснення, яке погіршує її живлення шляхом дифузії через періост, навіть протезування знімними конструкціями не припиняє явище атрофії. Остання, навпаки, підсилюється

через нерівномірний розподіл жуваального тиску, який спрямовується переважно на уже атрофовану коміркову частину. Процес ремоделювання був би спричинений, у цьому випадку, належним подразником функціональної сили, що передавалася б через періодонт і безпосередньо діяла за механізмом розтягнення. У кожної людини він не є однаковим, як і ступінь атрофії кісткової тканини. Свій відбиток на мінералізацію, у першу чергу кортикального шару кісткової тканини та перебіг атрофічних процесів, залишає функціональна дія м'язів, які прикріплюються до кісткових структур нижньої щелепи. Для прикладу, на внутрішній поверхні нижньої щелепи, починаючи від середини малих корінних зубів і прямуючи у напрямку позаду молярної ямки, наявна лінія прикріплення щелепно-під'язикового м'яза, що представлена анатомічним терміном як внутрішня коса лінія (linea mylohyoidea). Ця ділянка кісткової тканини отримує адекватне функціональне навантаження від однойменного м'яза, тому вона не зазнає атрофічних змін і має тенденцію до підвищення над сусідніми структурами у форми гострої чи згладженої опуклості. Вимушена редукція жуваального апарату відображається на загальному співвідношенні усіх частин обличчя, а саме зміщення вниз і назад через помірне згладження лицево-лобного рельєфу. У свою чергу гілки й тіло нижньої щелепи товщують, кут тупішає. Характер змін кута нижньої щелепи,

який коливається від 90° до 140° та утворений перетином площин гілки й тіла, посилює ступінь щелепної деформації [3, 4].

### Мета роботи

Провести морфометричний аналіз кута нижньої щелепи відносно залягання її каналу лівої та правої сторін у сагітальному зрізі комп'ютерно-томографічних зображень та визначити його взаємозалежну структурну мінливість від атрофії кісткової тканини, зумовленої втратою жувальної групи зубів.

### Матеріал та методи дослідження

Впровадження прогресивних цифрових методик морфологічного дослідження, зокрема методу морфометричного аналізу за допомогою стандартизованого програмного забезпечення "Vatech original 2020" екстраоральної комп'ютерної томографії, надало можливість провести швидкий, деталізований аналіз структури кісткової тканини малоінвазивним та ергономічним шляхом [5-7].

Аналіз комп'ютерно-томографічних цифрових сканувань проводився за допомогою комп'ютерної техніки HEWLETT-SNCPUM1 з оперативною пам'яттю 16,0 ГБ, програмним забезпеченням 10 Pro for Workstations, 2019:00391-70000-00000-AA425, після чого методом "статистичного відбору" проведено розподіл матеріалу за віком пацієнтів на чотири групи, а саме: перша група (I) – 25-45 років, друга група (II) – 46-60 років, третя група (III) 61-75, четверта група (IV) – 25-75 років, особи зі збереженим зубним рядом (група контролю).

Усі дослідження проводили після ознайомлення та підписання пацієнтами інформованої згоди щодо участі в дослідженнях із дотриманням основних положень GCP (1996 р.), Конвенції Ради Європи про права людини та біомедицину (від 04.04.1997 р.), Гельсінської декларації Всесвітньої медичної асоціації про етичні принципи проведення наукових

медичних досліджень за участі людини (1964 – 2013 рр.), наказів МОЗ України № 690 від 23.09.2009 р., № 616 від 03.08.2012 р.

Цифровий статистичний аналіз проведений у програмному забезпеченні StatSoftStatistica 10.0 та поданий у вигляді  $M \pm m$  (середнє значення та похибка середнього). За допомогою непараметричних методів статистичного аналізу порівняння дослідних груп із контрольною, проводили використовуючи U-критерій Манна-Уїтні. Порівняння груп за віком – із використанням багатовимірного критерію Краскела-Уолліса, як альтернативного міжгрупового дисперсного аналізу, який використовується для порівняння трьох чи більше вибірок, з метою перевірки нульових гіпотез відповідно до яких, різні вибірки були взяті з одного і того ж розподілу з подібними медіанами.

### Результати та їх обговорення

У цьому дослідженні нашу увагу зосереджено на морфометричному аналізі кута нижньої щелепи в поперечному косо-сагітальному зрізі, який, на перший погляд, є відносно сталим морфологічним орієнтиром як у її розвитку, так і під час перебігу патофізіологічних процесів [8, 9]. Для розуміння морфометричних змін за умови втрати жувальної групи зубів нами взято за орієнтир топографію каналу нижньої щелепи, який слугує умовно відправною точкою в цьому дослідженні і визначає їх прогресивність як зі сторони позаду молярної ямки, так і від краю основи кута нижньої щелепи (табл. 1).

Здійснений статистичний аналіз підтверджує загальні принципи закономірності процесів атрофії кісткової тканини «від бездіяльності». Рання втрата зубів, зокрема у дистальних відділах нижньої щелепи, призводить до постійних необоротних патофізіологічних процесів, що підтверджується наведеними значеннями у першій групі дослідження (25-45 років).

Таблиця 1

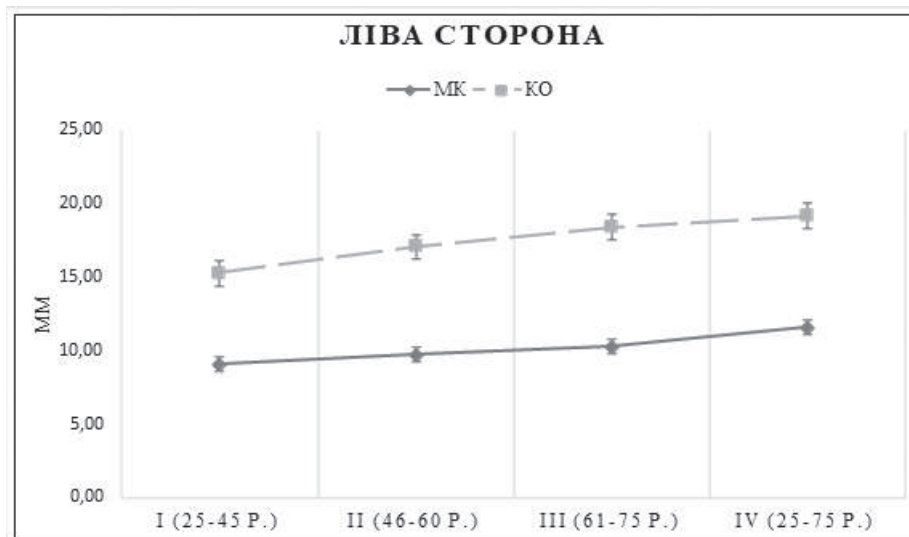
**Кількісні показники морфометричного визначення (мм) топографо-анатомічної мінливості каналу нижньої щелепи при атрофії кісткової тканини, зумовленої втратою жувальної групи зубів, на сагітальному зрізі кутового перерізу від краю позаду молярної ямки до каналу нижньої щелепи (МК) та від каналу нижньої щелепи до середини зовнішнього краю її кута (КО) у різних вікових групах, n=68**

Групи дослідження, роки	M(мм), ±m	Ліва сторона		Права сторона	
		МК	КО	МК	КО
I (25-45р.)	M±m	9.09±0.70	15.27±0.73*	9.09±0.52	16.38±0.71*
II (46-60р.)	M±m	9.75±0.41	17.08±0.67*	9.19±0.46	17.88±0.64*
III (61-75р.)	M±m	10.30±0.42	18.41±0.67*	10.18±0.44	18.52±0.61*

**Примітка:** \* – достовірність відмінностей показників лівої і правої сторін \*p < 0,05

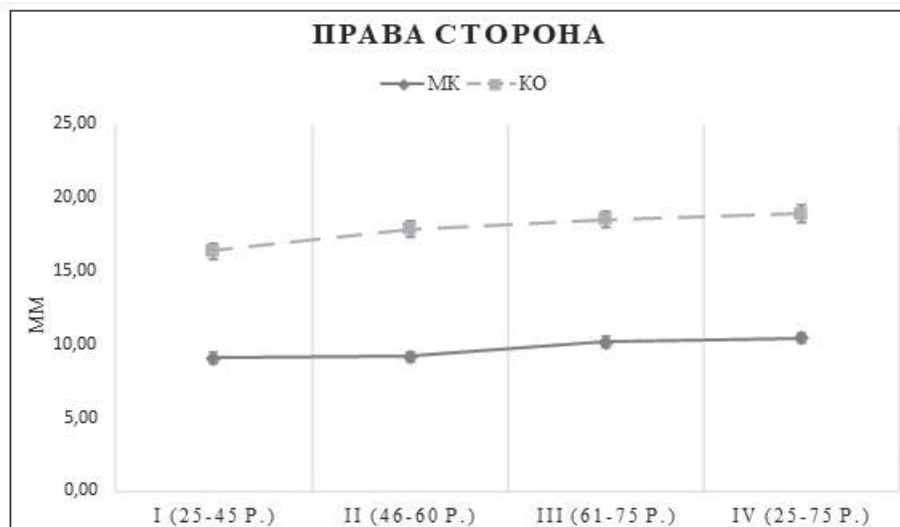
Результати IV групи (особи зі збереженими зубними рядами, 25-75 років) мають різницю зі значеннями всіх груп дослідження, але найбільш суттєво відрізняються від першої групи дослідження:

з лівої сторони на 2,17 мм від краю позаду молярної ямки до каналу нижньої щелепи і 3,92 мм – від каналу до краю основи нижньої щелепи (рис. 1).



**Рис. 1.** Морфометричний аналіз (мм) сагітального зрізу кута нижньої щелепи лівої сторони при атрофії кісткової тканини, зумовленої втратою жувальної групи зубів у людей віком 25-75 років, n=68. МК – відстань від краю позаду молярної ямки до каналу нижньої щелепи; КО – відстань від каналу нижньої щелепи до зовнішнього краю середини кута нижньої щелепи.

Незначною асинхронністю, водночас і відмінністю значень, характеризується права сторона нижньої щелепи між I групою дослідження та IV групою контролю і становить: 1,34 мм – від краю позаду молярної ямки до каналу нижньої щелепи та 2,54 мм – від каналу нижньої щелепи до зовнішнього кортикального краю основи (рис. 2).



**Рис. 2.** Морфометричний аналіз (мм) сагітального зрізу кута нижньої щелепи правої сторони при атрофії кісткової тканини, зумовленої втратою жувальної групи зубів у людей віком 25-75 років, n=68. МК – відстань від краю позаду молярної ямки до каналу нижньої щелепи; КО – відстань від каналу нижньої щелепи до зовнішнього краю середини кута нижньої щелепи.

Існуюча гіпотеза, що структури кісткової тканини, які утворюють кут нижньої щелепи, є «сталого морфологічною основою», даними морфометричного аналізу в нашому дослідженні не підтверджується. Проте асинхронність атрофічних процесів між лівою і правою сторонами нижньої щелепи людини зберігає свою закономірність (табл. 2).

На правій стороні МК у дослідних групах представлена середнім значенням 9,50 мм, а для контрольної групи – 10,43 мм. На лівій стороні МК

набуває значення 9,75 мм у дослідних групах проти 11,26 мм у групі контролю.

Відстань КО для правої сторони становить за середнім значенням 17,68 мм у дослідних групах та 18,92 мм – у групі контролю (зі збереженими зубними рядами). У свою чергу ліва сторона характеризується відстанню КО за середнім значенням 17,02 мм у дослідних групах та 19,19 мм – у групі контролю (рис. 3).

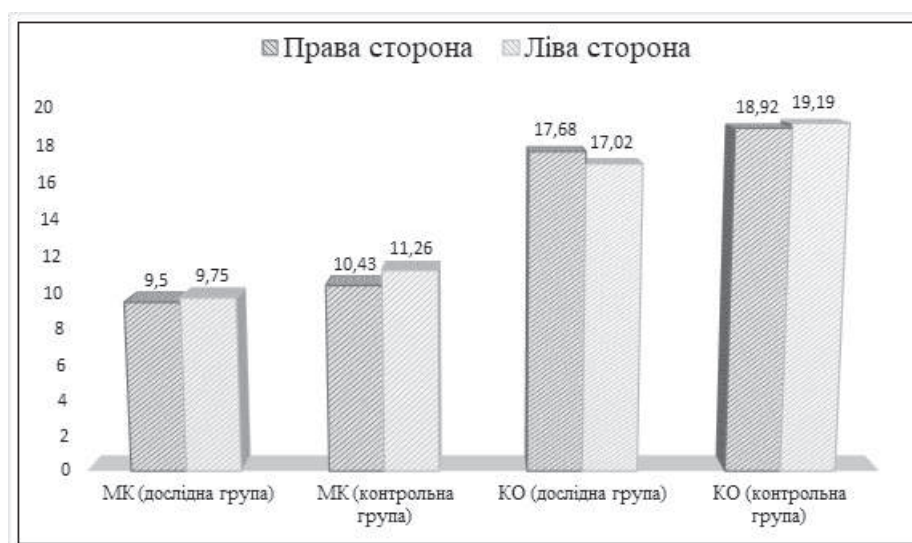**Порівняння кількісних показників морфометричного визначення (мм) топографо-анатомічної мінливості каналу нижньої щелепи при атрофії кісткової тканини, зумовленої втратою жувальної групи зубів, на сагітальному зрізі кутового перерізу від краю позаду молярної ямки до каналу нижньої щелепи (МК) та від каналу нижньої щелепи до середини зовнішнього краю її кута (КО) у різних вікових групах, n=68**

Відстань, мм	Групи дослідження	Права сторона, значення $M$ , $m$ ( $\pm$ ), $p$ ( $<$ )			Ліва сторона, значення $M$ , $m$ ( $\pm$ ), $p$ ( $<$ )		
		середнє, $M$ (мм)	похибка середнього, $m$ ( $\pm$ )	рівень значущості, $p$ ( $<$ )	середнє, $M$ (мм)	похибка середнього, $m$ ( $\pm$ )	рівень значущості, $p$ ( $<$ )
МК	дослідна	9,50	0,28	0,077	9,75	0,29	0,040
	контрольна	10,43	0,65		11,26	0,62	
КО	дослідна	17,68	0,39	0,67	17,02	0,43	0,018
	контрольна	18,92	0,77		19,19	0,73	

На правій стороні МК у дослідних групах представлена середнім значенням 9,50 мм, а для контрольної групи – 10,43 мм. На лівій стороні МК набуває значення 9,75 мм у дослідних групах проти 11,26 мм у групі контролю.

Відстань КО для правої сторони становить за

середнім значенням 17,68 мм у дослідних групах та 18,92 мм – у групі контролю (зі збереженими зубними рядами). У свою чергу ліва сторона характеризується відстанню КО за середнім значенням 17,02 мм у дослідних групах та 19,19 мм – у групі контролю (рис. 3).



**Рис. 3.** Порівняння кількісних показників морфометричного визначення (мм) топографо-анатомічної мінливості каналу нижньої щелепи при атрофії кісткової тканини, зумовленої втратою жувальної групи зубів, на сагітальному зрізі кутового перерізу від краю позаду молярної ямки до каналу нижньої щелепи (МК) та від каналу нижньої щелепи до середини зовнішнього краю її кута (КО) між лівою та правою сторонами, у людей віком 25-75 років, n=68.

У науковій праці [10] подано обґрунтування атрофії кісткової тканини з переважанням патофізіологічних процесів коміркової частини нижньої щелепи у віковій динаміці. Такий деталізований аналіз став основою для більш глибокого морфологічного дослідження, що полегшить реабілітацію пацієнтів із використанням методик направленої регенерації кісткової тканини у відновленні нормальних фізіологічних процесів.

Важливим топографічним орієнтиром як для прогнозу досягнення ефективних результатів горизонтальної аугментації, у висоту та в ширину, ISSN 1727-4338 <https://www.bsmu.edu.ua>

залишається позаду молярна ямка, яка ззовні надає умовний початок косої лінії, так і для вибору можливих методик із використанням ультракоротких субкортикальних чи бікортикальних імплантатів.

Нам не відомі роботи, у яких науковці детально концентрували б увагу на відновленні кісткової тканини по всій довжині атрофованої коміркової частини чи її тіла; описують фрагментарно лише ділянки у місцях встановлення імплантатів, обмежуючись відновленням функції у проекції тридцять шостого та сорок шостого відсутніх зубів, протезними супраконструкціями [11].

Клінічна та експериментальна патологія. 2021. Т.20, № 4 (78)

Такий підхід у реабілітації пацієнтів компенсує лише частково жувальну ефективність та залишається етіопатологічним чинником скронево-нижньощелепних розладів.

Значну увагу морфометричним дослідженням кута нижньої щелепи приділяють науковці та практикуючі лікарі під час цефалометричного аналізу, що залишає подальше право вибору методів ортодонтичного лікування і його ефективності [12-14].

Результати цього дослідження є зрозумілими та доступними у комплексному теоретично-практичному застосуванні щодо реабілітації пацієнтів при атрофії кісткової тканини, зумовленої втратою жувальної групи зубів та, в першу чергу, профілактики патофізіологічних процесів, які призводять до функціональних розладів зубо-щелепної системи.

### Висновки

1. Рання втрата зубів у дистальних відділах нижньої щелепи призводить до необоротних морфометричних змін кісткової тканини кута нижньої щелепи.

2. Структури кісткової тканини, які утворюють кут нижньої щелепи, піддаються атрофічним процесам із переважанням на щічній стороні.

3. Як морфологічний розвиток, так і асинхронність атрофічних процесів між лівою і правою сторонами нижньої щелепи при втраті жувальної групи зубів зберігають свою закономірність.

### Перспективи подальших досліджень

Перспективним залишається проведення аналізу із дослідженням щільності кісткової тканини (в умовних одиницях сірого, одиницях Хаундсфілда) кута нижньої щелепи, як умовно сталої морфологічної структури, залежно від втрати зубів, та зіставлення отриманих результатів із морфометричними значеннями цієї роботи.

### Список літератури

1. Черпак МО. Характеристика частоти видалення постійних зубів у осіб різних вікових груп по Львівській області. В: Komarytsky VL, editor. The 2nd International scientific and practical conference Priority directions of science development; 2019 Nov 25-26; Lviv, Ukraine. Lviv: SPC "Sci-conf.com.ua"; 2019, p. 93-6.
2. Опанасюк АС. Поширеність вторинної адентії у населення різних районів м. Києва. Вісник стоматології. 2019;32(2):46-9. doi: 10.35220/2078-8916-2019-32-2-46-49
3. Flis P, Filonenko V, Doroshenko N. Algorithm for treatment of patients with mesial occlusion using proprietary orthodontic device. Georgian Medical News. 2017;271:18-23.
4. Ісакова ОО, Makeєв ВФ. Оцінка динаміки рентгеноморфометричних індексів щелеп у дітей у період змінного прикусу. Сучасна стоматологія. 2021;2:68-74. doi: 10.33295/1992-576X-2021-2-68
5. Кухлевський Ю, Масна З. Конусно-променева комп'ютерна томографія – інструмент для вивчення ранніх анатомо-функціональних змін кісткової тканини верхньої та

нижньої щелеп людини. Праці наукового товариства імені Шевченка. Медичні науки. 2018;52(1):149-55. doi: 10.25040/nsh2018.01.15

6. Бобрик МИ, Резниченко ВМ, Сидорова ИВ. Диагностическое решение клинической задачи „Оценка состояния костной ткани”. Міжнародний ендокринологічний журнал. 2017;13(8):67-71.
7. Pauwels R, Jacobs R, Bogaerts R, Bosmans H, Panmekiate S. Determination of size-specific exposure settings in dental cone-beam CT. Eur Radiol. 2017;27(1):279-85. doi: 10.1007/s00330-016-4353-z
8. Hutchinson EF, Farella M, Hoffman J, Kramer B. Variation in bone density across the body of the immature human mandible. J Anat. 2017;230(5):679-88. doi: 10.1111/joa.12591
9. Солоджук ЮІ, Рожко ММ, Денисенко ОГ, Пантус АВ, Ярмошук ІР. Визначення щільності кісткової тканини при хірургічному лікуванні атрофії коміркового відростка верхньої щелепи та частини нижньої щелепи у жінок постменопаузального віку. Art of Medicine. 2020;2:76-81. doi: 10.21802/artm.2020.2.14.76
10. Oshurko AP, Oliinyk IYu, Yaremchuk NI, Makarchuk IS. Morphological features of bone tissue in "disuse atrophy" on the example of a segment of the human lower jaw: clinical experience of treatment. Biomedical and Biosocial Anthropology. 2021;42:5-11. doi: 10.31393/bba42-2021-01
11. Черпак МО. Морфометричне дослідження остеорегенерату кісткових дефектів при застосуванні біополімерного остеопластичного композиту. In: Proceedings of the II International Scientific Forum of Scientists East–West; 2018 May 10-11; Vienna, Austria. Vienna: Premier Publishing s.r.o; 2018, p. 703-17.
12. Фліс ПС, Філоненко ВВ, Дорошенко НМ. Цефалометрична діагностика визначення ефективності застосування знімного ортодонтичного апарату з рухомою похилою площиною при лікуванні мезіального прикусу. Новини стоматології. 2017;3:66-70.
13. Ковач ІВ, Біндогін ОЮ. Денситометричні дослідження у діагностиці рецидиву тортоаномалії. Вісник стоматології. 2018;4:37-43.
14. Сазонова ОМ. Індивідуальна анатомічна мінливість коміркової дуги нижньої щелепи у людей зрілого віку. Український журнал медицини, біології та спорту. 2019;4(2):87-93. doi: 10.26693/jmbs04.02.087

### References

1. Cherpak MO. Kharakterystyka chastoty vydalennia postiinykh zubiv u osib riznykh vikovykh hrup po L'vivs'kii oblasti [Characteristics of the frequency of removal of permanent teeth in people of different ages in the Lviv region]. В: Komarytsky VL, editor. The 2nd International scientific and practical conference Priority directions of science development; 2019 Nov 25-26; Lviv, Ukraine. Lviv: SPC "Sci-conf.com.ua"; 2019, p. 93-6. (in Ukrainian)
2. Opanasjuk AS. Poshyrenist' vtorynnoi adentii u naseleennia riznykh raioniv m. Kyieva [Prevalence of secondary adentia in the population of different districts of Kiev]. Visnyk stomatologiy. 2019;32(2):46-9. doi: 10.35220/2078-8916-2019-32-2-46-49 (in Ukrainian)
3. Flis P, Filonenko V, Doroshenko N. Algorithm for treatment of patients with mesial occlusion using proprietary orthodontic device. Georgian Medical News. 2017;271:18-23.
4. Isakova O, Makeev V. Otsinka dynamiky renthenomorfometrychnykh indeksiv schelep u ditei u period zminnoho prykusy [Assessment of the dynamics of x-ray



- morphometric indices of the jaws in children with variable bite]. *Suchasna stomatolohiya*. 2021;2:68-74. doi: 10.33295/1992-576X-2021-2-68
5. Kikhlevskyy Yu, Masna Z. Konusno-promeneva komp'uterna tomohrafiia – instrument dlia vyvchennia rannikh anatomo-funktsional'nykh zmin kistkovoï tkany vyverkhnoi ta nizhn'oi schelepy liudyny [Cone beam computed tomography as a method of anatomical and functional analysis of maxillary and mandibular bone changes]. *Proceedings of the Shevchenko Scientific Society. Medical sciences*. 2018;52(1):149-55. doi: 10.25040/ntsh2018.01.15 (in Ukrainian)
  6. Bobrik MI, Reznichenko VM, Sidorova IV. Diagnosticheskoe reshenie klinicheskoy zadachi „Otsenka sostoyaniya kostnoy tkani” [Diagnostic solution of the clinical task "Assessment of the state of bone tissue"]. *International Journal of Endocrinology*. 2017;13(8):67-71. (in Russian)
  7. Pauwels R, Jacobs R, Bogaerts R, Bosmans H, Panmekiate S. Determination of size-specific exposure settings in dental cone-beam CT. *Eur Radiol*. 2017;27(1):279-85. doi: 10.1007/s00330-016-4353-z
  8. Hutchinson EF, Farella M, Hoffman J, Kramer B. Variation in bone density across the body of the immature human mandible. *J Anat*. 2017;230(5):679-88. doi: 10.1111/joa.12591
  9. Solodzhuk YuI, Rozhko MM, Denysenko OH, Pantus AV, Yarmoshuk IR. Vyznachennia schil'nosti kistkovoï tkany pry khirurhichnomu likuvanni atrofii komirkovoho vidrostka vyverkhnoi schelepy ta chastynty nizhn'oi schelepy u zhink postmenopauzal'noho viku [Determination of bone tissue density in surgical treatment of atrophy of alveolar process of the upper jaw and the part of the lower jaw in postmenopausal women]. *Art of Medicine*. 2020;2:76-81. doi: 10.21802/artm.2020.2.14.76 (in Ukrainian)
  10. Oshurko AP, Oliinyk IYu, Yaremchuk NI, Makarchuk IS. Morphological features of bone tissue in "disuse atrophy" on the example of a segment of the human lower jaw: clinical experience of treatment. *Biomedical and Biosocial Anthropology*. 2021;42:5-11. doi: 10.31393/bba42-2021-01
  11. Cherpak MO. Morfometrychne doslidzhennia osteoregeneratu kistkovykh defektiv pry zastosuvanni biopolimernoho osteoplastychnoho kompozytu [Morphometric study of osteoregenerate bone defects using biopolymer osteoplastic composite]. In: *Proceedings of the II International Scientific Forum of Scientists East–West; 2018 May 10-11; Vienna, Austria*. Vienna: Premier Publishing s.r.o; 2018, p. 703-17. (in Ukrainian)
  12. Flis PS, Filonenko VV, Doroshenko NM. Tsefalometrychna diahnozyka vyznachennia efektyvnosti zastosuvannya znimnoho ortodontychnoho aparatu z rukhomoiu pokhyloiu ploschynoiu pry likuvanni mezial'noho prykusu [Efficiency Determination of Mesial Bite Treatment with Removable Orthodontic Appliance with a Movable Ramp by Means of Cephalometry]. *Novyny stomatolohii*. 2017;3:66-70. (in Ukrainian)
  13. Kovach IV, Bindjugin OJu. Densytometrychni doslidzhennia u diahnozytsi retsydyvu tortoanomaliï [Densitometric studies in the diagnosis of recurrence of tortoanomalies]. *Visnyk stomatologiy*. 2018;4:37-43. (in Ukrainian)
  14. Sazonova OM. Indyvidual'na anatomichna minlyvist' komirkovoï duhy nizhn'oi schelepy u liudei zriloho viku [Individual Anatomical Variability of Mandibular Alveolar Arc in Adulthood]. *Ukrainian Journal of Medicine, Biology and Sport*. 2019;4(2):87-93. doi: 10.26693/jmbs04.02.087 (in Ukrainian)

#### Інформація про авторів:

Ошурко А.П. – доктор філософії, асистент кафедри хірургічної стоматології та щелепно-лицевої хірургії, Буковинський державний медичний університет, м. Чернівці, Україна.

Олійник І.Ю. – д.мед.н., професор, професор кафедри патологічної анатомії, Буковинський державний медичний університет, м. Чернівці, Україна.

Кузняк Н.Б. – д.мед.н., професорка, завідувачка кафедри хірургічної стоматології та щелепно-лицевої хірургії, Буковинський державний медичний університет, м. Чернівці, Україна.

Яремчук Н.І. – аспірант кафедри гістології, цитології та ембріології, Буковинський державний медичний університет, м. Чернівці, Україна.

Макарчук І.С. – аспірант кафедри гістології, цитології та ембріології, Буковинський державний медичний університет, м. Чернівці, Україна.

#### Сведения об авторах:

Ошурко А.П. – доктор философии, ассистент кафедры хирургической стоматологии и челюстно-лицевой хирургии, Буковинский государственный медицинский университет, г. Черновцы, Украина.

Олійник І.Ю. – д.мед.н., профессор, профессор кафедры патологической анатомии, Буковинский государственный медицинский университет, г. Черновцы, Украина.

Кузняк Н.Б. – д.мед.н., профессорка, заведующая кафедрой хирургической стоматологии и челюстно-лицевой хирургии, Буковинский государственный медицинский университет, г. Черновцы, Украина.

Яремчук Н.И. – аспирант кафедры гистологии, цитологии и эмбриологии, Буковинский государственный медицинский университет, г. Черновцы, Украина.

Макарчук И.С. – аспирант кафедры гистологии, цитологии и эмбриологии, Буковинский государственный медицинский университет, г. Черновцы, Украина.

#### Information about the authors:

Oshurko A.P. – PhD (Med), Assistant of the Department of Surgical Dentistry and Maxillofacial Surgery, Bukovinian State Medical University, Chernivtsi, Ukraine.

Oliinyk I.Yu. – MD, Professor, Professor of the Department Pathological Anatomy, Bukovinian State Medical University, Chernivtsi, Ukraine.

Nataliya B. Kuzniak – MD, Professor, Head of the Department of Surgical Dentistry and Maxillofacial Surgery, Bukovinian State Medical University, Chernivtsi, Ukraine.

Yaremchuk N.I. – Postgraduate Student of the Department of Histology, Cytology and Embryology of Bukovinian State Medical University in Chernivtsi, Ukraine.

Makarchuk I.S. – Postgraduate Student of the Department of Histology, Cytology and Embryology of Bukovinian State Medical University in Chernivtsi, Ukraine.

*Стаття надійшла до редакції 12.10.2021 р.*

*Рецензент – проф. Цигикало О.В.*

*© А.П. Ошурко, І.Ю. Олійник, Н.Б. Кузняк, Н.І. Яремчук, І.С. Макарчук, 2021*

