

УДК 61.831-06:616-005]-053-08

О. В. Ткачук
В. П. Пішак
О. М. Леньков
І. Р. Тимофійчук
В. Ф. Мислицький

Буковинський державний медичний
університет, м. Чернівці

МОРФОЛОГІЧНИЙ СТАН ОСТРІВЦІВ ПІДШЛУНКОВОЇ ЗАЛОЗИ У ВІДДАЛЕНОМУ ПЕРІОДІ ІШЕМІЧНО- РЕПЕРФУЗІЙНОГО ПОШКОДЖЕННЯ ГОЛОВНОГО МОЗКУ КОНТРОЛЬНИХ ЩУРІВ ТА ЩУРІВ ЗІ СТРЕПТОЗОТОЦИН- ІНДУКОВАНИМ ЦУКРОВИМ ДІАБЕТОМ

Ключові слова: цукровий діабет,
неповна глобальна ішемія мозку,
реперфузія, панкреатичні острівці.

Резюме. Морфометричний аналіз стану острівців показав, що ішемія-реперфузія головного мозку в контрольних щурів достовірно зменшує в підшлунковій залозі щільність розташування β -клітин, гігантських острівців та спричиняє появу поодиноких β -клітин. Чотиримісячний цукровий діабет призводить до чотирикратного зниження в підшлунковій залозі щільності β -клітин, зникнення гігантських острівців, збільшення щільності розташування малих острівців та появи поодиноких β -клітин. Неповна глобальна ішемія-реперфузія головного мозку у тварин із цукровим діабетом поглиблює зміни в підшлунковій залозі, що проявляється подальшим зниженням щільності розташування β -клітин, великих та малих острівців і поодиноких β -клітин.

Вступ

Морфологічний стан панкреатичних острівців є чутливим показником, який відображає не лише функцію залози на даний момент, але й багато в чому дозволяє зрозуміти причини її порушення. У більшості випадків вивчення морфології ендокринної частини підшлункової залози в експерименті проводиться для верифікації розвитку цукрового діабету, однак висока чутливість вуглеводного обміну до дії стресорів [5], каталітичні ефекти гормонів стресу при його хронізації свідчать про доцільність аналізу морфологічного стану залози при поєднанні діабету з іншими несприятливими впливами. Особливе місце серед останніх належить гострим розладам церебрального кровообігу, які в 50 % хворих на ішемічні інсульти супроводжуються істотними та стійкими порушеннями вуглеводного обміну [3, 4, 6]. Гіперглікемія за умов ішемічних порушень мозкового кровообігу асоціюється з розвитком оксидативного стресу, набряку мозку, порушенням проникності гематоенцефалічного бар'єру, несприятливим перебігом та високою смертністю пацієнтів [9, 11] незалежно від наявності чи відсутності у хворих в анамнезі цукрового діабету [7, 8]. Однак причини виникнення гіперглікемії за ішемічно-реперфузійного ушкодження мозку остаточно не встановлені.

Мета дослідження

Вивчити вплив неповної глобальної ішемії мозку з наступною реперфузією на морфологічний стан панкреатичних острівців у контрольних щурів та тварин із чотиримісячним цукровим діабетом.

Матеріал і методи

Дослідження проведено на самцях білих нелінійних щурів, яким у віці два місяці однократно внутрішньочеревинно вводили стрептозотцин (Sigma, США, 60 мг на 1 кг маси тіла). Рівень глікемії визначали глюкозооксидазним методом. Експериментальні групи формували з тварин, у яких вміст глюкози був не меншим, ніж 10 ммоль/л. Тривалість діабету (з моменту введення стрептозотцину) склала чотири місяці. У частини щурів із діабетом, а також у тварин аналогічного віку без порушення вуглеводного обміну під каліпсоловим наркозом (75 мг/кг маси тіла) здійснювали двобічну оклюзію загальних сонних артерій протягом 20 хв. Тварин виводили з експерименту на 12-ту добу постішемічного періоду. Евтаназію тварин здійснювали декапітацією під каліпсоловим наркозом. Підшлункову залозу для світлооптичного дослідження фіксували в 10 % розчині нейтрального формаліну, робили серійні зрізи, зафарбовували гематоксиліном і еозином.

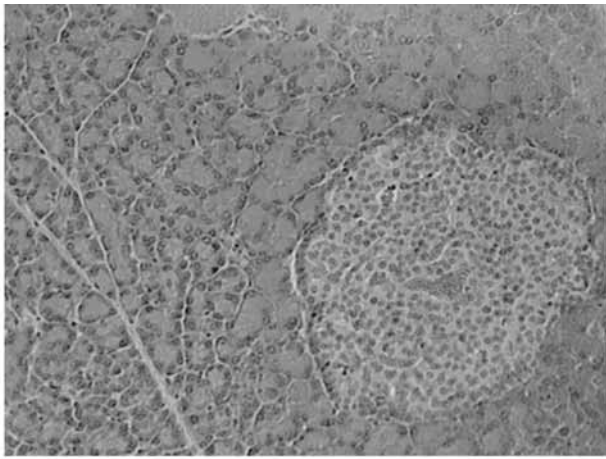


Рис. 1. Мікроскопічна будова ендокринного острівця підшлункової залози інтактного білого щура. Забарвлення гематоксиліном і еозином. $\times 200$

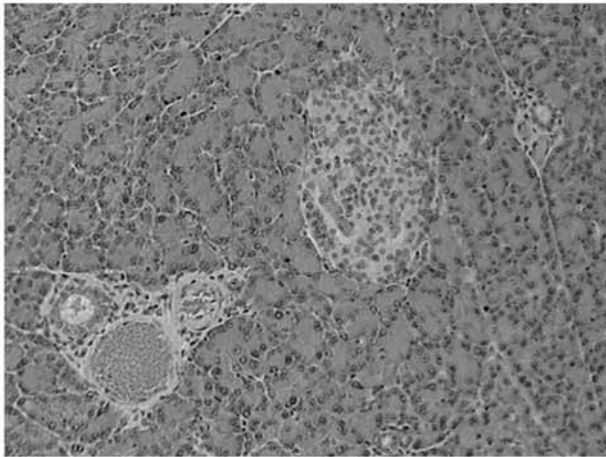


Рис. 2. Гістологічні зміни ендокринного острівця підшлункової залози тварини при ішемії-реперфузії головного мозку. Забарвлення гематоксиліном і еозином. $\times 200$

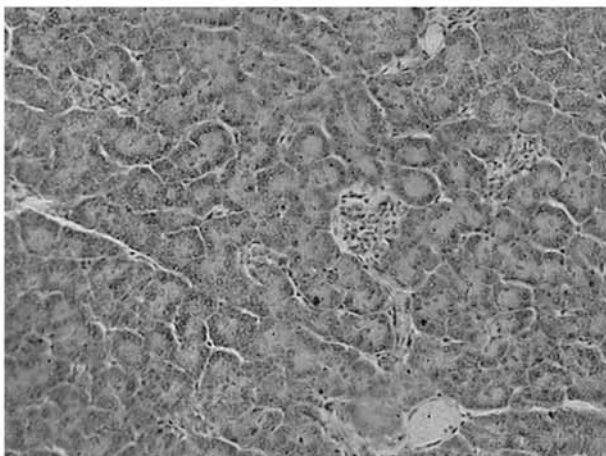


Рис. 3. Гістологічний стан ендокринного острівця підшлункової залози при поєднанні цукрового діабету та ішемії-реперфузії головного мозку. Забарвлення гематоксиліном і еозином. $\times 200$

Для вивчення морфометричних параметрів острівців підшлункової залози фіксували в розчині Буена протягом 20 год., проводили зневоднення та заливали в парафін. Морфометричні параметри острівців вивчали у випадково відібраних серійних зрізах товщиною 5 мкм. Для цього їх депарафінували в ксилолі, проводили регідратацію в нисхідних концентраціях етанолу, тричі проводили 10-хвилинне відмивання в 0,1 М фосфатному буфері (рН = 7,4).

Панкреатичні острівці ідентифікували за допомогою флуоресцентного мікроскопа AXIO-SKOP (Zeiss, Німеччина). Зображення вводили в комп'ютерну систему цифрового аналізу VIDAS-386 (Kontron Elektronik, Німеччина) [1, 2]. Морфометричні параметри острівців визначалися в автоматичному режимі за допомогою програмного пакета VIDAS (Kontron Elektronik, Німеччина).

Статистичну значимість відмінностей оцінювали за t-критерієм Стьюдента для незалежних виборок. Дані представлені у вигляді середніх арифметичних та стандартного відхилення.

Обговорення результатів дослідження

Проведені мікроскопічні дослідження ендокринних острівців підшлункової залози інтактних тварин показали, що більшість із них мають округло-овальну форму і складаються із скупчень інсулоцитів (рис. 1).

Ендокриноцити зафарбовуються не так інтенсивно як панкреоцити, тому острівці виглядають на гістопрепаратах світлими. β -інсулоцити займають центральну частину, їх більше ніж α -інсулоцитів, які розташовані по периферії острівця. Гемокапіляри добре виражені, мають неширокі просвіти, заповнені еритроцитами.

Гістологічні зміни ендокринного острівця підшлункової залози тварини при експериментальному цукровому діабеті проявляються його атрофією, розміри значно зменшуються порівняно з нормою, в них мала кількість ендокриноцитів. Наявна дегенерація і загибель β -інсулоцитів, значний інтестиційний склероз острівця. Просвіти гемокапілярів розширені, вони кровонаповнені. Склеротичні явища встановлені і навколо судин – артерій і вен, а також вивідних проток органу. Це проявляється активацією фібробластів і колагенутворенням.

Мікроскопічні зміни підшлункової залози тварин при експериментальній ішемії-реперфузії проявляються судинними розладами. У міжчасточкових ділянках строми артерії мають потовщену стінку, а вени і венули широкі просвіти і значно кровонаповнені (рис. 2).

Ендокринні острівці органу не так зменшені, як при цукровому діабеті, але наявні склеротичні

Таблиця

Щільність острівців на 1 см² площі зрізу залози та відсоткове співвідношення острівців різного типу в підшлунковій залозі тварин контрольної групи та з цукровим діабетом після ішемії-реперфузії головного мозку

Параметри дослідження	Група спостереження			
	Контроль	Ішемія-реперфузія	Діабет	Діабет та ішемія-реперфузія
Поодинокі бета клітини	0±0	9,25±3,10* 2,94±0,98*	28,8±3,77* 7,77±0,67*	9,06±2,97^ 3,91±1,34^
Малі острівці	188±15,5 57,2±2,11	191±11,2 57,4±1,24	262±13,4* 73,4±2,28*	165±15,2^ 74,2±3,78
Середні острівці	49,5±6,16 15,6±2,12	52,4±6,06 15,5±1,26	46,0±8,13 12,3±1,78	33,4±5,59 15,8±2,79
Великі острівці	37,2±4,47 11,3±1,10	55,5±7,71 16,2±1,67	23,0±3,36 6,55±1,29*	15,6±3,41^ 6,07±1,45
Гігантські острівці	52,0±4,91 15,9±1,27	26,2±4,28* 7,94±1,37	0 0	0 0
Щільність β-клітин на 1 см ² площі зрізу залози	12576±801	8548±683*	3054±279*	2103±178^

Примітка. у чисельнику – щільність острівців на 1 мм² підшлункової залози; у знаменнику – відсоткова частка окремих класів острівців; вірогідність змін щодо показників – * – у контрольних тварин; ^ – у тварин із цукровим діабетом

зміни в стромі острівця, гемокапіляри мають широкі просвіти, заповнені форменими елементами крові.

Найбільш виражені гістологічні зміни підшлункової залози спостерігалися при поєднанні цукрового діабету та ішемії-реперфузії. Ендокринні острівці мають незначну площу внаслідок їх атрофії, розміри значно зменшуються порівняно з нормою. Зменшення кількості ендокриноцитів відбувається за рахунок дегенерації і руйнування β-інсулоцитів. Відмічаються також склеротичні явища навколо судин та інтестиційний склероз в острівці. Просвіти гемокапілярів як розширені кровонаповненні, так і звужені, що відображає явище стазу (рис. 3).

При характеристиці панкреатичних острівців ми користувалися їх класифікацією за площею [1, 10]. Виділяють наступні типи панкреатичних острівців: малі (100-1500 мкм²); середні (1500-3500 мкм²); великі (3500-7500 мкм²); гігантські (більше 7500 мкм²). Крім того, у деяких серіях досліджень ідентифікували поодинокі β-клітини.

У табл. представлена інформація щодо щільності острівців різного типу на 1 см² площі зрізу підшлункової залози та відсоткове співвідношення острівців різного типу в залозі тварин використаних нами експериментальних груп. Із представлених даних видно, що в залозі тварин контрольної групи більше половини острівців (57,2 %) складають малі, а поодинокі ендокринні клітини

відсутні. Після ішемії-реперфузії головного мозку в контрольних тварин достовірно зменшилася щільність розташування β-клітин та відбувся перерозподіл щільності острівців на одиницю площі залози. Це проявилось зменшенням майже вдвічі щільності гігантських острівців та появою поодиноких β-клітин.

У залозі щурів із цукровим діабетом порівняно з контролем достовірно (у чотири рази) зменшилася щільність розташування β-клітин, зникли гігантські острівці, значно зросла кількість малих острівців та з'явилася значна кількість поодиноких β-клітин. Відбувся також перерозподіл відсоткового співвідношення різних типів острівців – зменшився відсоток великих та зріс відсоток малих.

Ішемія-реперфузія головного мозку, виконана у тварин із діабетом, поглибила зміни в залозі. Щільність розташування β-клітин знизилася в 1,5 рази порівняно з показником при діабеті та в шість разів – порівняно з контролем. У тварин даної групи стосовно показників при діабеті зменшується щільність розташування великих та малих острівців і поодиноких β-клітин. Зменшився також відсоток поодиноких β-клітин.

Сукупний аналіз отриманих результатів показав, що ішемія-реперфузія головного мозку має істотний вплив на морфологію острівцевого апарату підшлункової залози як у контрольних тварин, так і в щурів зі стрептозотоцин-індукованим цукровим діабетом.

Висновки

1. У контрольних щурів неповна глобальна ішемія-реперфузія головного мозку достовірно зменшує в підшлунковій залозі щільність розташування β -клітин, гігантських острівців та призводить до появи поодиноких β -клітин.

2. Чотиримісячний стрептозоточин-індукований діабет призводить до чотирикратного зниження в підшлунковій залозі щільності β -клітин, зникнення гігантських острівців, збільшення щільності малих острівців та появи поодиноких β -клітин.

3. Неповна глобальна ішемія-реперфузія головного мозку у тварин із цукровим діабетом поглиблює зміни в підшлунковій залозі, що проявляється подальшим зниженням щільності β -клітин, великих та малих острівців і поодиноких β -клітин.

Перспективи подальших досліджень

У подальшому планується вивчення впливу ішемії-реперфузії головного мозку на вміст інсуліну в β -клітинах панкреатичних острівців різного типу в контрольних щурів та тварин із цукровим діабетом.

Література. 1. Колесник Ю.М. Морфофункціональне состояние островков лангерганса интактных самцов крыс линии Wistar в возрастном аспекте / Ю.М. Колесник, Т.А. Грекова // Патология. - 2009. - Т.6, №2. - С. 73-78. 2. Тихоновская М.А. Структурно-функциональная организация панкреатических островков у крыс различного возраста / М.А. Тихоновская // Запорожский мед. журн. - 2004. - №4. - С. 71-73. 3. Углеводный обмен у больных с церебральным инсультом / Т.В. Волченкова, И.Г. Колчу, Е.В. Йсакова, С.В. Котов // Бюлл. сибирской мед. - 2010. - №4. - С. 35-38. 4. Disorders of Glucose Metabolism in Acute Stroke Patients / K. Matz, K. Keresztes, C. Tatschl [et al.] // Diabetes Care. - 2006. - Vol.29, № 4. - P. 792-797. 5. Dungan K.M. Stress hyperglycaemia / K.M. Dungan, S.S. Braithwaite, J.C. Preiser // *Lancet*. - 2009. - Vol.23, №373. - P. 1798-1807. 6. Dynamic of Hyperglycemia as a Predictor of Stroke [Електронний ресурс] / M. Yong, M. Kaste // *Stroke*. - 2008. - Vol. 39. - P. 2749-2755. - Режим доступу до журн.: <http://stroke.ahajournals.org>. 7. Grant P.S. A prospective, observational study of the management of hyperglycaemia in acute stroke. What is the optimum level of blood glucose at which to intervene? / P.S. Grant, K. Ali // *Brit. J. Diabetes & Vascular Dis.* - 2010. - Vol. 10, №6. - P. 287-291. 8. Idris I. Diabetes mellitus and stroke / I. Idris, G. A. Thomson, J.C. Sharma // *Int. J. Clin. Pract.* - 2006. - Vol.60, № 1. - P. 48-56. 9. Influence of Hyperglycemia on Oxidative Stress and Matrix Metalloproteinase-9 Activation After Focal Cerebral Ischemia/Reperfusion in Rats Relation to Blood-Brain Barrier

Dysfunction / H.Kamada, F., C.Nito, P.H. Chan // *Stroke*. - 2007. - Vol. 38. - P. 1044-1049. 10. Junghyo J., Moo Y.Ch. Size distribution of mouse Langergans islets / J. Junghyo, Y.Ch. Moo // *Biophys. J.* - 2007. - Vol. 93. - P. 2655-2666. 11. Quinn T.J. Hyperglycaemia in acute stroke - to treat or not to treat / T.J. Quinn, K.R. Lees // *Cerebrovasc. Dis.* - 2009. - Vol.27, Suppl. 1. - P. 148-155.

МОРФОЛОГИЧЕСКОЕ СОСТОЯНИЕ ОСТРОВКОВ ПОДЖЕЛУДОЧНОЙ ЖЕЛЕЗЫ В ОТДАЛЕННОМ ПЕРИОДЕ ИШЕМИЧЕСКИ-РЕПЕРFUЗИОННОГО ПОВРЕЖДЕНИЯ ГОЛОВНОГО МОЗГА У КОНТРОЛЬНЫХ КРЫС И КРЫС СО СТРЕПТОЗОТОЦИН-ИНДУЦИРОВАННЫМ ДИАБЕТОМ

*О. В. Ткачук, В. П. Пишак, О. М. Ленков,
И. Р. Тимофійчук, В. Ф. Мыслицкий*

Резюме. Морфометрический анализ состояния островков показал, что ишемия-реперфузия головного мозга у контрольных крыс достоверно уменьшает в поджелудочной железе плотность расположения β -клеток, гигантских островков и приводит к появлению единичных β -клеток. Четырехмесячный сахарный диабет приводит к четырехкратному снижению в поджелудочной железе плотности расположения β -клеток, исчезновению гигантских островков, увеличению плотности расположения маленьких островков и появлению единичных β -клеток. Неполная глобальная ишемия-реперфузия головного мозга у животных с сахарным диабетом усугубляет изменения в поджелудочной железе, что проявляется дальнейшим снижением плотности расположения β -клеток, крупных и маленьких островков и единичных β -клеток.

Ключевые слова: сахарный диабет, неполная глобальная ишемия-реперфузия мозга, панкреатические островки.

MORPHOLOGIC STATE OF PANCREATIC ISLETS IN THE LATE PHASE OF ISCHEMIC-REPERFUSION INJURY OF THE BRAIN IN CONTROL RATS AND RATS WITH STREPTOZOTOCIN-INDUCED DIABETES MELLITUS

*O. V. Tkachuk, V. P. Pishak, O. M. Lenkov,
I. R. Timofiiuchuk, V. F. Myslytskyi*

Abstract. Morphometric analysis of the islets showed that ischemia-reperfusion of the brain in control rats significantly reduced the density of β -cells, giant islets and led to the emergence of single β -cells in the pancreas. Four-month diabetes mellitus leads to a fourfold reduction of β -cells density, the disappearance of the giant islets, the increase in density of small islets and the emergence of single β -cells in the pancreas. Incomplete global ischemia-reperfusion of the brain in animals with diabetes mellitus exacerbates changes in the pancreas that is confirmed by further decrease of the density of β -cells, large and small islets and single β -cells.

Key words: diabetes mellitus, incomplete global ischemia-reperfusion, pancreatic islets.

Bukovinian State Medical University (Chernivtsi)

Clin. and experim. pathol. - 2011. - Vol.10, №1 (35). - P.152-155.

Надійшла до редакції 25.02.2011

Рецензент – проф. Г.І.Ходоровський

© О. В. Ткачук, В. П. Пишак, О. М. Ленков, І. Р. Тимофійчук,

В. Ф. Мыслицкий, 2011