

Імуногістохімічна оцінка експресії віментину в ендотелії судин міометрія в проєкції матково-плацентарної ділянки при залізодефіцитній анемії вагітних в аспекті хронічної недостатності посліду

О.А. Тюленєва

Буковинський державний медичний університет, Чернівці, Україна

Анотація. *Мета:* встановити особливості імуноекспресії віментину в ендотелії судин міометрія у проєкції матково-плацентарної ділянки (МПД) при залізодефіцитній анемії (ЗДА) вагітних в аспекті хронічної недостатності посліду (ХНП) у термін 37–40 тиж гестації. *Об'єкт і методи дослідження.* На 140 біоптатах МПД та міометрія, отриманих під час операції кесаревого розтину при фізіологічній вагітності та гестації на фоні ЗДА, використані такі методики: імуногістохімічна на віментин, гістохімічна на фібрин та колагенові волокна за Н.З. Слінченко, забарвлення гематоксиліном та еозином. *Результати.* У випадках вагітності на фоні ЗДА в ендотеліоцитах артерій міометрія відмічено зростання імуноекспресії віментину, яке корелює зі ступенем гестаційної незрілості МПД та ЗДА. Для ендотеліоцитів венозних судин зазначена тенденція характерна тільки для ЗДА I і II ступенів, а на фоні ЗДА III ступеня з ознаками ХНП показники імуноекспресії віментину нижчі за аналогічні при фізіологічній вагітності. В ендотеліоцитах мікроциркуляторного русла знижена імуноекспресія віментину при ЗДА I і II ступенів без ознак ХНП, але на фоні ЗДА I і II ступенів з ХНП відмічено незначне посилення його експресії; при ЗДА III ступеня з ХНП рівень імуновізуалізації віментину у 1,5 раза нижчий порівняно з фізіологічною вагітністю. *Висновки.* У спостереженнях вагітності на фоні ЗДА без клінічних ознак ХНП підвищення імуногістохімічної концентрації віментину в ендотеліоцитах міометриальних сегментів матково-плацентарних артерій є проявом ушкодження ендотелію на фоні дисциркуляторних явищ, зумовлених недостатньою гестаційною трансформацією спіральних артерій. При гестації на фоні ЗДА з клінічними проявами ХНП зниження імуноекспресії віментину в ендотелії вен та мікроциркуляторного русла є свідченням порушення процесів ангиогенезу і васкулогенезу, гіперперфузії та венозного застою в МПД.

Ключові слова: віментин, матково-плацентарна ділянка, міометрій, залізодефіцитна анемія вагітних, хронічна плацентарна недостатність.

Вступ

Матка в період вагітності зазнає структурних змін, які сприяють виношуванню та правильному розвитку плода, — в місці прикріплення плідного яйця до стінки матки формується матково-плацентарна ділянка (МПД), гестаційно змінюються артерії плацентарного ложа та міометрія [1]. Упродовж всього періоду вагітності у МПД та міометрії в її проєкції з різною інтенсивністю відбуваються процеси ангиогенезу та васкулогенезу, які забезпечують постійне оновлення капілярного русла і добудову нових судин матково-плацентарного контуру кровообігу. При фізіологічному перебігу вагітності адекватно гестаційно трансформовані матково-плацентарні артерії, сам інтервільозний простір та вени, які його дрениють, мають вкрай низьку судинну резистентність, стінки спіральних артерій, втративши м'язовий та еластичний компоненти, позбавлені можливості реагувати на гуморальні стимули [2].

Відомо, що неповноцінна гестаційна перебудова матково-плацентарних артерій, особливо їх міометриальних сегментів, є морфологічною основою дисциркуляторних явищ в інтервільозному просторі: при збереженні в стінці міометриального сегмента матково-плацентарної артерії м'язового та еластичного компонентів, вузького діаметру її просвіту є можливими гіпо- або гіперперфузія інтервільозного простору і, як наслідок, — ушкодження ворсин плаценти [3].

Залізодефіцитна анемія (ЗДА) вагітних — актуальна проблема сучасного акушерства, частота якої сягає 85% [4]. У попередніх дослідженнях [5, 6] встановлено, що при гестації на фоні ЗДА плацентарне ложе матки морфологічно має ознаки гестаційної незрілості, вираженість якої корелює зі ступенем анемії, посилюється продукція ряду білків, які слабо детектуються в структурах гестаційно зрілого матково-плацентарного комплексу

при фізіологічній вагітності, серед яких — віментин. Віментин є основним проміжним білком цитоскелету, який експресується в ендотеліальних та інших клітинах мезенхіми, забезпечуючи цілісність, стійкість клітин до зовнішніх впливів, бере участь у внутрішньоклітинному транспорті, взаємозв'язку між обміном речовин в клітині і роботою мережі проміжних філаментів [7]. Окрім цього, віментином опосередковані такі процеси в тканинах, як адгезія клітин, міграція, інвазія, ангиогенез та васкулогенез [2, 7].

Відомо, що в умовах гіпоксії змінюються вміст, розподіл і співвідношення розчинної і нерозчинної фракції віментину: переважає нерозчинна фракція віментину з розвитком розгалуженої ниткоподібної мережі в ендотеліоцитах впливає на їх скоротливість, адгезивність та проникність, що врешті дестабілізує ендотеліальний бар'єр [1, 5].

Оскільки становлення адекватного матково-плацентарного кровообігу значною мірою залежить від гестаційної трансформації стінок міометриальних сегментів спіральних артерій, процесів васкулогенезу та ангиогенезу в плацентарному ложі матки та міометрії, у цьому дослідженні застосована методика імуногістохімічної візуалізації віментину з використанням первинних антитіл в ендотелії різних типів судин міометрія у проєкції МПД.

Мета дослідження: встановити особливості імуноекспресії віментину в ендотелії судин міометрія у проєкції МПД при ЗДА вагітних в аспекті хронічної недостатності посліду (ХНП) у термін 37–40 тиж гестації.

Об'єкт і методи дослідження

Морфологічні дослідження проводили в період 2016–2021 рр. на кафедрі патологічної анатомії Буковинського дер-

жавного медичного університету (Чернівці, Україна). Біоматеріал для дослідження отримували під час операції кесаревого розтину на підставі інформованої добровільної згоди вагітної на забір посліду та МПД. Дослідження проведено з дотриманням основних біоетичних положень Конвенції Ради Європи про права людини та біомедицину від 04.04.1997 р., Гельсінської декларації Всесвітньої медичної асоціації про етичні принципи проведення наукових медичних досліджень за участю людини (1964–2008 рр.), а також наказу Міністерства охорони здоров'я України від 23.09.2009 р. № 690.

Згідно з комплексом клінічних даних перебігу вагітності встановлювали або відхиляли діагноз «синдром хронічної плацентарної недостатності», який уточнювали при патоморфологічному дослідженні посліду. За класифікацією хронічної плацентарної недостатності А.П. Милованова (1999), матково-плацентарну форму (МПФ) ХНП діагностували на підставі порушень кровотоку в маткових артеріях за показниками доплерометричного дослідження з наступним виявленням морфологічних ознак гестаційної незрілості структур МПД [6]. Критерієм ступеня тяжкості ЗДА, за даними медичної документації, була концентрація гемоглобіну в крові вагітної: I ступінь ЗДА відповідав зниженню концентрації гемоглобіну до 91–100, II — 71–90, III — <71 г/л. В усіх випадках анемія була гіпохромною. Досліджено 140 біопатів МПД та міометрія випадків фізіологічної вагітності та гестації на фоні ЗДА I, II та III ступенів тяжкості в аспекті МПФ ХНП. Термін пологів — 37–40 тиж. Кількість випадків у конкретних групах дослідження надана у *табл. 1 і 2*.

Для комплексної морфологічної оцінки матеріалу МПД і міометрія застосовані загальногістологічні, гістохімічні, імуногістохімічні, статистичні методи дослідження. Матеріал фіксували 22–24 год в 10% забуференому нейтральному розчині формаліну протягом 24 год, зневоднювали у висхідній батареї спиртів та заливали у парафін. На гістологічних зрізах стандартної товщини 5 мкм після депарафінізації виконували такі методики: 1) імуногістохімічні дослідження з первинними антитілами проти віментину з термічним викриттям антигену та стрептавідинбіотиною системою візуалізації антитіл LSAB2 (пероксидазна мітка+діамінобензидин) згідно із стандартним протоколом та Education Guide виробника «DakoCytomation» (Данія, США) з дофарбовуванням ядер гематоксином Майєра, 2) гістохімічна методика на фібрин та колагенові волокна (диференційоване визначення) за Н.З. Слінченко з метою оцінки гестаційної трансформації судин МПД, 3) забарвлення гематоксином та еозин. Цифрові зображення аналізували у спеціалізованій для гістологічних досліджень комп'ютерній програмі «ImageJ» (1.48v, вільна ліцензія, W. Rasband, National Institute of Health, США, 2015), оцінюючи оптичну густину (ОГ) забарвлення імуногістохімічної концентрації віментину (у діапазоні від «0» до «1») на підставі логарифмічних перетворень величини яскравості (у градаціях від «0» до «255»). Обчислювали середнє арифметичне та його похибку, у вибірках здійснювали перевірку на нормальність розподілу за критерієм Шапіро — Уїлка, порівняння між групами дослідження здійснювали за непарним двобічним критерієм Стьюдента (комп'ютерна програма «PAST 4.05», вільна ліцензія, O. Hammer, 2021) [8, 9].

Результати та їх обговорення

У біоптатах МПД та міометрія випадків фізіологічної вагітності і гестації на фоні ЗДА відмічено ряд особливостей будови судинного русла.

Оцінюючи ступінь зрілості МПД і міометрія, критерієм обирали відсоток спіральних артерій з широким просвітом та повною гестаційною перебудовою — коли більша частина стінки артерії набула фібриноїдної трансформації у зв'язку з руйнівною дією на неї інвазивного трофобласта [6].

У випадках із ЗДА I–II ступенів без клінічних ознак ХНП порівняно з фізіологічним перебігом вагітності міометріальні сегменти матково-плацентарних артерій мали збережені м'язовий та

еластичний компоненти у стінках, звужені просвіти з ознаками гіпоперфузії (*рис. 1*).

В артеріях міометрія у проекції МПД на фоні ЗДА з клінічними ознаками МПН, окрім зазначених характеристик, регулярно виявляли безформні структури, які закривали повністю або частково просвіти судин. Такі структури мали різну інтенсивність забарвлення, а у серійних гістологічних зрізах, зафарбованих хромотропом-водним блакитним (*рис. 2*), зазначені об'єкти мали нитчастий характер і містили фібрин, тобто були тромбами.

Імуногістохімічно специфічне забарвлення на віментин виявляли в ендотелії артерій, вен, капілярів та у фіробластах міометрія у проекції МПД. Децидуальні віментинпозитивні клітини візуалізували лише під шаром крайового фібриноїду.

У *табл. 1 та 2* надані результати обчислення ОГ імуногістохімічного забарвлення експресії віментину в ендотелії судин міометрія у проекції МПД в аспекті МПФ ХНП.

При фізіологічній вагітності ОГ забарвлення на віментин в ендотелії становила: в артеріях — $0,284 \pm 0,0022$, у венах — $0,287 \pm 0,0023$ в.од. ОГ.

При ЗДА вагітних без клінічних ознак МПН відмічено зростання ОГ забарвлення на віментин в ендотелії: I ступеня в артеріях — $0,336 \pm 0,0021$, у венах — $0,295 \pm 0,0021$ в.од. ОГ; II ступеня — в артеріях — $0,355 \pm 0,0023$, у венах — $0,298 \pm 0,0023$ в.од. ОГ (вірогідність розбіжності між ендотелієм артерій і вен — $p > 0,05$, вірогідність розбіжності з аналогічними показниками при фізіологічній вагітності — $p < 0,001$).

Особливості імуноекспресії віментину в ендотелії судин міометрія проілюстровані за допомогою *рис. 3 та 4*.

Рисунок 1 Міометрій у проекції МПД у 39–40 тиж вагітності: а — випадки фізіологічної вагітності — артерія з адекватною гестаційною перебудовою стінки; б — випадки вагітності на фоні ЗДА — артерія з неповною гестаційною трансформацією стінки, вузьким просвітом. Забарвлення хромотропом-водним блакитним за Н.З. Слінченко. Об. 10^\times , Ок. 10^\times .

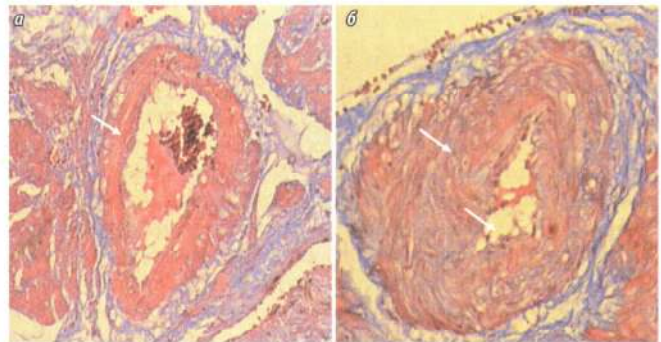
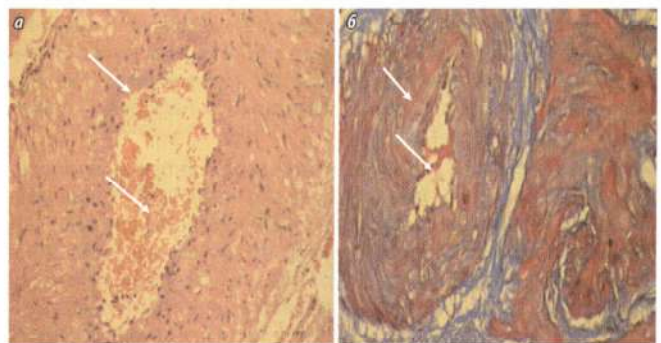


Рисунок 2 Міометрій у проекції МПД у 39–40 тиж вагітності, у випадках гестації на фоні ЗДА з клінічними ознаками МПФ ХНП: артерія з неповною гестаційною перебудовою стінки, тромбами у просвіті. а — гематоксилін та еозин, б — забарвлення хромотропом-водним блакитним за Н.З. Слінченко. Об. 10^\times , Ок. 10^\times .



Таблиця 1 ОГ імуногістохімічного забарвлення експресії віментину в ендотелії судин міометрія у проекції МПД, групи порівняння ($M \pm m$)

ОГ забарвлення (в.од. ОГ)	Групи порівняння		
	Фізіологічна вагітність (n=20)	МПН без ЗДА (n=20)	ЗДА без МПН (n=38) I ступеня (n=20) II ступеня (n=18)
Спіральні артерії	0,284±0,0022	0,315±0,0026	0,336±0,0021 0,355±0,0023
Венозні судини	0,287±0,0023	0,296±0,0022	0,295±0,0021 0,298±0,0023
Судини МЦР	0,326±0,0015	0,324±0,0012	0,321±0,0016 0,217±0,0012

Таблиця 2 ОГ імуногістохімічного забарвлення експресії віментину в ендотелії судин міометрія у проекції МПД, основні групи ($M \pm m$)

ОГ забарвлення (в.од. ОГ)	Основні групи		
	МПН із ЗДА I ступеня (n=22)	МПН із ЗДА II ступеня (n=24)	МПН із ЗДА III ступеня (n=16)
Спіральні артерії	0,384±0,0024	0,397±0,0025	0,408±0,0022
Венозні судини	0,314±0,0021	0,329±0,0025	0,241±0,0022
Судини МЦР	0,286±0,0014	0,291±0,0015	0,215±0,0012

У біоптатах міометрія у випадках вагітності з наявними клінічними ознаками ХНП на фоні ЗДА I і II ступенів виявлено суттєве зростання імуноекспресії віментину в ендотелії артеріальних і венозних судин, яке корелювало зі ступенем анемії: при МПН зі ЗДА I ступеня в артеріях — 0,384±0,0024, у венах —

Рисунок 3 Міометрій у проекції МПД у 39–40 тиж гестації: а — випадки вагітності на фоні ЗДА без ознак ХНП, б — випадки вагітності на фоні ЗДА II ступеня з клінічними ознаками МПН. Імуногістохімічна методика з первинними антитілами проти віментину з використанням діамінобензидину і дозбарвленням ядер гематоксилином Майєра. Об. 40 \times , Ок. 10 \times .

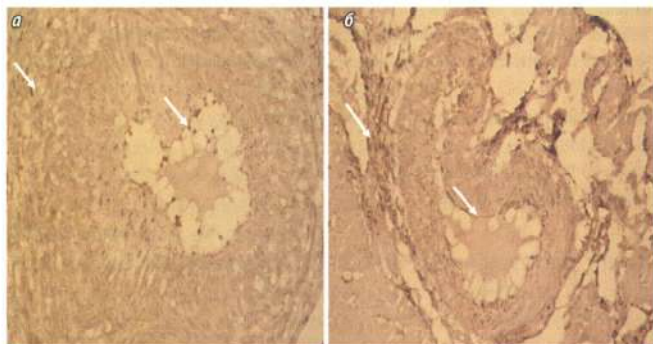
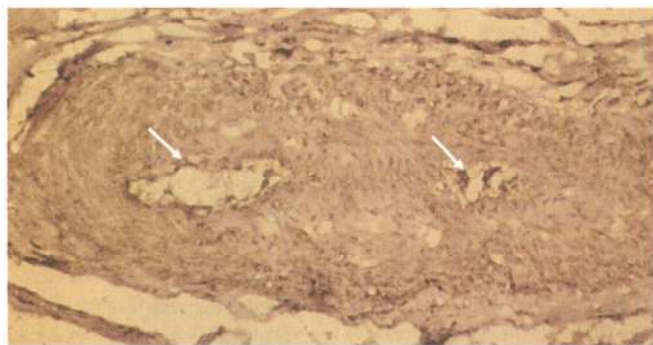


Рисунок 4 Міометріальний сегмент матково-плацентарної артерії у 39–40 тиж гестації, випадки вагітності на фоні ЗДА III ступеня з клінічними ознаками МПН. Імуногістохімічна методика з первинними антитілами проти віментину з використанням діамінобензидину і дозбарвленням ядер гематоксилином Майєра. Об. 40 \times , Ок. 10 \times .



0,314±0,0021 в.од. ОГ; при МПН із ЗДА II ступеня в артеріях — 0,397±0,0025, у венах — 0,329±0,0025 в.од. ОГ (вірогідність розбіжності між ендотелієм артерій і вен — $p > 0,05$).

Водночас в ендотелії судин мікроциркуляторного русла (МЦР) міометрія в проекції МПД виявлена інша тенденція: при фізіологічній вагітності ОГ імуногістохімічного забарвлення на віментин становила 0,326±0,0015 в.од. ОГ; у випадках вагітності із ЗДА I ступеня без МПН відмічено зниження показника до 0,321±0,0016 в.од. ОГ, а при ЗДА II ступеня без МПН — до 0,217±0,0012 в.од. ОГ. Однак при ЗДА I та II ступенів з ознаками МПН відмічено збільшення ОГ забарвлення на віментин до 0,286±0,0014 та 0,291±0,0015 в.од. відповідно (вірогідність розбіжності з фізіологічною вагітністю — $p < 0,001$).

При дослідженні біоптатів міометрія у проекції МПД випадків гестації на фоні ЗДА III ступеня з клінічними ознаками ХНП виявлено зростання показників імуноекспресії віментину в ендотеліоцитах артерій до 0,408±0,0022 в.од. ОГ, проте відмічено їх зниження у венах (0,241±0,0022 в.од. ОГ) та особливо у судинах МЦР (0,215±0,0012 в.од. ОГ) (вірогідність розбіжності з аналогічними показниками при фізіологічній вагітності — $p < 0,001$).

Таким чином, виявлено ряд особливостей імуноекспресії віментину в ендотелії різних типів судин міометрія у проекції МПД при ЗДА в аспекті ХНП. В усіх випадках вагітності на фоні ЗДА в ендотеліоцитах міометріальних сегментів спіральних артерій відмічено зростання показників імуноекспресії віментину, яке корелює зі ступенем гестаційної незрілості МПД та анемії, і є найбільш суттєвим при гестації з клінічними ознаками МПН. Для ендотеліоцитів венозних судин вказана тенденція характерна тільки для ЗДА I і II ступенів, в той час як на фоні ЗДА III ступеня з ознаками МПН показники імуноекспресії віментину є нижчими за аналогічні при фізіологічній вагітності. В ендотеліальних клітинах судин МЦР відмічали зниження показників ОГ забарвлення на віментин у випадках ЗДА I і II ступенів без ознак МПН, але на фоні анемії I і II ступенів з ХНП відмічено незначне посилення його експресії; при ЗДА III ступеня з МПН рівень імуновізуалізації віментину є у 1,5 раза нижчим порівняно з фізіологічною вагітністю.

Рядом робіт, зокрема L.M. Ernst (2018), показано, що порушення кровообігу в судинах плацентарного ложа матки, зумовлені аномальним гестаційним ремоделюванням стінок спіральних артерій, є причиною розладів інтервільозного та плацентарного кровотоку, первинного і вторинного ушкодження хоріального дерева, ступінь якого відображає рівень гіпоксії та вільнорадикальних процесів у плаценті [10].

Отже, встановлені у цьому дослідженні факти дозволяють включити визначення імуногістохімічної концентрації віментину в перспективні критерії диференційної діагностики МПФ ХНП при гестації на фоні ЗДА.

Висновки

1. У випадках вагітності на фоні ЗДА без клінічних ознак ХНП зростання імуногістохімічної концентрації віментину в ендотеліоцитах міометріальних сегментів матково-плацентарних артерій слід розцінювати як прояв ендотеліальної дисфункції, ушкодження ендотелію на фоні дисциркуляторних явищ у МПД, зумовлених зростанням опору з боку недостатньо гестаційно трансформованих спіральних артерій.

2. При гестації на фоні ЗДА з клінічними проявами МПФ ХНП зниження імуноекспресії віментину в ендотелії вен та судин МЦР є свідченням порушення процесів ангиогенезу і васкулогенезу в міометрії у проекції плацентарного ложа матки, що слід вважати суттєвим фактором гіперперфузії МПД та розвитку порушень венозного відтоку від плацентарного ложа матки.

Перспективи подальших досліджень

Перспективи подальших досліджень полягають у морфологічній оцінці лейоміоцитів та стромального компоненту у проекції плацентарного ложа матки в аспекті морфогенезу МПФ ХНП при ЗДА вагітних.

Список використаної літератури/References:

- Burton G.J., Fowden A.L. (2015) The placenta: a multifaceted, transient organ. *Philos. Trans. R. Soc. Lond. Ser. B. Biol. Sci.*, 370(1663): 20140066. doi: 10.1098/rstb.2014.0066.
- Pijnenborg R., Brosens I., Romero R. (Eds.) (2010) *Placental Bed Disorders: Basic Science and its Translation to Obstetrics*. Cambridge, 301 p.
- Siddheshwari R., Patil S.S., Sambarey P.W. (2017) Clinical correlation with pathology of placenta in medical disorders of pregnancy and its comparison in normal pregnancy. *Int. J. Reproduct. Contracept. Obstetr. Gynecol.*, 6(1): 127–132.
- Figueiredo A.C.M.G., Gomes-Filho I.S., Silva R.B. et al. (2018) Maternal Anemia and Low Birth Weight: A Systematic Review and Meta-Analysis. *Nutrients*, 10(5): 601. doi: 10.3390/nu10050601.
- Tiulienieva O.A., Davydenko I.S. (2019) Morphological evaluation of gestational changes of the vascular bed of the uterine-placental area in iron deficiency anemia in pregnant women in terms of chronic insufficiency of manure. *Klin. Anat. Operat. Khir.*, 4(18): 47–53. (In Ukr.).
- Tiulienieva O., Davydenko I., Tiulienieva V. et al. (2021) Histological criteria of maturity of the uterine-placental area of manure. *J. Educat. Health Sport*, 11(05): 275–280.
- Cuffe J.S.M., Holland O., Salomon C. et al. (2017) Review: Placental derived biomarkers of pregnancy disorders. *Placenta*, 54: 104–110.
- Clive R.T., Rudbeck L. (2013) *Immunohistochemical Staining Methods. Education Guidebook*. 6th ed. Dako Denmark A/S, An Agilent Technologies Comp., 215 p.
- Hammer O. (2021) *PAST: Paleontological Statistics, Version 4.05. Reference manual*. Oslo, Natural History Museum University of Oslo, 284 p.
- Ernst L.M. (2018) Maternal vascular malperfusion of the placental bed. *APMIS J. Pathol. Microbiol. Immunol.*, 126(7): 551–560. doi: 10.1111/apm.12833.

Immunogistochemical evaluation of vimentin expression in myometric vessel endothelium in the projection of the uterine-placental area during iron deficiency anemia in pregnancy in the aspect of chronic placental insufficiency

O.A. Tiulienieva

Bukovynian State Medical University, Chernivtsi, Ukraine

Відомості про автора:

Тюленєва Олена Анатоліївна — кандидат медичних наук, доцент кафедри патологічної анатомії Буковинського державного медичного університету, Чернівці, Україна. ORCID ID: 0000-0003-2961-4076

Адреса для кореспонденції:

Тюленєва Олена Анатоліївна
58002, Чернівці, Театральна площа, 2
E-mail: tuleneva@bsmu.edu.ua

Abstract. Objective: to establish the features of immunoeexpression of vimentin in the endotheliocytes of vessels of the myometrium in the projection of the uterine-placental area (UPA) in iron deficiency anemia in pregnancy (IDA) in the aspect of the chronic placental insufficiency (CPI) at 37–40 weeks of gestation. **Object and methods of research.** On 140 biopsies of the UPA and myometrium, received during caesarean section in cases of physiological pregnancy and gestation on the background of IDA of I–III degrees, performed techniques: immunohistochemical for vimentin, histochemical for fibrin and collagen fibers by N.Z. Slinchenko, hematoxylin and eosin. **Results.** In cases of pregnancy on the background of IDA in the endothelial cells of the arteries of the myometrium there is an increase on immunoeexpression of vimentin, what correlated with the degree of gestational immaturity of UPA and IDA. For venous vascular endothelial cells, this tendency has characterized only for IDA of I–II degrees, and against the background of III degree of IDA with signs of CPI, the indicators of vimentin immunoeexpression were lower than those in physiological pregnancy. In endotheliocytes of the microcirculatory tract, the immunoeexpression of vimentin has reduced in IDA I and II degrees without signs of CPI, but against the background of IDA of I and II degrees with CPI there was a slight increase in its expression; at IDA of the III degree with CPI the level of immunovisualization of vimentin was 1,5 times lower in comparison with physiological pregnancy. **Conclusions.** In observations of pregnancy on the background of IDA without clinical signs of CPI increase in immunohistochemical concentration of vimentin in endothelial cells of myometrial segments of uteroplacental arteries is a manifestation of endothelial damage on the background of dyscirculatory phenomena due to insufficient gestational transformation. At gestation during IDA with clinical manifestations of CPI decrease in immunoeexpression of vimentin in venous endothelium and microcirculatory tract is evidence of impaired angiogenesis and vasculogenesis, hypoperfusion and venous stasis in the uteroplacental area.

Key words: vimentin, uterine-placental area, myometrium, iron deficiency anemia in pregnant women, chronic placental insufficiency.

Information about the author:

Tiulienieva Olena A. — Ph.D., Associate professor of the Department of the Pathological Anatomy of the Bukovynian State Medical University, Chernivtsi, Ukraine. ORCID ID: 0000-0003-2961-4076

Address for correspondence:

Olena Tiulienieva
58002, Chernivtsi, Teatralna Sq. 2
E-mail: tuleneva@bsmu.edu.ua

Надійшла до редакції/Received: 07.08.2021

Прийнято до друку/Accepted: 18.08.2021