

Міністерство охорони здоров'я України
Буковинський державний медичний університет

БУКОВИНСЬКИЙ МЕДИЧНИЙ ВІСНИК

Український науково-практичний журнал

Заснований у лютому 1997 року

Видається 4 рази на рік

Включений до Ulrichsweb™ Global Serials Directory, наукометричних і спеціалізованих баз даних Google Scholar, Index Copernicus International (Польща), Scientific Indexing Services (США), Infobase Index (Індія), Ukrainian research & Academy Network (URAN), НБУ ім. Вернадського, “Джерело”

ТОМ 25, № 1 (97)

2021

Редакційна колегія:

головний редактор Т.М. Бойчук,
О.Б. Беліков, О.І. Годованець, І.І. Заморський,
О.І. Івашук (перший заступник головного редактора),
Т.О. Ілащук, А.Г. Іфтодій, Г.Д. Коваль, О.К. Колоскова,
В.В. Кривецький (заступник головного редактора),
В.В. Максим'юк, Т.В. Мохорт, Н.В. Пашковська, Л.П. Сидорчук,
С.В. Сокольник, В.К. Тащук (відповідальний секретар), С.С. Ткачук,
О.І. Федів (відповідальний секретар), О.В. Цигикало

Наукові рецензенти:

проф. І.І. Заморський, проф. В.В. Максим'юк, проф. С.С. Ткачук

Редакційна рада:
К.М. Амосова (Київ), В.В. Бойко (Харків),
А.І. Гоженко (Одеса), В.М. Запорожан (Одеса),
В.М. Коваленко (Київ), З.М. Митник (Київ),
В.І. Паньків (Київ), В.П. Черних (Харків),
Герхард Дамман (Швейцарія),
Збігнев Копанські (Польща),
Дірк Брутцерт (Бельгія),
Раду Крістіан Дабіша (Румунія)
Віктор Ботнару (Респ. Молдова)

Рекомендовано до друку та до поширення через мережу Інтернет рішенням вченої ради
Вищого державного навчального закладу України «Буковинський державний медичний
університет»
(протокол № 6 від 25.02.2021 року)

Буковинський медичний вісник (Бук. мед. вісник) – науково-практичний журнал, що рецензується Bukovinian Medical Herald (Buk. Med. Herald) Заснований у лютому 1997 р. Видається 4 рази на рік Founded in February, 1997 Published four times annually Мова видання: українська, російська, англійська Сфера розповсюдження загальнодержавна, зарубіжна Свідоцтво про державну реєстрацію: серія КВ №15684-4156 ПР від 21.09.2009	Наказом Міністерства освіти і науки України від 17 березня 2020 року № 409 журнал “Буковинський медичний вісник” включено до категорії "Б" (медичні спеціальності – 222) переліку наукових фахових видань України Адреса редакції: 58002, Чернівці, пл. Театральна, 2 Тел.: (0372) 55-37-54, 52-40-78 Факс: (0372) 55-37-54 e-mail: bmh@bsmu.edu.ua Адреса електронної версії журналу в Internet: http://e-bmv.bsmu.edu.ua Секретар редакції І.І. Павлуник Тел.: (0372) 52-40-78
---	---

ОСОБЛИВОСТІ МОРФОГЕНЕЗУ СТРУКТУР ОЧНОЇ ЯМКИ ТА ОРГАНА ЗОРУ У ПЛОДІВ ЛЮДИНИ

О.В. Цигикало¹, Н.Я. Козарійчук¹, К.І. Яковець¹, Г.Б. Кулинич²

¹Буковинський державний медичний університет, м. Чернівці, Україна

²Івано-Франківський національний медичний університет, м. Івано-Франківськ, Україна

Ключові слова: очна ямка, м'язи очного яблука, плодовий період онтогенезу, критичні періоди розвитку, людина.

Буковинський медичний вісник. Т.25, № 1 (97). С. 95-102.

DOI: 10.24061/2413-0737.XXV.1.97.2021.14

E-mail: tsyhykalo@icloud.com

Мета роботи - з'ясувати особливості морфогенезу, синтопічних та морфометричних змін структур очної ямки, судинно-нервових та м'язових структур органа зору у плодовому періоді онтогенезу людини.

Матеріал і методи. За допомогою комплексу методів морфологічного дослідження (антропометрії, морфометрії, мікроскопії, препарування, тривимірною комп'ютерного реконструювання і статистичного аналізу) вивчено 30 препаратів плодів людини обох статей віком від 4 до 10 місяців внутрішньоутробного розвитку (ВУР) (160,0-460,0 мм тім'яно-п'яркової довжини (ТПД)). Методом комп'ютерної томографії досліджено 17 плодів людини віком від 4 до 9 місяців ВУР (180,0-440,0 мм ТПД).

Результати. Наприкінці 5-го місяця ВУР очноямковий індекс становить 75 %, що позначається на перетворенні форми очної ямки із сплюсненою на округлу завдяки збільшенню її вертикального розміру відносно горизонтального. Ми пов'язуємо цю трансформацію очної ямки із синтопічним впливом суміжних ділянок: ростом бічної стінки носової порожнини, розвитком приносних пазух і, в цілому, лицевого скелета. Наприкінці 5-го тижня внутрішньоутробного розвитку зовнішні м'язи очного яблука остаточно диференціюються із спільного м'язового зачатка. Аналіз змін морфометричних параметрів м'язів очного яблука дозволив вивести математичні функції, які описують нормальну динаміку зростання їх довжини, а також виявити критичні періоди їх розвитку за темпами змін їх товщини та ширини.

Висновки

1. Розвиток органа зору у плодовому періоді онтогенезу людини – складний процес, зумовлений скоординованою взаємодією між морфологічними та морфометричними змінами очної ямки, очного яблука та його м'язами, нервами й судинами.
2. Критичними періодами розвитку очної ямки та її структур є 6-й місяць внутрішньоутробного розвитку, під час якого спостерігається нерівномірність темпів зростання розмірів м'язів очного яблука, а також розмірів очної ямки.
3. На 6-му місяці внутрішньоутробного розвитку спостерігається нерівномірність темпів зростання горизонтального розміру очної ямки відносно вертикального, внаслідок чого її форма починає повертатися до мезоконхального типу, притаманної такій у передплоді. Дані вікові перетворення форми та розмірів очної ямки зумовлені ростом очного яблука, черепа і лиця, що в цілому визначає форму очної ямки.
4. Починаючи з 8-го місяця плодового періоду розвитку, будова та топографія структур очної ямки починають набувати ознак дефінітивного стану, остаточно встановлюється форма очної ямки, спостерігаються рівномірні темпи зростання всіх структур органа зору, окрім зростання окружності очної ямки наприкінці пренатального періоду онтогенезу людини.

Оригінальні дослідження

ОСОБЕННОСТИ МОРФОГЕНЕЗА СТРУКТУР ГЛАЗНИЦЫ И ОРГАНА ЗРЕНИЯ В ПЛОДОВ ЧЕЛОВЕКА*А.В. Цигикало, Н.Я. Козарийчук, К.И. Яковец, Г.Б. Кулинич***Ключевые слова:**

глазница, мышцы
глазного яблока,
плодный период
онтогенеза,
критические периоды
развития, человек.

Буковинский медицинский вестник. Т.25, № 1 (97). С.95-102.

Цель работы – выяснить особенности морфогенеза, синтопических и морфометрических изменений структур глазницы, сосудисто-нервных и мышечных структур органа зрения в плодовом периоде онтогенеза человека.

Материал и методы. С помощью комплекса методов морфологического исследования (антропометрии, морфометрии, микроскопии, препарирования, трехмерного компьютерного реконструирования и статистического анализа) изучено 30 препаратов плодов человека обоего пола в возрасте от 4 до 10 месяцев внутриутробного развития (ВУР) (160,0-460,0 мм теменно-пяточной длины (ТПД)). Методом компьютерной томографии исследовано 17 плодов человека в возрасте от 4 до 9 месяцев ВУР (180,0-440,0 мм ТПД).

Результаты. В конце 5-го месяца ВУР глазничный индекс составляет 75 %, что отмечается на преобразовании формы глазницы со сплюснутой на округлую благодаря увеличению ее вертикального размера относительно горизонтального. Мы связываем эту трансформацию глазницы с синтопическим влиянием смежных областей: ростом боковой стенки носовой полости, развитием околоносовых пазух и, в целом, лицевого скелета. В конце 5-ой недели внутриутробного развития внешние мышцы глазного яблока окончательно дифференцируются из общего мышечного зачатка. Анализ изменений морфометрических параметров мышц глазного яблока позволил вывести математические функции, описывающие нормальную динамику роста их длины, а также выявить критические периоды их развития по темпам изменений их толщины и ширины.

Выводы

1. Развитие органа зрения в плодном периоде онтогенеза человека – сложный процесс, обусловленный скоординированным взаимодействием между морфологическими и морфометрическими изменениями глазницы, глазного яблока и его мышц, нервов и сосудов.
2. Критическими периодами развития глазницы и ее структур является 6-ой месяц внутриутробного развития, во время которого наблюдается неравномерность темпов роста размеров мышц глазного яблока, а также размеров глазницы.
3. На 6-ом месяце внутриутробного развития наблюдается неравномерность темпов роста горизонтального размера глазницы относительно вертикального, вследствие чего ее форма начинает возвращаться к мезоконхальному типу, присущей таковой предплодам. Такие возрастные преобразования формы и размеров глазницы обусловлены ростом глазного яблока, черепа и лица, что в целом определяет форму глазницы.
4. Начиная с 8-го месяца плодного периода развития, строение и топография структур глазницы начинают приобретать признаки дефинитивного состояния, окончательно устанавливается форма глазницы, наблюдаются равномерные темпы роста всех структур органа зрения, кроме роста окружности глазницы в конце пренатального периода онтогенеза человека.

PECULIARITIES OF MORPHOGENESIS OF ORBIT AND ORGAN OF VISION STRUCTURES IN HUMAN FETUSES

A.V. Tsyhykalo, N.Ya. Kozariichuk, K.I. Yakovets, H.B. Kulynych

Key words: *the orbit, eyeball muscles, fetal period of ontogenesis, critical periods of development, human.*

Bukovinian Medical Herald. V.25, № 1 (97). P. 95-102.

The aim of this work is to elucidate the features of morphogenesis, syntopic and morphometric changes in the structures of the orbit, neurovascular and muscular structures of the organ of vision in the fetal period of human ontogenesis.

Material and methods. By means of complex of methods of morphological research (anthropometry, morphometry, microscopy, preparation, three-dimensional computer reconstruction and statistical analysis), 30 specimens of human fetuses of both sexes aged from 4 to 10 months of intrauterine development (IUD) (160.0-460.0 mm parietal-coccygeal length (PCL)) were studied. Computer tomography was used to study 17 human fetuses aged from 4 to 9 months of IUD (180.0-440.0 mm PCL).

Results. At the end of the 5th month of IUD, an orbital index is 75%, which is noted in the transformation of the shape of orbit from flattened to rounded due to an increase in its vertical size relative to the horizontal one. We associate this transformation of the orbit with syntopic influence of adjacent regions: the growth of the lateral wall of the nasal cavity, development of the paranasal sinuses, and facial skeleton. At the end of the 5th week of intrauterine development, external eyeball muscles are finally differentiated from the common muscle rudiment. The analysis of changes in morphometric parameters of muscles of the eyeball made it possible to derive mathematical functions, that describe normal dynamics of growth of their length, as well as to reveal critical periods of their development in terms of the rate of changes in their thickness and width.

Conclusions

1. The development of the organ of vision in the fetal period of human ontogenesis is a complex process due to the coordinated interaction between morphological and morphometric changes in the orbit, eyeball and its muscles, nerves and vessels.
2. Critical periods of development of the orbit and its structures is the 6th month of intrauterine development, during which there is an uneven growth rate of the size of the muscles of the eyeball, as well as the size of the orbit.
3. At the 6th month of intrauterine development, uneven growth rates of the horizontal size of the orbit relative to the vertical one are observed, as a result of which its shape begins to return to the mesoconchal type characteristic of such prefetuses. Such age-related transformations of shape and size of the orbit are due to the growth of the eyeball, skull and face, which generally determines the shape of the orbit.
4. Starting from the 8th month of fetal period of development, structure and topography of the structures of the orbit acquire signs of a definitive condition, the shape of the orbit is finally established, and uniform growth rates of all structures of the organ of vision are observed, except for the growth of the circumference of the orbit at the end of prenatal period of human ontogenesis.

Вступ. Дослідження хронологічної послідовності топографо-анатомічних змін структур очної ямки (ОЯ) та органа зору людини залишається актуальним завданням учених-морфологів, що пояснюється запитом сучасної офтальмології [1-3]. Удосконалення методів пренатальної діагностики природжених вад органа зору та розробка нових мікрохірургічних операцій потребують вичерпного, більш глибокого знання хірургічної анатомії

органа зору та суміжних очноямкових структур (судин, нервів, м'язів, жирової клітковини тощо) [4, 5]. Сучасні дані про розвиток і становлення топографії структур ОЯ уривчасті та суперечливі, не дають чіткого уявлення про послідовність її структурних та топографо-анатомічних перетворень упродовж внутрішньоутробного розвитку (ВУР). Комплексне вивчення особливостей розвитку, формоутворення, топографо-анатомічних змін ОЯ люди-

Оригінальні дослідження

ни впродовж ВУР має вагоме значення для тлумачення даних медичної діагностичної візуалізації структур ОЯ щодо можливих варіантів будови, природжених вад [6, 7]. Морфометричний аналіз вікових змін структур ОЯ в перинатальному періоді онтогенезу людини дозволить встановити критичні періоди розвитку органа зору.

Мета дослідження. З'ясувати особливості морфогенезу, синтопічних та морфометричних змін структур очної ямки, судинно-нервових та м'язових структур органа зору у плодовому періоді онтогенезу людини.

Матеріал і методи. За допомогою комплексу методів морфологічного дослідження (антропометрії, морфометрії, мікроскопії, препарування, тривимірного комп'ютерного реконструювання і статистичного аналізу) вивчено 30 препаратів плодів людини обох статей віком від 4 до 10 місяців ВУР (160,0-460,0 мм тім'яно-п'яткової довжини (ТПД)). Методом комп'ютерної томографії досліджено 17 плодів людини віком від 4 до 9 місяців ВУР (180,0-440,0 мм ТПД). Ми визначали очноямковий індекс (відсоткове співвідношення вертикального та горизонтального розміру очної ямки) та кантальний індекс (відсоткове співвідношення відстаней між присередніми та бічними кутами ока).

Дослідження виконані з дотриманням основних положень ІСН GCP (1996 р.), Конвенції Ради Європи про права людини та біомедицину (від 04.04.1997 р.), Гельсінкської декларації Всесвітньої медичної асоціації про етичні принципи проведення наукових медичних досліджень за участю людини (1964-2008 рр.), директиви ЄЕС №609 (від 24.11.1986 р.), наказів МОЗ України № 690 від 23.09.2009 р., №944 від 14.12.2009 р.

Результати дослідження та їх обговорення. На препаратах плодів 4-10-го місяців ВУР методами макроскопії та тривимірного реконструювання серій комп'ютерних томограм встановлені особливості динаміки процесів формування ОЯ. На початку плодового періоду онтогенезу (4-й місяць ВУР) хрящовий зачаток решітчастої кістки без ознак скостеніння має три вирости – майбутні носові раковини. Кантальний індекс становить близько 40 %. Помітні процеси осифікації зачатків кісток, які утворюють стінки ОЯ (рис. 1). Малі крила клиноподібної кістки мають медіальний та латеральний центри скостеніння, останній з яких більш виражений. Такі ж центри осифікації визначаються у великих крилах, але скостеніння починається з медіального центру та поступово поширюється латерально. Наприкінці 4-го місяця ВУР малі крила клиноподібної кістки вже добре розвинені, через що звужується сполучення підскроневої ямки з порожниною ОЯ. У хрящовому зачатку решітчастої кістки простежуються периваскулярні клітини-попередники кісткової тканини (остеобласти), які поширюються на нижню стінку ОЯ.

У 5-місячних плодів людини кантальний індекс становить 38 %. Медіальний та латеральний центри скостеніння очноямково-клиноподібної ділянки зливаються, утворивши мале крило клиноподібної кістки, що свідчить про відокремлення ОЯ від клинопіднебінної та підскроневої ямок кістковою тканиною. Медіальний та латеральний центри осифікації великих крил набу-

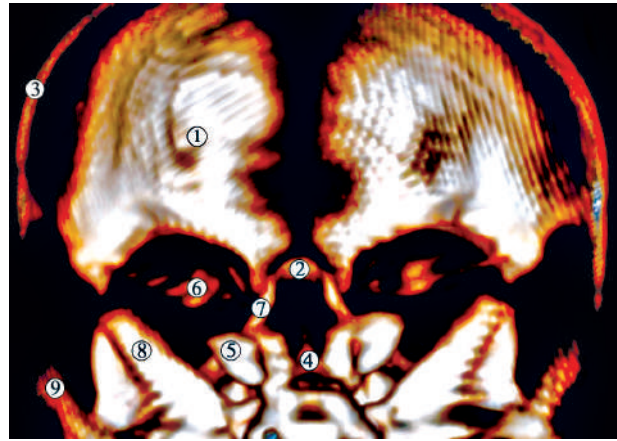


Рис. 1. Комп'ютерна томограма голови 4-місячного плода людини (180,0 мм ТПД). Задня проекція. Зб. х3: 1 – лобова кістка; 2 – решітчаста кістка; 3 – тім'яна кістка; 4 – тіло клиноподібної кістки; 5 – велике крило клиноподібної кістки; 6 – мале крило клиноподібної кістки; 7 – лобовий відросток верхньої щелепи; 8 – кам'яниста частина скроневої кістки; 9 – лускова частина скроневої кістки

вають однакової щільності. Упродовж цього періоду розвитку мале крило клиноподібної кістки поступово оточує зоровий нерв, що призводить до формування зорового каналу наприкінці 5-го місяця ВУР. Простір між великими та малими крилами (майбутня верхня очноямкова щілина) у цей період має вигляд щілини. Наприкінці 5-го місяця ВУР очноямковий індекс становить 75 %, що зазначається на перетворенні форми очної ямки із сплюсненої на круглясту завдяки збільшенню її вертикального розміру відносно горизонтального. Ми пов'язуємо цю трансформацію ОЯ із синтопічним впливом суміжних ділянок: ростом бічної стінки носової порожнини, розвитком приносних пазух і, в цілому, лицевого скелета. Починається скостеніння решітчастої кістки та носових раковин. Наприкінці 5-го тижня ВУР зовнішні м'язи очного яблука остаточно диференціюються із спільного м'язового зачатка.

Упродовж 6-го місяця ВУР відбувається інтенсивне скостеніння лобової, верхньощелепної, клиноподібної та решітчастої кісток (рис. 2). Наприкінці 6-го місяця ВУР кантальний індекс становить близько 37 %. Спостерігається скостеніння верхівки ОЯ, формування окістя та утворення загального сухожилкового кільця Цинна, яке розташоване над зоровим отвором та присередньо-центральною частиною верхньої очноямкової щілини.

Загальне сухожилкове кільце Цинна складається з верхньої дугоподібної зв'язки (верхнього очноямкового сухожилка Локвуда) і більш потужної нижньої дугоподібної зв'язки (нижнього очноямкового сухожилка Цинна). Від верхньої зв'язки беруть початок верхній, латеральний і медіальний прямі м'язи; від нижньої зв'язки – нижній прямий м'яз. М'яз-підіймач верхньої повіки і верхній косий м'яз, хоч і знаходяться безпосередньо біля кільця, беруть початок від окістя малого крила та тіла клиноподібної кістки відповідно, розташовуючись над верхнім прямим м'язом.

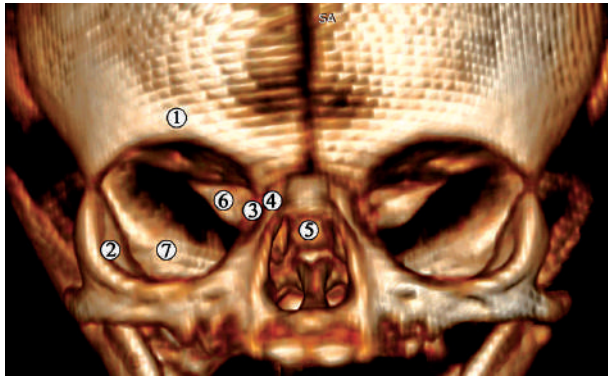


Рис. 2. Комп'ютерна томограма голови 6-місячного плода людини 260,0 мм ТКД. Передня проекція. Зб. х3: 1 – лобова кістка; 2 – вилична кістка; 3 – рещитчаста кістка; 4 – лобовий відросток верхньої щелепи; 5 – тіло клиноподібної кістки; 6 – мале крило клиноподібної кістки; 7 – велике крило клиноподібної кістки

Верхній прями́й м'яз від місця свого початку направ­ляється до очного яблука, відхиляючись до верхньої стінки очної ямки (рис. 3), і невеликим сухожилком прикріплюється до зовнішньої оболонки очного яблука поблизу лімба. Нижній прями́й м'яз ока під стовбуром зорового нерва прямує вперед під нижньою поверхнею очного яблука і, займаючи положення під нижнім косим м'язом, прикріплюється своїм сухожилком до зовнішньої оболонки очного яблука в ділянці лімба. Бічний прями́й м'яз ока направ­ляється вперед латерально від зорового нерва, проходить по бічній поверхні очного яблука, прикріплюючись коротким сухожилком поблизу лімба. Присередній прями́й м'яз ока бере свій початок також від загального сухожилкового кільця Цинна, прямує вперед присередньо від зорового нерва, огинає медіально очне яблуко, прикріплюється в ділянці його лімба. Верхній косий м'яз ока направ­ляється вгору і присередньо від м'яза-підіймача верхньої повіки, біля верхньої стінки ОЯ він перекидається через блокову ость, після чого йде в нижньо-бічному напрямку до місця прикріплення до верхньої поверхні очного яблука на рівні екватора. Нижній косий м'яз ока від присередньої стінки ОЯ поблизу слезового мішка направ­ляється латерально і досередини, пересікає знизу сухожилок нижнього прямого м'яза ока, прикріплюється до нижньої поверхні очного яблука біля лімба.

Окоруховий нерв проникає в ділянку ОЯ через верхню очну щілину, де під гострим кутом розгалужується на верхню та нижню гілки. Він знаходиться латерально і нижче від зорового нерва і присередньо до блокового нерва. Верхня гілка віддає невелику гілочку до м'яза-підіймача верхньої повіки, а сама входить у проксимальний кінець верхнього прямого м'яза ока, де далі розгалужується, утворюючи внутрішньом'язове сплетення. Нижня гілка окорухового нерва направ­ляється вперед і вниз, ділиться на низку гілочок, які вступають у присередній прями́й, нижній прями́й м'язи очного яблука, а кінцева її частина вступає і розгалужується у нижньому косому м'язі ока. Блоковий нерв проникає в

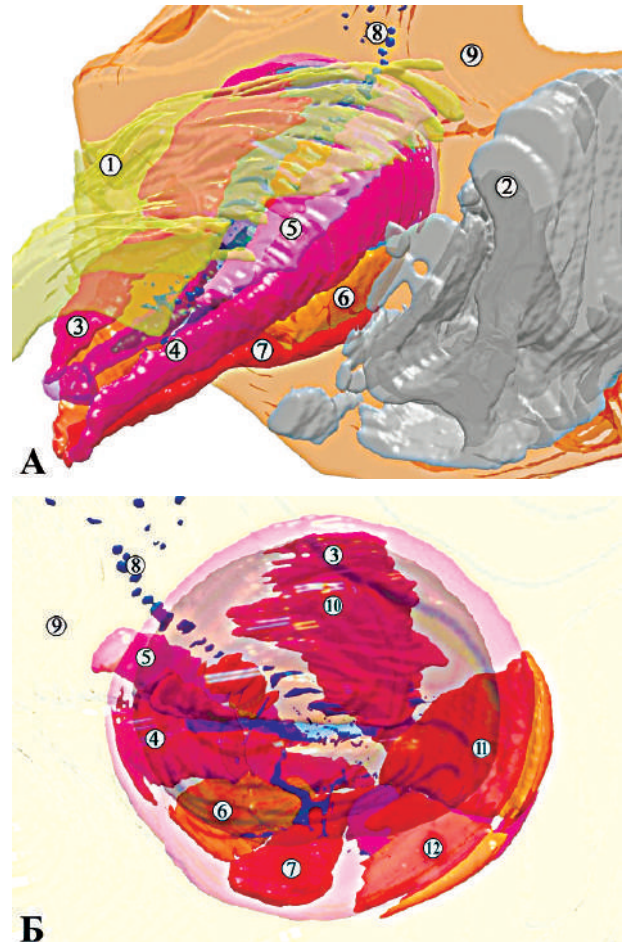


Рис. 3. Тривимірна реконструкція структур лівого органа зору 6-місячного плода людини 300,0 мм ТПД. А – задня верхньо-присередня проекція; Б – передня проекція. Зб. х10: 1 – верхня стінка очної ямки; 2 – носова порожнина; 3 – м'яз-підіймач верхньої повіки; 4 – присередній прями́й м'яз; 5 – верхній косий м'яз; 6 – нижній прями́й м'яз; 7 – нижній косий м'яз; 8 – кровоносні судини; 9 – поверхня шкіри; 10 – верхній прями́й м'яз; 11 – латеральний прями́й м'яз; 12 – нижній косий м'яз

ОЯ через верхню очну щілину і тут же вступає у висхідну частину верхнього косого м'яза ока. Відвідний нерв проходить у ділянці задньої частини ОЯ латерально від окорухового нерва. Він вступає в проксимальний кінець бічного прямого м'яза ока, де також ділиться на низку вторинних гілок. Вони також утворюють у товщині м'яза виражене внутрішньом'язове сплетення.

Артеріальні кровоносні судини м'язів очного яблука беруть початок від очної артерії і направ­ляються до окорухових м'язів, в яких поділяються на гілки другого порядку. Останні безпосередньо вступають у м'язи ока. У м'язах кровоносні судини прямують паралельно м'язовим волокнам.

Слід зазначити, що на 7-му місяці ВУР спостерігаються структурні та топографічні зміни зовнішніх м'язів ока. Зокрема, чітко визначаються їх фасції. У місці прикріплення верхнього косого м'яза ока до блокової ості верхньої стінки ОЯ виявляються невеликий

Оригінальні дослідження

сухожилок. Місце прикріплення цього м'яза до очного яблука зміщується дорсально від його екватора на 2,5 мм. Сухожилок нижнього косоного м'яза ока менший на 0,2-0,3 мм від сухожилків інших м'язів очного яблука. Попри зростання довжини прямих м'язів ока, виявляється також зміщення місць прикріплення їх сухожилків відносно лімба.

На 8-му тижні ВУР очноямковий індекс досягає 90 %, розміри ОЯ інтенсивно зростають. Кантальний індекс становить приблизно 36 %. Осифікація малого крила клиноподібної кістки та лобової кістки майже відповідає дефінітивному стану, обидві кістки наближаються одна до одної і перекриваються, утворюючи тимчасовий очноямково-клиноподібно-лобовий шов. На відміну від цього, центри осифікації лобової кістки та великих крил клиноподібної кістки просуваються один до одного біля бічної стінки ОЯ, де вони утворюють латеральний клиноподібно-лобовий шов. Також на цьому місяці значно прогресує скостеніння верхньощелепної кістки, а решітчаста кістка залишається частково осифікованою.

У плодів 9-10-го місяців ВУР очноямковий індекс не перевищує 75 %, кантальний – 40%. Враховуючи те, що значення цього індексу на 8-му місяці становить 75%, можна дійти висновку, що темп збільшення очного яблука перевищує зростання об'єму ОЯ протягом ВУР, але потім починає відставати до кінця пренатального періоду розвитку. Отже, темпи зростання розмірів очного яблука та ОЯ не відбуваються за кривою лінійного зростання.

До 5-го місяця ВУР ОЯ набуває гіпсигональної форми завдяки вертикальному розміру відносно горизонтального, але вже на 6-му місяці ВУР, внаслідок нерівномірності темпів зростання горизонтального розміру відносно вертикального, форма ОЯ починає повертатися до мезоконхального типу, притаманного такій у передплодів. Аналіз вікової динаміки змін окружності ОЯ у плодовому періоді ВУР виявив нерівномірність темпів росту цього показника на 6-му місяці ВУР та наприкінці пренатального періоду розвитку людини (рис. 4). Ми припускаємо, що такі вікові перетворення форми та розмірів ОЯ зумовлені ростом очного яблука, черепа і лица, що в цілому визначає форму ОЯ.

На основі морфометричного аналізу розмірів ОЯ нормальний перебіг її морфогенезу можна описати математичними функціями (1-3):

- 1) $Y = -2,4566 + 0,1252 \cdot X$ (Окружність очної ямки, мм)
 - 2) $Y = -0,7563 + 0,0397 \cdot X$ (Діаметр очної ямки, мм)
 - 3) $Y = -92,5213 + 0,661 \cdot X$ (Площа очної ямки, мм²)
- де X – це вік плода у мм ТПД.

Наприкінці пренатального періоду ВУР всі зовнішні м'язи очного яблука за топографією та будовою максимально наближені до дефінітивних рис. Вони починаються від загального сухожилкового кільця, направляються вперед, охоплюють очне яблуко з чотирьох сторін і прикріплюються до зовнішньої оболонки останнього на відстані 5 мм від лімба. Нижній косий м'яз ока, на відміну від інших м'язів, починається від нижнього краю кісткової частини ямки слезового міш-

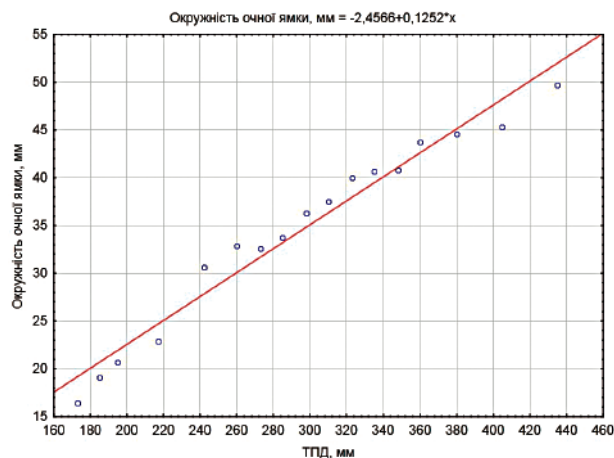


Рис. 4. Вікова динаміка окружності очної ямки у плодовому періоді онтогенезу людини

ка. М'яз направляється латерально і донизу, пересікає знизу дистальний кінець нижнього прямого м'яза ока і закінчується на нижній поверхні очного яблука на рівні нижнього краю бічного прямого м'яза ока.

Аналіз змін морфометричних параметрів м'язів очного яблука дозволив вивести математичні функції, які описують нормальну динаміку зростання їх довжини (рис. 5), а також виявити критичні періоди їх розвитку за темпами змін їх товщини та ширини. Зокрема, впродовж плодового періоду ВУР помітна нерівномірність зростання ширини м'язів очного яблука (рис. 6). Чітко простежується період прискореного росту в 6-місячних плодів та уповільнення у 7-місячних. Зростання товщини м'язів очного яблука також демонструє нерівномірні темпи у плодовому періоді онтогенезу людини (рис. 7). Цей показник сповільнюється на 5-му місяці ВУР і прискорюється на 6-му місяці.

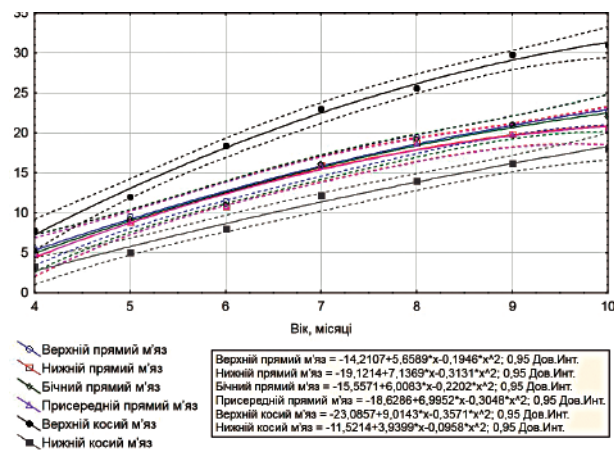


Рис. 5. Динаміка змін довжини м'язів очного яблука впродовж плодового періоду онтогенезу людини

Отже, порівняльний аналіз структурних та морфометричних змін, а також топографо-анатомічних перетворень ОЯ та структур очного яблука дозволив встановити критичні періоди плодового періоду розвитку людини – час появи варіантів будови та виникнення можливих уроджених вад органа зору.

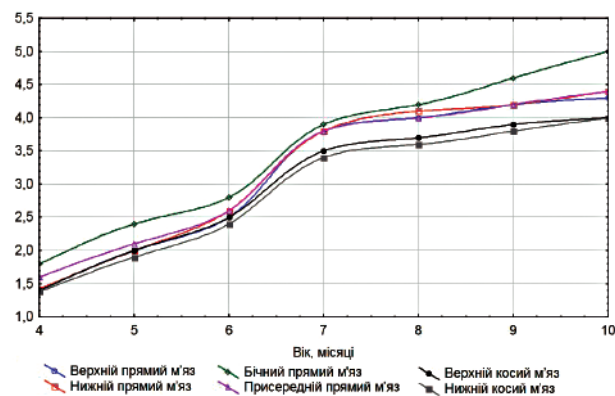


Рис. 6. Динаміка змін ширини м'язів очного яблука впродовж плодового періоду онтогенезу людини

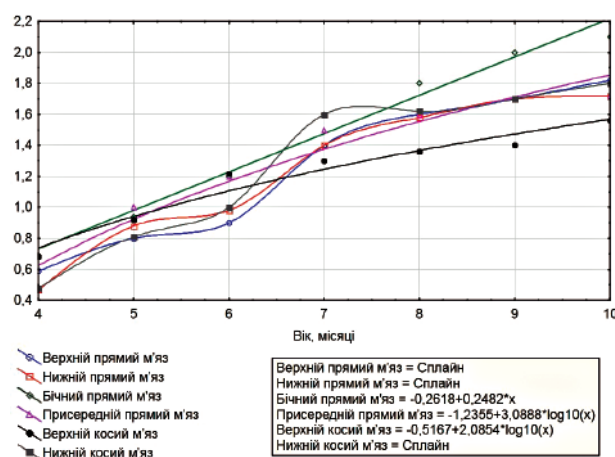


Рис. 7. Динаміка змін товщини м'язів очного яблука впродовж плодового періоду онтогенезу людини

Виведені нами математичні функції, які репрезентують нормальний перебіг онтогенезу структур ОЯ, дозволяють удосконалити алгоритми інтерпретації даних медичної діагностичної візуалізації.

Висновки

1. Розвиток органа зору у плодовому періоді онтогенезу людини – складний процес, зумовлений скоординованою взаємодією між морфологічними та морфометричними змінами очної ямки, очного яблука та його м'язами, нервами й судинами.

2. Критичними періодами розвитку очної ямки та її структур є 6-й місяць внутрішньоутробного розвитку, під час якого спостерігається нерівномірність темпів зростання розмірів м'язів очного яблука, а також розмірів очної ямки.

3. На 6-му місяці внутрішньоутробного розвитку спостерігається нерівномірність темпів зростання горизонтального розміру очної ямки відносно вертикального, внаслідок чого її форма починає повертатися до мезоконхального типу, притаманної такій у передплідів. Дані вікові перетворення форми та розмірів очної ямки зумовлені ростом очного яблука, черепа і лица, що в цілому визначає форму очної ямки.

4. Починаючи з 8-го місяця плодового періоду

ду розвитку, будова та топографія структур очної ямки починають набувати ознак дефінітивного стану, остаточно встановлюється форма очної ямки, спостерігаються рівномірні темпи зростання всіх структур органа зору, окрім зростання окружності очної ямки наприкінці пренатального періоду онтогенезу людини.

Перспективи подальших досліджень. Вважаємо за доцільне з'ясувати топографо-анатомічну перебудову очної ямки в передплодовому періоді онтогенезу людини, з'ясувати критичні періоди розвитку її структур у ранньому періоді внутрішньоутробного розвитку людини.

Список літератури

1. Tawfik HA, Dutton JJ. Embryologic and Fetal Development of the Human Orbit. *Ophthalmic Plast Reconstr Surg.* 2018;34(5):405-21. DOI: 10.1097/IOP.0000000000001172.
2. Yamaguchi K. Development of the human oculomotor nuclear complex: Somatic nuclei. *Ann Anat.* 2014;196(6):394-401. DOI: 10.1016/j.aanat.2014.07.006.
3. Кононова НЕ, Сомов ЕЕ. К оценке результатов лечения детей, страдающих амблиопией, связанной с содружественным косоглазием. *Педиатр.* 2017;8(5):25-9.
4. Manton ND. *Skeletal Muscle and Peripheral Nerves.* In Keeling's Fetal and Neonatal Pathology. Springer: Cham; 2015. 767-87 p.
5. Rao HL, Pradhan ZS, Weinreb RN, Dasari S, Riyazuddin M, Raveendran S, et al. Relationship of optic nerve structure and function to peripapillary vessel density measurements of optical coherence tomography angiography in glaucoma. *J Glaucoma.* 2017;26(6):548-54. DOI: 10.1097/IJG.0000000000000670.
6. Salman MS, Klassen SF, Clark IH. Congenital oculomotor nerve paresis with isolated cyclic pupillary spasms. *J Neuroophthalmol.* 2015;35(4):371-3.
7. Burns NS, Iyer RS, Robinson AJ, Chapman T. Diagnostic imaging of fetal and pediatric orbital abnormalities. *American Journal of Roentgenology.* 2013;201(6):797-808.

References

1. Tawfik HA, Dutton JJ. Embryologic and Fetal Development of the Human Orbit. *Ophthalmic Plast Reconstr Surg.* 2018;34(5):405-21. DOI: 10.1097/IOP.0000000000001172.
2. Yamaguchi K. Development of the human oculomotor nuclear complex: Somatic nuclei. *Ann Anat.* 2014;196(6):394-401. DOI: 10.1016/j.aanat.2014.07.006.
3. Kononova NE, Somov EE. K otsenke rezul'tatov lecheniya detey, stradayushchikh ambliopiyey, svyazannoy s sodruzhestvennym kosoglaziem [Evaluation of the results of treatment of children suffering from amblyopia associated with concomitant strabismus]. *Pediatr.* 2017;8(5):25-9. (in Russian).
4. Manton ND. *Skeletal Muscle and Peripheral Nerves.* In Keeling's Fetal and Neonatal Pathology. Springer: Cham; 2015. 767-87 p.
5. Rao HL, Pradhan ZS, Weinreb RN, Dasari S, Riyazuddin M, Raveendran S, et al. Relationship of optic nerve structure and function to peripapillary vessel density measurements of optical coherence tomography angiography in glaucoma. *J Glaucoma.* 2017;26(6):548-54. DOI: 10.1097/IJG.0000000000000670.
6. Salman MS, Klassen SF, Clark IH. Congenital oculomotor nerve paresis with isolated cyclic pupillary spasms. *J Neuroophthalmol.* 2015;35(4):371-3.
7. Burns NS, Iyer RS, Robinson AJ, Chapman T. Diagnostic imaging of fetal and pediatric orbital abnormalities. *American Journal of Roentgenology.* 2013;201(6):797-808.

Оригінальні дослідження

Відомості про авторів

Цигикало Олександр Віталійович – д-р мед. наук, професор, завідувач кафедри гістології, цитології та ембріології Буковинського державного медичного університету, м. Чернівці, Україна.

Козарійчук Наталя Ярославівна – асистент кафедри офтальмології

ім. Б.Л. Радзіховського Буковинського державного медичного університету, м. Чернівці, Україна.

Яковець Кароліна Іванівна – канд. мед. наук, доцент кафедри дитячої хірургії та отоларингології Буковинського державного медичного університету, м. Чернівці, Україна.

Кулинич Галія Богданівна – канд. мед. наук, доцент кафедри гістології, цитології та ембріології Івано-Франківського національного медичного університету, м. Івано-Франківськ, Україна.

Сведения об авторах

Цигикало Александр Виталиевич – д-р мед. наук, профессор, заведующий кафедрой гистологии, цитологии и эмбриологии Буковинского государственного медицинского университета, г.Черновцы, Украина.

Козарийчук Наталия Ярославовна – ассистент кафедры офтальмологии им. Б.Л. Радзиховского Буковинского государственного медицинского университета, г.Черновцы, Украина.

Яковец Каролина Ивановна - канд. мед. наук, доцент кафедры детской хирургии и отоларингологии Буковинского государственного медицинского университета, г.Черновцы, Украина.

Кулинич Галия Богдановна – канд. мед. наук, доцент кафедры гистологии, цитологии и эмбриологии Ивано-Франковского национального медицинского университета, г. Ивано-Франковск, Украина.

Information about the authors

Tsyhykalo O.V. – Doctor of Medical Sciences, Professor, Chief of the Department of Histology, Cytology and Embriology, Bukovinian State Medical University, Chernivtsi, Ukraine.

Kozariichuk N.Ya. – assistant of the Department of Ophthalmology named after B.L.Radzikhovsky, Bukovinian State Medical University, Chernivtsi, Ukraine.

Yakovets K.I. – Candidate of Medical Sciences, Associate Professor of the Department of Pediatric Surgery and Otolaryngology, Bukovinian State Medical University, Chernivtsi, Ukraine.

Kulynych H.B. – Candidate of Medical Sciences, Associate Professor of the Department of Histology, Cytology and Embriology, Ivano-Frankivsk National Medical University, Ivano-Frankivsk, Ukraine.

Надійшла до редакції 10.02.2021

Рецензент — проф. Олійник І.Ю.

© О.В. Цигикало, Н.Я. Козарійчук, К.І. Яковець, Г.Б. Кулинич, 2021
