

Міністерство охорони здоров'я України  
Вищий державний навчальний заклад України  
«Буковинський державний медичний університет»

# **БУКОВИНСЬКИЙ МЕДИЧНИЙ ВІСНИК**

Український науково-практичний журнал

Заснований у лютому 1997 року

Видається 4 рази на рік

*Включений до Ulrichsweb™ Global Serials Directory, наукометричних і спеціалізованих баз даних Google Scholar (США), Index Copernicus International (Польща), Scientific Indexing Services (США), Infobase Index (Індія), Ukrainian research & Academy Network (URAN), НБУ ім. Вернадського, “Джерело”*

## **ТОМ 24, № 3 (95)**

---

# **2020**

**Редакційна колегія:**

головний редактор Т.М. Бойчук,  
О.Б. Беліков, О.С. Годованець, І.І. Заморський,  
О.І. Івашук (перший заступник головного редактора),  
Т.О. Ілашук, А.Г. Іфтодій, Г.Д. Коваль, О.К. Колоскова,  
В.В. Кривецький (заступник головного редактора),  
В.В. Максим'юк, Т.В. Мохорт, Н.В. Пашковська, Л.П. Сидорчук,  
С.В. Сокольник, В.К. Ташук (відповідальний секретар), С.С. Ткачук,  
О.І. Федів (відповідальний секретар), О.В. Цигикало

**Наукові рецензенти:**

проф. І.І. Заморський, проф. В.В. Максим'юк, проф. Н.В. Пашковська

Чернівці: БДМУ, 2020

Редакційна рада:  
К.М. Амосова (Київ), В.В. Бойко (Харків),  
А.І. Гоженко (Одеса), В.М. Запорожан (Одеса),  
В.М. Коваленко (Київ), З.М. Митник (Київ),  
В.І. Паньків (Київ), В.П. Черних (Харків),  
Збігнев Копанські (Польща),  
Дірк Брутцерт (Бельгія),  
Раду Крістіан Дабіша (Румунія)  
Віктор Ботнару (Респ. Молдова)

Рекомендовано до друку та до поширення через мережу Інтернет рішенням вченої ради  
Вищого державного навчального закладу України «Буковинський державний медичний  
університет»  
(протокол № 1 від 31.08.2020 року)

Буковинський медичний вісник  
(Бук. мед. вісник) – науково-  
практичний журнал, що рецензується  
Bukovinian Medical Herald  
(Buk. Med. Herald)  
Заснований у лютому 1997 р. Видається 4  
рази на рік  
Founded in February, 1997 Published four  
times annually  
Мова видання: українська, російська,  
англійська  
Сфера розповсюдження загальнодержавна,  
зарубіжна  
Свідоцтво про державну реєстрацію: серія  
КВ №15684-4156 ПР від 21.09.2009

Наказом  
Міністерства освіти і науки України  
від 17 березня 2020 року № 409 журнал  
“Буковинський медичний вісник”  
включено до категорії "Б" (медичні  
спеціальності - 222) переліку наукових  
фахових видань України  
Адреса редакції: 58002, Чернівці,  
пл. Театральна, 2  
Тел.: (0372) 55-37-54,  
52-40-78  
Факс: (0372) 55-37-54 e-  
mail: bmh@bsmu.edu.ua  
Адреса електронної версії журналу в  
Internet: <http://www.bsmu.edu.ua>  
Секретар редакції  
І.І. Павлуник  
Тел.: (0372) 52-40-78

**ПОРІВНЯЛЬНІ МОРФОМЕРИЧНІ ХАРАКТЕРИСТИКИ КРУГЛИХ ЗВ'ЯЗОК МАТКИ ДВОХ ВІДДАЛЕНИХ У ЧАСІ ГРУП ПЛОДІВ****Д.В. Проняєв, С.І. Рябий, Н.Р. Ємельяненко**

Вищий державний навчальний заклад України «Буковинський державний медичний університет», м. Чернівці, Україна

**Ключові слова:**

кругла зв'язка матки, плід, анатомія, людина.

Буковинський медичний вісник. 2020. Т.24, № 3 (95), С. 80-86.

**DOI:**

10.24061/2413-0737.

XXIV.3.95.2020.76

**E-mail:**

proniaiev@bsmu.edu.ua

**Резюме.** Аномалії розвитку жіночих статевих органів становлять 4% всіх природжених аномалій розвитку. Вони трапляються в 1-3 % жіночого населення незалежно від збереження фертильної функції і часто служать причинами непліддя.**Мета роботи** – встановити типову та варіантну анатомію круглих зв'язок матки плодів. Порівняти морфометричні параметри круглих зв'язок матки двох віддалених у часі груп плодів.**Матеріал і методи.** Особливості типової та варіантної анатомії круглих зв'язок матки плодів вивчено на 160 препаратах плодів і новонароджених з використанням комплексу методів морфологічного дослідження: макроскопічний, звичайне і тонке препарування, мікроскопічний, ін'єкція судин, виготовлення топографо-анатомічних зрізів, рентгенографічний, комп'ютерна томографія, тривимірне комп'ютерне реконструювання, морфометричний та статистичний.**Результати.** Круглі зв'язки матки так само як і власні зв'язки яєчників у переважній більшості випадків візуалізуються у вигляді цільних довгастих циліндрів білого кольору, у складі яких вдається простежити кровоносні судини. На нашу думку, ці зв'язки мають нерівноцінне визначне значення для встановлення тієї чи іншої топографії внутрішніх жіночих статевих органів у перинатальному періоді. При виявленні зсуву матки у фронтальній площині, одна з круглих зв'язок матки була коротшою, відповідно до сторони її нахилу.**Висновки.** 1. Вже на початку плодового періоду круглі зв'язки матки забезпечують не лише відповідний нахил матки в сагітальній площині, але і її нахил у фронтальній площині, забезпечуючи певний варіант топографії внутрішніх жіночих статевих органів. 2. У порівнянні першої та другої групи плодів достовірної різниці щодо довжини правої круглої зв'язки матки на кожному з вікових етапів не виявлено ( $p > 0,05$ ). Проте в рамках однієї групи спостерігаємо період прискореного зростання довжини круглих зв'язок матки із 7-го місяця внутрішньоутробного розвитку.**Ключевые слова:** круглая связка матки, плод, анатомия, человек.

Буковинский медицинский вестник. 2020. Т.24, № 3 (95), С. 80-86.

**СРАВНИТЕЛЬНЫЕ МОРФОМЕТРИЧЕСКИЕ ХАРАКТЕРИСТИКИ КРУГЛЫХ СВЯЗОК МАТКИ ДВУХ ОТДАЛЕННЫХ ВО ВРЕМЕНИ ГРУПП ПЛОДОВ****Д.В. Проняев, С.И. Рябой, Н.Р. Емельяненко****Резюме.** Аномалии развития женских половых органов составляют 4% всех врожденных аномалий развития. Они случаются у 1-3% женского населения независимо от сохранения фертильной функции и часто служат причинами бесплодия.**Цель работы** – установить типичную и вариантную анатомию круглых связок матки плодов. Сравнить морфометрические

параметры круглых связок матки двух отдаленных во времени групп плодов.

**Материал и методы.** Особенности типичной и вариантной анатомии круглых связок матки плодов изучено на 160 препаратах плодов и новорожденных с использованием комплекса методов морфологического исследования: макроскопический, обычное и тонкое препарирование, микроскопический, инъекция сосудов, изготовление топографо-анатомических срезов, рентгенографический, компьютерная томография, трехмерная компьютерная реконструкция, морфометрический и статистический.

**Результаты.** Круглые связки матки так же как и собственные связки яичников в подавляющем большинстве случаев визуализируются в виде плотных продолговатых цилиндров белого цвета, в составе которых удается проследить кровеносные сосуды. По нашему мнению эти связки имеют неравноценное решающее значение для установления той или иной топографии внутренних женских половых органов в перинатальном периоде. При обнаружении смещения матки во фронтальной плоскости, одна из круглых связок матки была короче, в соответствии со стороны ее наклона.

**Выводы.** 1. Уже в начале плодного периода круглые связки матки обеспечивают не только соответствующий наклон матки в сагиттальной плоскости, но и ее наклон во фронтальной плоскости, обеспечивая определенный вариант топографии внутренних женских половых органов. 2. При сравнении первой и второй групп плодов достоверной разницы относительно длины правой круглой связки матки на каждом из возрастных этапов не обнаружено ( $p > 0,05$ ). Однако в рамках одной группы наблюдаем период ускоренного роста длины круглых связок матки с 7-го месяца внутриутробного развития.

**Key words:** round ligament of uterus, fetus, anatomy, human.

*Bukovinian Medical Herald. 2020. V.24, № 3 (95). P. 80-86.*

**COMPARATIVE MORPHOMERIC CHARACTERISTICS OF THE ROUND LIGAMENT OF THE UTERUS OF TWO GROUPS OF FETUSES**

**D.V. Proniaiev, S.I. Riabiy, N.R. Yemelianenko**

**Abstract.** Anomalies in the development of female genital organs account for 4% of all congenital malformations. They occur in 1-3% of the female population, regardless of the preservation of fertile function, and often cause infertility.

**The purpose** of the work is to establish the typical and variant anatomy of the round ligaments of the uterus. Compare the morphometric parameters of the round ligaments of the uterus in two distant fetal groups.

**Material and methods.** The features of the typical and variant anatomy of the round ligaments of the uterus of the fetus were studied on 160 preparations of fetuses and newborns using a complex of morphological research methods: macroscopic, conventional and fine preparation, microscopic, vascular injection, making topographic and anatomical sections, X-ray, computed tomography, three-dimensional computer reconstruction, morphometric and statistical.

**Results.** The round ligaments of the uterus, as well as the own ligaments of

---

---

**Оригінальні дослідження**

---

---

*the ovaries, in the overwhelming majority of cases, are visualized in the form of dense elongated white cylinders in which it is possible to trace the blood vessels. In our opinion, these ligaments are of unequal decisive importance for establishing one or another topography of the internal female genital organs in the perinatal period. When a displacement of the uterus in the frontal plane was detected, one of the round ligaments of the uterus was shorter, in accordance with the side of its inclination.*

**Conclusions.** 1. *Already at the beginning of the fetal period, the round ligaments of the uterus provide not only the corresponding inclination of the uterus in the sagittal plane but also its inclination in the frontal plane, giving a defined version of the topography of the internal female genital organs.* 2. *When comparing the first and second groups of fetuses, there was no significant difference in the length of the right round ligament of the uterus at each of the age stages ( $p > 0.05$ ). However, within the same group, we observe a period of accelerated growth in the length of the round ligaments of the uterus from the 7th month of intrauterine development.*

---

---

**Вступ.** До виникнення аномалій розвитку жіночих статевих органів призводять спадкові, екзогенні, мультифакторні чинники. Виникнення вад розвитку геніталій відносять до критичного періоду внутрішньоутробного розвитку. В основі лежить відсутність злиття каудальних відділів парамезонефральних проток Мюллера, відхилення в перетвореннях сечостатевої пазухи, а також патологічний перебіг органогенезу гонад, який залежить від розвитку первинної нирки. Ці відхилення становлять 16% всіх аномалій [1].

Аномалії розвитку статевих органів частіше виникають при патологічному перебігу вагітності у матері в різні терміни вагітності. Це ранні та пізні гестози, інфекційні захворювання, інтоксикація, ендокринні порушення в організмі матері [2].

Крім того, аномалії розвитку жіночих статевих органів можуть виникати під впливом шкідливих факторів зовнішнього середовища, професійних шкідливих впливів у матері, отруєннях токсичними речовинами, що можуть бути спричинені техногенними екологічними катастрофами, на які так багата новітня вітчизняна історія [3].

Поряд з аномаліями геніталій, у 40% випадків трапляються аномалії сечовидільної системи (однобічна агенезія нирки), кишечнику (атрезія анального отвору), кісток (уроджений сколіоз), а також уроджені вади серця [4].

Аномалії розвитку жіночих статевих органів становлять 4% всіх природжених аномалій розвитку. Вони трапляються в 1-3 % жіночого населення незалежно від збереження фертильної функції і часто служать причинами непліддя. Однак при деяких аномаліях (наприклад, при подвоєнні матки) вагітність може протікати нормально, тому загальну поширеність аномалій недооцінюють. Своєчасна діагностика природжених захворювань внутрішніх статевих органів має важливе практичне значення в

гінекологічній практиці. Незважаючи на широкий спектр методів діагностики (УЗД, гістероскопія, гістеросальпінгографія, лапароскопія), що застосовуються для виявлення і уточнення форми вади, проблема діагностики аномалій розвитку жіночих статевих органів залишається досить складною [5, 6].

Діагностика вад розвитку матки і піхви являє значні труднощі, що призводить до помилок у розпізнаванні типу вади. Наслідком діагностичних помилок є необґрунтовані хірургічні втручання у 24-34% хворих, особливо при складних, поєднаних і атипичних варіантах аномалій [7].

Можливо, такий високий відсоток діагностичних помилок можна пояснити відсутністю єдиної методики обстеження цієї категорії хворих і відсутністю єдиної класифікації вад розвитку матки і піхви. На даний час при описі вад розвитку матки і піхви в основному використовують класифікацію, ухвалену Американським товариством фертильності в 1988 р. Однак у ній не відображені нетипові вади розвитку і вади, що належать одночасно більш ніж до одного класу. До того ж у даній класифікації не висвітлено залежності прояву певних вад розвитку від їх етіології [8].

З огляду на вищенаведене, вважаємо за доцільне вивчення динаміки морфологічних перетворень внутрішніх жіночих статевих органів упродовж перинатального періоду онтогенезу.

**Мета роботи.** Встановити типову та варіантну анатомію круглих зв'язок матки плодів. Порівняти морфометричні параметри круглих зв'язок матки двох віддалених у часі груп плодів.

Особливості типової та варіантної анатомії круглих зв'язок матки плодів вивчено на 160 препаратах плодів і новонароджених з використанням комплексу методів морфологічного дослідження: макроскопічний, звичайне і тонке

препарування, мікроскопічний, ін'єкція судин, виготовлення топографо-анатомічних зрізів, рентгенографічний, комп'ютерна томографія, тривимірне комп'ютерне реконструювання, морфометричний та статистичний. У результаті морфометричного дослідження на кожному з етапів перинатального періоду сформовано відповідні варіаційні ряди, для яких проведена оцінка розподілів, розраховано середнє арифметичне значення зі стандартним квадратичним відхиленням та процентильний розмах величин. Між незалежними кількісними величинами визначали достовірність різниці значень за допомогою U-критерію Манна-Уїтні, для аналізу кореляційних зв'язків результатів використовували статистичний показник Спірмена. Шляхом поєднання застосованих методів дослідження вперше встановлено індивідуальну та вікову анатомічну мінливість та просторово-часові перинатальні перетворення круглих зв'язок матки з наступним визначенням критичних періодів, що має важливе значення для з'ясування морфологічних передумов виникнення уроджених вад розвитку.

Для комплексного статичного аналізу морфометричних параметрів круглих зв'язок матки між віддаленими у часі групами об'єктів дослідження сформували відповідні дві групи: I група – 35 препаратів плодів, що померли впродовж 2017-2019 рр; II група – 105 препаратів плодів з музею кафедри анатомії, клінічної анатомії та оперативної хірургії та кафедри анатомії людини імені М.Г. Туркевича Буковинського державного медичного університету, що зібрані впродовж 1995-2000 рр.

**Результати.** Кругла зв'язка матки (lig. rotundum; ligamentum teres uteri) складається з гладеньком'язових пучків, що переплітаються зі значною кількістю сполучнотканинних волокон. Круглих зв'язок – дві, права та ліва. Вони являють собою ніби скручені в канатик утворення. У невагітних довжина зв'язки 10-15 см. Діаметр від 3 до 5 мм. Бере свій початок від м'язового шару передньої стінки матки дещо допереду та позаду від трубного кута у вигляді широкої стрічки, поступово скручуючись та зменшуючись у діаметрі, кругла зв'язка прямує вперед та назовні до пахвинного каналу, проходить крізь нього й віялоподібно розгалужується в товщі великої статевої губи. До занурення у пахвинний канал вона вкрита очеревиною (переднім листком широкої зв'язки матки), через яку вона чітко контурується. Круглі зв'язки неоднаково розвинуті в різних жінок, крім того, на їх об'єм та властивості впливають різні фізіологічні (вагітність) або патологічні (пухлини) стани органів таза (рис. 1).

Проведений аналіз результатів статистичного дослідження морфометричних параметрів лівої круглої зв'язки матки плодів (рис. 2. А) вказують на те, що у плодів 4-7 місяців першої групи достовірно

різниці в її довжині не виявлено ( $p > 0,05$ ), до того ж показники даного вікового періоду є достовірно найнижчими ( $p < 0,05-0,01$ ). Проте показники плодів першої групи семи місяців так само достовірно не

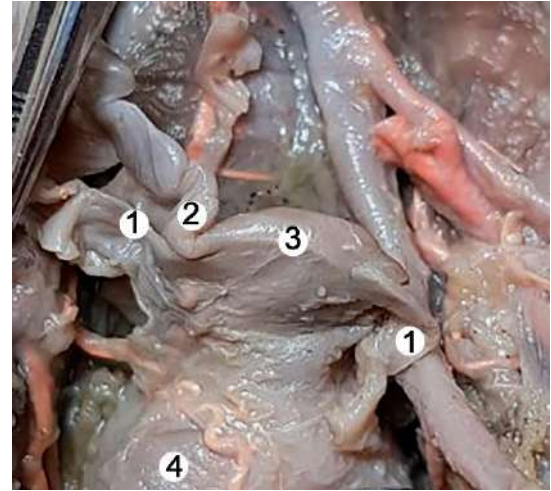


Рис. 1. Внутрішні жіночі статеві органи плода 465,0 мм ТПД. Макропрепарат. Зб. х 2: 1 – круглі зв'язки матки; 2 – маткові труби; 3 – матка; 4 – піхва.

відрізняються від показників ще й плодів 8-го місяця ( $p > 0,05$ ), які аналогічно достовірно не відрізняються від показників плодів першої групи 9-го місяця і достовірно переважають довжину лівої круглої зв'язки матки першої групи плодів 4-6-го місяців. Показники довжини лівої круглої зв'язки матки першої групи 9-го місяця достовірно менші за такі плодів 10-го місяця ( $p < 0,05$ ) і достовірно переважають розміри лівої круглої зв'язки матки плодів першої групи 4-7-го місяців. На 10-му місяці розвитку плода морфометричні параметри лівої круглої зв'язки матки плодів першої групи достовірно переважають аналогічні показники плодів 4-9-го місяців ( $p < 0,05-0,01$ ).

Стосовно порівняння морфометричних показників лівої круглої зв'язки матки плодів другої групи (рис. 2. Б) нами виявлено певні відмінності щодо таких першої групи. Достовірно виявлено, що морфометричні параметри плодів 4-го місяця не відрізняються від таких плодів 6-го місяця ( $p > 0,05$ ), проте вони достовірно менші за такі плодів решти вікових груп (5-7-10-го місяців) ( $p < 0,05-0,001$ ).

Довжина лівої круглої зв'язки матки плодів другої групи 5-го місяця достовірно не відрізняється від такого 6-го місяця ( $p > 0,05$ ), достовірно більша за таку плодів 4-го місяця другої групи ( $p < 0,05$ ) і менша за решту вікових груп (7-10-й місяці) ( $p < 0,01-0,001$ ).

На 6-му місяці морфометричні параметри довжини лівої круглої зв'язки матки плодів другої групи достовірно менші за такі плодів 7-10-го місяців цієї ж групи ( $p < 0,01-0,001$ ). Достовірної різниці між довжиною лівої круглої зв'язки плодів 6-го місяця та 5-го не виявлено ( $p > 0,05$ ), проте вона достовірно більша за таку 4-го місяця ( $p < 0,05$ ).

У плодів 7-го місяця другої групи морфометричні

## Оригінальні дослідження

показники довжини лівої круглої зв'язки матки достовірно переважають над такими плодів 4-6-го місяців другої групи ( $p < 0,05-0,001$ ) і в той же час вони достовірно менші за таку плодів 8-10-го місяців

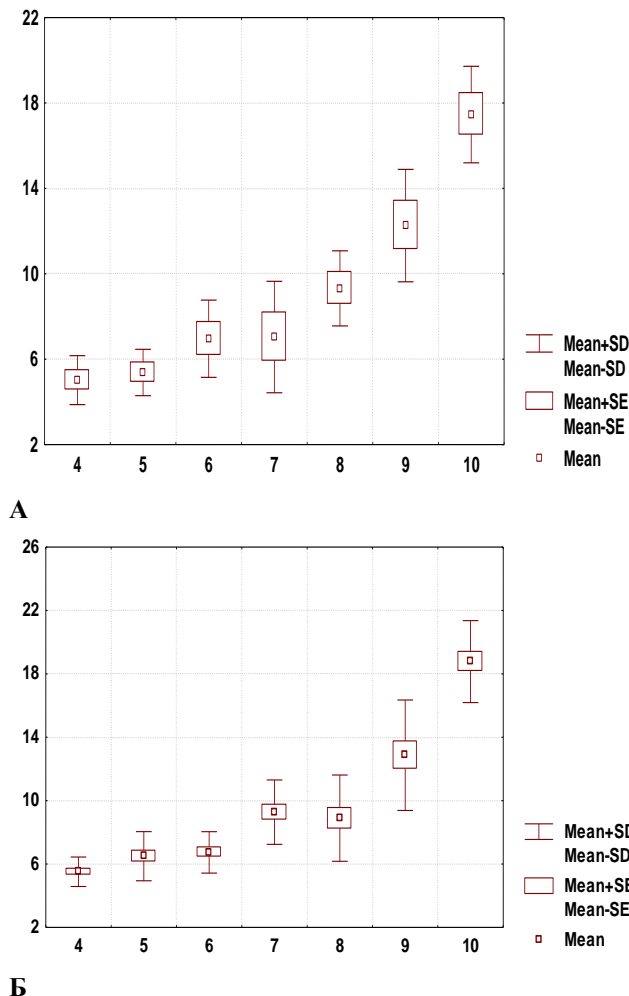


Рис. 2. Довжина лівої круглої зв'язки: А – перша група, дослідження 2017-2019 рр.; Б – друга група, препарати 1995-2000 рр.

другої групи ( $p < 0,001$ ).

У плодів 8-го місяця другої групи морфометричні показники довжини лівої круглої зв'язки матки достовірно переважають над такими плодів 4-7-го місяців другої групи ( $p < 0,01-0,001$ ) і в той же час вони достовірно менші за таку плодів 9-10-го місяців другої групи ( $p < 0,001$ ).

У плодів 9-го місяця другої групи морфометричні показники довжини лівої круглої зв'язки матки достовірно переважають над такими плодів 4-8-го місяців другої групи ( $p < 0,01-0,001$ ) і в той же час вони достовірно менші за таку плодів 10-го місяця другої групи ( $p < 0,001$ ).

На 10-му місяці морфометричні показники довжини лівої круглої зв'язки матки достовірно переважають над такими решти вікових груп ( $p < 0,01-0,001$ ).

У порівнянні першої та другої групи плодів достовірної різниці щодо довжини лівої круглої зв'язки матки на кожному з вікових етапів не виявлено ( $p > 0,05$ ).

Проведений аналіз результатів статистичного дослідження морфометричних параметрів правої круглої зв'язки матки плодів (рис. 3. А) вказують на те, що у плодів 4-7-го місяців першої групи достовірної різниці в її довжині не виявлено ( $p > 0,05$ ), до того ж показники даного вікового періоду є достовірно найнижчими ( $p < 0,05-0,01$ ).

На 8-му місяці розвитку плодів першої групи довжина круглої зв'язки достовірно переважає таку плодів 4-го та 5-го місяця ( $p < 0,05$ ) і достовірно не відрізняється від аналогічних параметрів плодів 6-7-го та 9-го місяця ( $p > 0,05$ ). У решти вікових груп 9-го та 10-го місяця показники довжини правої круглої зв'язки матки достовірно більші за таку ж 8-го місяця першої групи.

Довжина круглої зв'язки матки плодів першої групи 9-го місяця достовірно переважає аналогічні параметри плодів першої групи 4-7-го місяців ( $p < 0,05-0,01$ ). Достовірної різниці між названими вище параметрами плодів 9-го місяця та 8-го не вдалось виявити ( $p > 0,05$ ). Щодо порівняння довжини круглої зв'язки матки плодів першої групи 9-го та 10-го місяця, то варто відзначити -- вказаний параметр на 9-му місяці достовірно менший за такий 10-го місяця ( $p < 0,05$ ).

На 10-му місяці довжина круглої зв'язки матки плодів першої групи достовірно переважає аналогічні параметри плодів першої групи всіх попередніх вікових груп ( $p < 0,05-0,01$ ).

Стосовно порівняння морфометричних показників правої круглої зв'язки матки плодів другої групи (рис. 3. Б) нами виявлено певні відмінності щодо таких першої групи. Достовірно виявлено, що морфометричні параметри плодів 4-го місяця не відрізняються від таких плодів 5-го та 6-го місяця ( $p > 0,05$ ), проте вони достовірно менші за такі плодів решти вікових груп (7-10-й місяці) ( $p < 0,01-0,001$ ).

Довжина правої круглої зв'язки матки плодів другої групи 5-го місяця достовірно не відрізняється від такого 6-го та 4-го місяця ( $p > 0,05$ ) і менша за решту вікових груп (7-10-й місяці) ( $p < 0,01-0,001$ ).

На 6-му місяці морфометричні параметри довжини правої круглої зв'язки матки плодів другої групи достовірно менші за такі плодів 7-10-го місяців цієї ж групи ( $p < 0,01-0,001$ ). Достовірної різниці між довжиною правої круглої зв'язки плодів 6-5-го та 4-го місяця не виявлено ( $p > 0,05$ ).

У плодів 7-го місяця другої групи морфометричні показники довжини правої круглої зв'язки матки достовірно переважають над такими плодів 4-6-го місяців другої групи ( $p < 0,05-0,001$ ) і в той же час вони достовірно менші за таку плодів 9-10-го місяців другої групи ( $p < 0,001$ ). Достовірної різниці між довжиною правої круглої зв'язки плодів 7-го та 8-го місяця не виявлено ( $p > 0,05$ ).

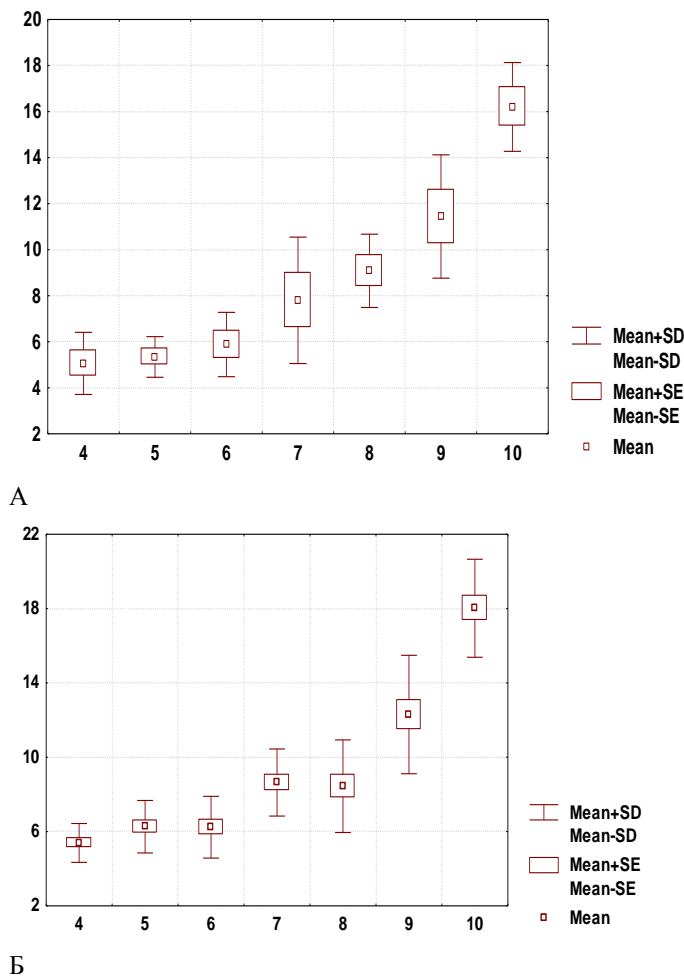


Рис. 3. Довжина правої круглої зв'язки: А – перша група, дослідження 2017-2019 рр.; Б – друга група, препарати 1995-2000 рр.

У плодів 8-го місяця другої групи морфометричні показники довжини правої круглої зв'язки матки достовірно переважають над такими плодів 4-6-го місяців другої групи ( $p < 0,01-0,001$ ) і в той же час вони достовірно менші за таку плодів 9-10-го місяців другої групи ( $p < 0,001$ ). Достовірної різниці між довжиною правої круглої зв'язки плодів 7-го та 8-го місяця не виявлено ( $p > 0,05$ ).

У плодів 9-го місяця другої групи морфометричні показники довжини правої круглої зв'язки матки достовірно переважають над такими плодів 4-8-го місяців другої групи ( $p < 0,01-0,001$ ) і в той же час вони достовірно менші за таку плодів 10-го місяця другої групи ( $p < 0,001$ ).

На 10-му місяці морфометричні показники довжини правої круглої зв'язки матки достовірно переважають над такими решти вікових груп ( $p < 0,01-0,001$ ).

**Висновки.** 1. Вже на початку плодового періоду круглі зв'язки матки забезпечують не лише відповідний нахил матки у сагітальній площині, але і її нахил у фронтальній площині, забезпечуючи певний варіант топографії внутрішніх жіночих

статевих органів.

2. У порівнянні першої та другої групи плодів достовірної різниці щодо довжини правої круглої зв'язки матки на кожному з вікових етапів не виявлено ( $p > 0,05$ ). Проте в рамках однієї групи спостерігаємо період прискореного зростання довжини круглих зв'язок матки із 7-го місяця внутрішньоутробного розвитку.

**Перспективи подальших досліджень.** Вважаємо за доцільне провести морфологічний аналіз динаміки перетворень всього комплексу зв'язкового апарату внутрішніх жіночих статевих органів плодів та порівняти їх морфометричні параметри у віддалених у часі груп плодів.

#### Список літератури

1. Asiamah Amponsah C, Zou K, Lu LL, Zhang SW, Xue Y, Su Y, et al. Genetic effects of polymorphisms of candidate genes associated with ovary development and egg production traits in ducks. *Anim Reprod Sci.* 2019 Dec;211:106219. DOI: 10.1016/j.anireprosci.2019.106219.
2. Chapel DB, Joseph NM, Krausz T, Lastra RR. An Ovarian Adenocarcinoma With Combined Low-grade Serous and Mesonephric Morphologies Suggests a Müllerian Origin for Some Mesonephric Carcinomas. *Int J of Gynecol Pathol.* 2018;37(5):448-59. DOI: 10.1097/PGP.0000000000000444.
3. Danilova TI, Tikhomirova VYu, Melnikova EA, Khludcev VN. Undescended testis and the modern approach to prooehylaxis of male infertility. *Pacific Medical Journal.* 2006;4:59-60.
4. Khmara TV, Riznichuk MA, Strizhakovskaya LA. Sex-Related Differences in Urethra Development in Human Embryos. *Russian Journal of Developmental Biology.* 2018;49(2):101-7.
5. Liu L, Yang H, Zhang SP. Uterus-like mass in the right broad ligament: A case report. *Medicine (Baltimore).* 2019 Sep;98(38):e17246. DOI: 10.1097/MD.00000000000017246.
6. Meseke M, Pröls F, Schmahl C, Seebo K, Kruse C, Brandt N, et al. Reelin and aromatase cooperate in ovarian follicle development. *Sci Rep.* 2018 Jun 7;8(1):8722. DOI: 10.1038/s41598-018-26928-x.
7. Roly ZY, Backhouse B, Cutting A, Tan TY, Sinclair AH, Ayers KL, et al. The cell biology and molecular genetics of Müllerian duct development. *Wiley Interdiscip Rev Dev Biol.* 2018 May;7(3):e310.
8. Tuxhorn JA, Ayala GE, Smith MJ, Smith VC, Dang TD, Rowley DR. Reactive Stroma in Human Prostate Cancer: Induction of Myofibroblast Phenotype and Extracellular Matrix Remodeling. *Clin Cancer Res.* 2002;8(9):2912-23.

#### References

1. Asiamah Amponsah C, Zou K, Lu LL, Zhang SW, Xue Y, Su Y, et al. Genetic effects of polymorphisms of candidate genes associated with ovary development and egg production traits in ducks. *Anim Reprod Sci.* 2019 Dec;211:106219. DOI: 10.1016/j.anireprosci.2019.106219.
2. Chapel DB, Joseph NM, Krausz T, Lastra RR. An Ovarian Adenocarcinoma With Combined Low-grade Serous and Mesonephric Morphologies Suggests a Müllerian Origin for Some Mesonephric Carcinomas. *Int J Gynecol Pathol.* 2018;37(5):448-59. DOI: 10.1097/PGP.0000000000000444.
3. Danilova TI, Tikhomirova VYu, Melnikova EA, Khludcev VN. Undescended testis and the modern approach to prooehylaxis of male infertility. *Pacific Medical Journal.* 2006;4:59-60.
4. Khmara TV, Riznichuk MA, Strizhakovskaya LA. Sex-



## Оригінальні дослідження

---

Related Differences in Urethra Development in Human Embryos. Russian Journal of Developmental Biology. 2018;49(2):101-7.

5. Liu L, Yang H, Zhang SP. Uterus-like mass in the right broad ligament: A case report. Medicine (Baltimore). 2019 Sep;98(38):e17246. DOI: 10.1097/MD.00000000000017246.

6. Meseke M, Pröls F, Schmahl C, Seebo K, Kruse C, Brandt N, et al. Reelin and aromatase cooperate in ovarian follicle development. Sci Rep. 2018 Jun 7;8(1):8722. DOI:

10.1038/s41598-018-26928-x.

7. Roly ZY, Backhouse B, Cutting A, Tan TY, Sinclair AH, Ayers KL, et al. The cell biology and molecular genetics of Müllerian duct development. Wiley Interdiscip Rev Dev Biol. 2018 May;7(3):e310.

8. Tuxhorn JA, Ayala GE, Smith MJ, Smith VC, Dang TD, Rowley DR. Reactive Stroma in Human Prostate Cancer: Induction of Myofibroblast Phenotype and Extracellular Matrix Remodeling. Clin Cancer Res. 2002;8(9):2912-23.

### Відомості про авторів

Проняєв Дмитро Володимирович – доцент, к.мед.н., доцент кафедри анатомії, клінічної анатомії та оперативної хірургії Вищого державного навчального закладу України «Буковинський державний медичний університет», м. Чернівці, Україна.

Рябий Сергій Ілліч – доцент, к.мед.н., доцент кафедри догляду за хворими та вищої медсестринської освіти Вищого державного навчального закладу України «Буковинський державний медичний університет», м. Чернівці, Україна.

Ємельяненко Наталія Романівна – асистент кафедри анатомії людини ім. М.Г. Туркевича Вищого державного навчального закладу України «Буковинський державний медичний університет», м. Чернівці, Україна.

### Сведения об авторах

Проняев Дмитрий Владимирович – доцент, к.мед.н., доцент кафедры анатомии, клинической анатомии и оперативной хирургии Высшего государственного учебного заведения Украины «Буковинский государственный медицинский университет», г. Черновцы, Украина.

Рябой Сергей Иллич – доцент, к.мед.н., доцент кафедры ухода за больными и высшего медсестринского образования Высшего государственного учебного заведения Украины «Буковинский государственный медицинский университет», г. Черновцы, Украина.

Емельяненко Наталья Романовна – асистент кафедры анатомии человека им. Н.Г. Туркевича Высшего государственного учебного заведения Украины «Буковинский государственный медицинский университет», г. Черновцы, Украина.

### Information about the authors

Proniaiev Dmytro Volodymyrovych – Docent, Candidate of Medical Sciences, Associate Professor at the Department of Anatomy, Clinical Anatomy and Operative Surgery of the Higher State Educational Institution of Ukraine «Bukovinian State Medical University», Chernivtsi, Ukraine.

Riabyi Serhii Illich – Docent, Candidate of Medical Sciences, Associate Professor at the Department of Nursing and Higher Nursing Education of the Higher State Educational Institution of Ukraine «Bukovinian State Medical University», Chernivtsi, Ukraine.

Yemelienenko Nataliya Romanivna – assistant at the M.H. Turkevych Human Anatomy Department of the Higher State Educational Institution of Ukraine «Bukovinian State Medical University», Chernivtsi, Ukraine.

*Надійшла до редакції 28.07.20*

*Рецензент – проф. Кривецький В.В.*

*© Д.В. Проняєв, С.І. Рябий, Н.Р. Ємельяненко, 2020*