

Міністерство охорони здоров'я України
Вищий державний навчальний заклад України
«Буковинський державний медичний університет»

БУКОВИНСЬКИЙ МЕДИЧНИЙ ВІСНИК

Український науково-практичний журнал

Заснований у лютому 1997 року

Видається 4 рази на рік

Включений до Ulrichsweb™ Global Serials Directory, наукометричних і спеціалізованих баз даних Google Scholar, Index Copernicus International (Польща), Scientific Indexing Services (США), Infobase Index (Індія), Ukrainian research & Academy Network (URAN), НБУ ім. Вернадського, “Джерело”

ТОМ 24, № 1 (93)

2020

Редакційна колегія:

головний редактор Т.М. Бойчук,
О.Б. Беліков, О.І. Годованець, І.І. Заморський,
О.І. Івашук (перший заступник головного редактора),
Т.О. Ілащук, А.Г. Іфтодій, Г.Д. Коваль, О.К. Колоскова,
В.В. Кривецький (заступник головного редактора),
В.В. Максим'юк, Т.В. Мохорт, Н.В. Пашковська, Л.П. Сидорчук,
С.В. Сокольник, В.К. Тащук (відповідальний секретар), С.С. Ткачук,
О.І. Федів (відповідальний секретар), О.В. Цигикало

Наукові рецензенти:

проф. І.І. Заморський, проф. В.В. Максим'юк, проф. С.С. Ткачук

Редакційна рада:
К.М. Амосова (Київ), В.В. Бойко (Харків),
А.І. Гоженко (Одеса), В.М. Запорожан (Одеса),
В.М. Коваленко (Київ), З.М. Митник (Київ),
В.І. Паньків (Київ), В.П. Черних (Харків),
Герхард Дамман (Швейцарія),
Збігнев Копанські (Польща),
Дірк Брутцерт (Бельгія),
Раду Крістіан Дабіша (Румунія)
Віктор Ботнару (Респ. Молдова)

Рекомендовано до друку та до поширення через мережу Інтернет рішенням вченої ради
Вищого державного навчального закладу України «Буковинський державний медичний
університет»
(протокол № 6 від 27.02.2020 року)

Буковинський медичний вісник
(Бук. мед. вісник) –
науково-практичний журнал, що
рецензується
Bukovinian Medical Herald
(Buk. Med. Herald)
Заснований у лютому 1997 р. Видається 4
рази на рік
Founded in February, 1997 Published four
times annually
Мова видання: українська, російська,
англійська
Сфера розповсюдження загальнодержавна,
зарубіжна
Свідоцтво про державну реєстрацію:
серія КВ №15684-4156 ПР від 21.09.2009

Наказом
Міністерства освіти і науки України від 06
листопада 2014 року № 1279 журнал
“Буковинський медичний вісник”
включено до переліку наукових фахових
видань України
Адреса редакції: 58002, Чернівці,
пл. Театральна, 2
Тел.: (0372) 55-37-54,
52-40-78
Факс: (0372) 55-37-54
e-mail: bmh@bsmu.edu.ua
Адреса електронної версії журналу в
Internet:
<http://e-bmv.bsmu.edu.ua>
Секретар редакції
І.І. Павлуник
Тел.: (0372) 52-40-78

ПАТОГІСТОЛОГІЧНІ ТА ГІСТОХІМІЧНІ ОСОБЛИВОСТІ ЗМІН ТКАНИНИ ПЕЧІНКИ ПРИ НЕАЛКОГОЛЬНОМУ СТЕАТОГЕПАТИТІ ЗАЛЕЖНО ВІД НАЯВНОСТІ ІШЕМІЧНОЇ ХВОРОБИ СЕРЦЯ

*О.С. Хухліна¹, О.Б. Кузьмінська², І.С. Давиденко¹, А.А. Антонів¹,
Т.М. Антофійчук¹, З.Я. Коцюбійчук^{1,2}*

¹Вищий державний навчальний заклад України «Буковинський державний медичний університет», м. Чернівці, Україна

²Обласне комунальне некомерційне підприємство «Чернівецька лікарня швидкої медичної допомоги», м. Чернівці, Україна

Ключові слова:

неалкогольний стеатогепатит, ішемічна хвороба серця, фіброз печінки, гідропічна дистрофія гепатоцитів, некроз, апоптоз.

Буковинський медичний вісник. Т.24, № 1 (93). С. 167-173.

DOI:

10.24061/2413-0737.
XXIV.1.93.2020.22

E-mail:

oksanakhukhlina@gmail.com, olhakuzminska@ukr.net, davydenko.igor@bsmu.edu.ua, antonivalona@ukr.net, taniantof@gmail.com, zoryana19_gr8@bigmir.net

Мета дослідження — з'ясування патогістологічних та гістохімічних особливостей змін тканини печінки при неалкогольному стеатогепатиті (НАСГ) за коморбідності з ожирінням та ішемічною хворобою серця (ІХС) порівняно з перебігом НАСГ на тлі ожиріння.

Матеріал і методи. Для дослідження взято 18 зразків автопсійного матеріалу печінки померлих із НАСГ та ожирінням I ступеня, віком від 40 до 70 років, серед яких у 9 осіб прижиттєво встановлений НАСГ, ожиріння та у 9 — НАСГ, ожиріння та ІХС. Морфологічне дослідження печінки здійснювали за стандартною методикою. Зрізи забарвлювали гематоксиліном та еозином з оглядовою метою. Для виявлення компонентів сполучної тканини використали методики забарвлення гістологічних зрізів хромотропом-водним-блакитним за методом Н. З. Слінченка та бромфеноловим синім за методом Mikel Calvo.

Результати. При НАСГ на тлі ожиріння та ІХС відсоток гепатоцитів із стеатозом є у 2,5 раза вищим ($p < 0,05$) порівняно з НАСГ без патології міокарда. За коморбідності НАСГ із ІХС істотно зростає відсоток гепатоцитів у стані зернистої або гідропічної дистрофії (в 1,2 раза ($p < 0,05$)) та відсоток гепатоцитів з ознаками загибелі — переважно некрозу (в 1,6 раза ($p < 0,05$)), іноді апоптозу. У хворих на НАСГ загальний відсоток гепатоцитів у стані альтерації (дистрофія, некроз чи апоптоз) є суттєво нижчим (60,9%) ($p < 0,05$), ніж у хворих на НАСГ та ІХС (99,4%). За коморбідності НАСГ, ожиріння та ІХС у 100% випадків реєструвався ліпофусциноз гепатоцитів проти 33,3% випадків НАСГ без ІХС ($p < 0,009$). Коморбідна ІХС за НАСГ на тлі ожиріння призводить до збільшення питомого об'єму сполучної тканини у паренхімі печінки — у 2,1 раза порівняно з НАСГ ($p < 0,05$), а також до вищого ступеня її дозрівання.

Висновок. При неалкогольному стеатогепатиті у хворих на ішемічну хворобу серця розвиваються зміни, які знаходяться в тісному патогенетичному зв'язку між собою і полягають у венозному застої та гіпоксії печінки та стійкою активізацією вільнорадикальних процесів. Вказані процеси призводять до стійких морфологічних змін значної давності в тканині печінки з розростанням та ущільненням, більшим ступенем дозрівання сполучної тканини і пов'язані з активізацією фібробластів печінки.

Ключевые слова:

неалкогольный стеатогепатит, ишемическая болезнь сердца, фиброз печени, гидропическая

ГИСТОЛОГИЧЕСКИЕ И ГИСТОХИМИЧЕСКИЕ ОСОБЕННОСТИ ПЕЧЕНИ У БОЛЬНЫХ НЕАЛКОГОЛЬНЫМ СТЕАТОГЕПАТИТОМ В ЗАВИСИМОСТИ ОТ НАЛИЧИЯ ИШЕМИЧЕСКОЙ БОЛЕЗНИ СЕРДЦА

*О.С. Хухлина, О.Б. Кузьминская, И.С. Давиденко, А.А. Антонив,
Т.Н. Антофийчук, З.Я. Коцюбийчук*

Оригінальні дослідження

дистрофія
гепатоцитів, некроз,
апоптоз.

Буковинський медичний
вестник. Т.24, № 1
(93). С. 167-173.

Цель исследования — выяснение патогистологических и гистохимических особенностей изменений ткани печени при неалкогольном стеатогепатите (НАСГ) по коморбидности с ожирением и ишемической болезнью сердца (ИБС) по сравнению с течением НАСГ на фоне ожирения.

Материал и методы. Для исследования были взяты 18 образцов аутопсийного материала печени пациентов с НАСГ в возрасте от 40 до 70 лет, среди которых у 9 человек прижизненно был установлен НАСГ и 9 — НАСГ и коморбидная ИБС. Морфологическое исследование печени осуществляли по стандартной методике. Срезы окрашивали гематоксилином и эозином с обзорной целью. Для выявления компонентов соединительной ткани использовали методики окраски гистологических срезов хромотропом-водным голубым методом Н. З. Слинченко и бромфеноловым синим по методу Mikel Calvo.

Результаты. При наличии НАСГ на фоне ожирения и ИБС процент гепатоцитов со стеатозом у 2,5 раза выше ($p < 0,05$) по сравнению с НАСГ без патологии миокарда. По коморбидности НАСГ с ИБС существенно возрастает процент гепатоцитов в состоянии зернистой или гидропической дистрофии (в 1,2 раза ($p < 0,05$)) и процент гепатоцитов с признаками гибели — преимущественно некроза (в 1,6 раза ($p < 0,05$)), иногда апоптоза. У больных НАСГ общий процент гепатоцитов в состоянии альтерации (дистрофия, некроз или апоптоз) существенно ниже (60,9%) ($p < 0,05$), чем у больных НАСГ и ИБС (99,4%). По коморбидности НАСГ, ожирения и ИБС в 100% случаев регистрировался липофусциноз гепатоцитов против 33,3% случаев НАСГ без ИБС ($p < 0,009$). Коморбидность ИБС при НАСГ на фоне ожирения приводит к увеличению удельного объема соединительной ткани в паренхиме печени — в 2,1 раза по сравнению с НАСГ ($p < 0,05$), а также высшей степени ее созревания.

Вывод. При неалкогольном стеатогепатите у больных с ишемической болезнью сердца развиваются изменения, которые находятся в тесной патогенетической связи между собой и заключаются в венозном застое и гипоксии печени и устойчивой активизации свободнорадикальных процессов. Указанные процессы приводят к стойким морфологическим изменениям значительной давности в ткани печени с разрастанием и уплотнением и большей степенью созревания соединительной ткани и связанные с активизацией фибробластов печени.

Keywords: nonalcoholic steatohepatitis, coronary heart disease, liver fibrosis, hydropic dystrophy of hepatocytes, necrosis, apoptosis.

Bukovinian Medical
Herald. V.24, № 1 (93).
P. 167-173.

HISTOLOGICAL AND HISTOCHEMICAL FEATURES OF THE LIVER IN PATIENTS WITH NON-ALCOHOLIC STEATOHEPATITIS DEPENDING ON THE PRESENCE OF CORONARY HEART DISEASE

**O.S. Khukhlina, O.B. Kuzminska, I.S. Davydenko, A.A. Antoniv,
T.M. Antofichuk, Z.Ya. Kotsiubichuk**

The aim of the study — investigation of pathohistological and histochemical features of changes in liver tissue with nonalcoholic steatohepatitis (NASH) and comorbid obesity and coronary heart disease (CHD) in comparison with the course of NASH on the background of obesity.

Material and methods. Eighteen specimens of the autopsy material of the liver of patients with NASH were taken for the study, including 9 persons with NASH and 9 — with NASH and comorbid CHD. The morphological examination of the liver was carried out according to the standard method. The sections were stained with hematoxylin and eosin for inspection purposes. To identify the components of connective tissue, we used the techniques of staining histological sections by chromotrope aqueous blue according to the method of N. Z. Slinchenko and bromphenol blue based on Mikel Calvo method.

Results. In the presence of NASH with comorbid obesity and CHD, the percentage of hepatocytes with steatosis is 2.5 times higher ($p < 0.05$) compared to NASH without myocardial pathology. The comorbidity of NASH with CHD significantly increases the percentage of hepatocytes in the state of granular or hydropic dystrophy (in 1.2 times ($p < 0.05$)) and the percentage of hepatocytes with signs of death — mainly necrosis (1.6 times ($p < 0.05$)), sometimes apoptosis. In patients with NASH, the overall percentage of hepatocytes in the state of alteration (dystrophy, necrosis or apoptosis) is significantly lower (60.9%) ($p < 0.05$) than in patients with NASH and CHD (99.4%). Comorbidity of NASH, obesity and CHD in 100% of cases reported in hepatocyte lipofuscinosis compared to 33.3% of NASH cases without CHD ($p < 0.009$). Comorbid CHD with NASH and obesity leads to an increase in the connective tissue volume in the liver parenchyma — in 2.1 times compared with NASH ($p < 0.05$), as well as to a higher degree of its maturation.

Conclusion. In patients with nonalcoholic steatohepatitis and coronary heart disease develop changes that are in close pathogenetic interconnection and manifested by venous stasis, liver hypoxia and sustained activation of free radical processes. These processes lead to persistent considerable morphological long standing changes in the liver tissue with growth and compaction, a greater degree of connective tissue maturation, and are associated with activation of liver fibroblasts.

Вступ. Неалкогольна жирова хвороба печінки (НАЖХП) у наш час визнана у всьому світі поширеним хронічним захворюванням печінки, глобальна поширеність якого становить близько 24%, а неалкогольний стеатогепатит (НАСГ) виявляється у 2–3% загальної популяції [1, 2]. Незважаючи на наявність широкого спектра лабораторних та візуалізаційних методів, «золотим стандартом» для діагностики НАЖХП досі залишається біопсія печінки. Це єдиний спосіб безпосередньої верифікації наявного НАСГ та фіброзу печінки (ФП) [3–6].

Незважаючи на високий рівень вивчення патоморфологічної картини та закономірностей прогресування ФП при НАСГ на тлі ожиріння, цукрового діабету 2-го типу [3, 4, 6, 7], гістологічні особливості печінкової тканини при НАСГ за коморбідності з ІХС вивчені недостатньо.

Мета дослідження — з'ясування патогістологічних та гістохімічних особливостей змін тканини печінки при НАСГ за коморбідності з ожирінням та ІХС порівняно з перебігом НАСГ на тлі ожиріння.

Матеріал і методи. Для дослідження взято 18 зразків автопсійного матеріалу печінки померлих із НАСГ та ожирінням I ступеня, віком від 40 до 70 років, серед яких у 9 осіб прижиттєво встановлений НАСГ, ожиріння та у 9 — НАСГ, ожиріння та ІХС, стабільна стенокардія напруги II-III ФК.

Морфологічне дослідження печінки здійснювали за стандартною методикою. Матеріал фіксували 22–24 години у 10% нейтральному забуференому розчині формаліну, проводили етанолову дегідратацію та заливку в парафін. З парафінових блоків на санному мікростомі виготовляли зрізи товщиною 5 мкм, монту-

вали на неімуногенні скельця SuperFrost Plus (Germany). Зрізи забарвлювали гематоксиліном та еозином з оглядовою метою. Для виявлення компонентів сполучної тканини використали методики забарвлення гістологічних зрізів хромotropом-водним-блакитним за методом Н.З. Слінченка [8] та бромфеноловим синім за методом Mikel Calvo [9]. Ступінь окиснювальної модифікації білків (ОМБ) у цитоплазмі гепатоцитів (співвідношення карбоксильних та аміногруп) згідно з методикою Mikel Calvo визначали за коефіцієнтом R/B (червоний/синій). Мікроспектрофотометричні дослідження виконані з використанням цитологічного аналізатора з програмним забезпеченням «ВидеоТест — Розмер 5,0» (2000) на кафедрі патоморфології ВДНЗ України «Буковинський державний медичний університет».

Вірогідність різниці середньої арифметичної та її похибки між групами дослідження вивчали за допомогою непараметричного рангового критерію Манна-Уїтні. Різницю вважали вірогідною при рівні значущості $p < 0,05$. Перевірку вірогідності розбіжності здійснювали за допомогою точного методу Фішера, кутового ф-перетворення Фішера та біноміального методу.

Результати дослідження та їх обговорення. При дослідженні автопсійного матеріалу печінки при забарвленні гематоксиліном і еозином у гістологічних зрізах печінки встановлено, що при ІХС у печінці стабільно розвивається повнокров'я центральних вен та прилеглих до них частин синусоїдів, у деяких місцях відзначається сладж еритроцитів та діapedезні крововиливи. Такі порушення кровообігу в печінці вписуються у картину венозного застою, який спричинений недостатністю лівого відділу серця, що відноситься до проявів ІХС. У результаті дослідження встановлено,

Оригінальні дослідження

Таблиця 1

Деякі морфометричні та гістохімічні особливості стану гепатоцитів у хворих на неалкогольний стеатогепатит залежно від наявності ішемічної хвороби серця ($M \pm m$)

Показники, од. вимірювання	Групи обстежених хворих	
	НАСГ, 1-ша група (n=9)	НАСГ + ІХС, 2-га група (n=9)
Відсоток гепатоцитів у стані жирової дистрофії, %	17,8±0,42	44,2±1,05*
Відсоток гепатоцитів у стані зернистої або гідропічної дистрофії, %	34,2±1,12	41,2±1,08*
Відсоток гепатоцитів у стані некрозу або апоптозу, %	8,9±0,14	14,0±0,16*
Коефіцієнт R/B у гепатоцитах без ознак жирової дистрофії за результатами мікроспектрофотометричного аналізу гістологічних препаратів, забарвлених бромфеноловим синім за методом Mikel Calvo	1,35±0,009	1,49±0,012*
Коефіцієнт R/B в оболонці гепатоцитів з жировою дистрофією за результатами мікроспектрофотометричного аналізу гістологічних зрізів, забарвлених бромфеноловим синім за методом Mikel Calvo	1,42±0,011	1,59±0,012*
Примітка: * – різниця вірогідна порівняно з показником у хворих на НАСГ ($p < 0,05$) за критерієм Манна-Уїтні.		

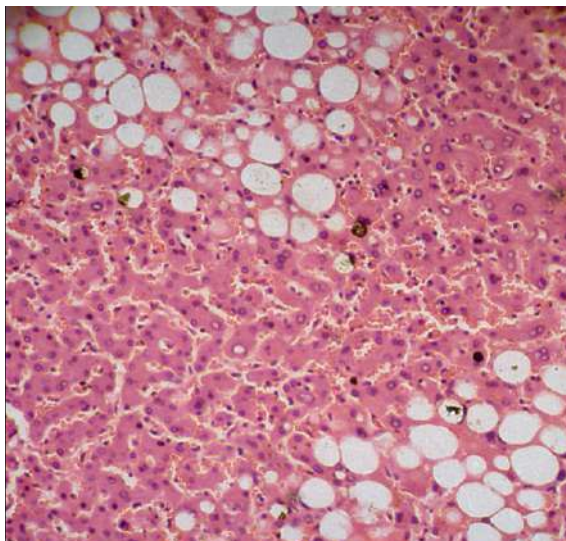


Рис. 1. Хворий з неалкогольним стеатогепатитом та ішемічною хворобою серця. Тканина печінки. Місце з вираженими ознаками ліпофусцинозу. Забарвлення гематоксилином і еозином. Об.40х. Ок.10х.

цієнтів (33,3%) з НАСГ без ІХС, але все ж при ІХС цей процес був виявлений у всіх хворих (100%).

При дослідженні гістологічних зрізів печінкової тканини, забарвлених бромфеноловим синім за методом Mikel Calvo, встановлено, що при ІХС у хворих на НАСГ у печінкових клітинах суттєво зростає інтенсивність процесів ОМБ. Отже, ці дані цілком узгоджуються з даними щодо накопичення пігменту ліпофусцину та вписуються в гіпотезу про підсилення вільнорадикального ушкодження гепатоцитів у хворих

що відсоток гепатоцитів із стеатозом, який є характерним для НАСГ, суттєво зростає у хворих на ІХС у 2,5 рази ($p < 0,05$) (табл. 1). В обох групах дослідження стеатоз не мав певного переважання розміру крапель вільного жиру, відзначалися як краплі дрібних, так і середніх чи великих розмірів. Важливо відзначити й те, що за коморбідності з ІХС істотно зростає відсоток гепатоцитів у стані зернистої або гідропічної дистрофії (в 1,2 рази ($p < 0,05$)) та відсоток гепатоцитів з ознаками загибелі — переважно некроз (в 1,6 рази ($p < 0,05$)), іноді апоптоз (табл. 1).

Крім того, у хворих на НАСГ загальний відсоток гепатоцитів у стані альтерації (дистрофія, некроз чи апоптоз) є суттєво нижчим (60,9%) ($p < 0,05$), ніж у хворих на НАСГ та ІХС (99,4%). Таким чином, поєднання НАСГ та ІХС спричиняє майже тотальну альтерацію печінкових клітин.

При вивченні гістологічних препаратів печінки, які були забарвлені гематоксилином і еозином, відзначено накопичення в печінкових клітинах ліпофусцину (рис. 1), який часто виявлявся в гепатоцитах з ознаками стеатозу. Хоча ліпофусциноз відзначений і в трьох па-

на НАСГ за ІХС.

Підсумовуючи вищевикладене, варто зазначити, що всі вищеписані зміни, окрім накопичень ліпофусцину, відносяться до нещодавніх змін у печінці. До давніх змін відносилися виявлені зміни у формуванні сполучної тканини печінки (табл. 2).

Властивості сполучної тканини в портальних трактах і поза межами портальних трактів у середніх тенденціях не відрізнялися, окрім того, далеко не завжди можна було однозначно визначити межу між порталь-

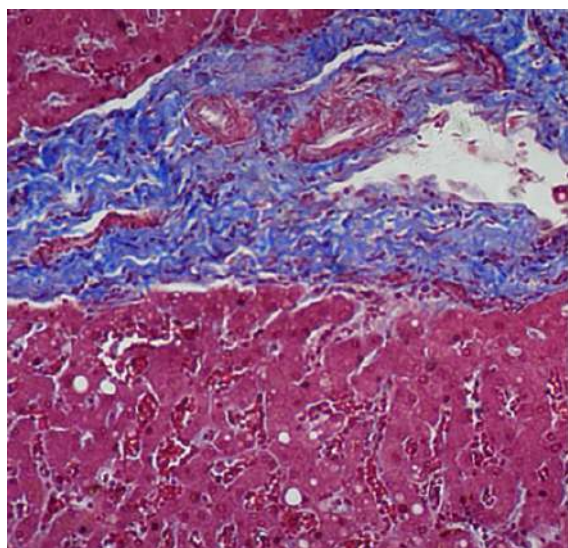


Рис. 2. Хворий на неалкогольний стеатогепатит та ішемічну хворобу серця. Тканина печінки. На обох фрагментах у верхніх частинах зображення - місця зі сполучною тканиною в порталних трактах. Гістохімічне забарвлення хромотропом – водним блакитним за Н.З. Слісценко. Об.20х. Ок.10х.

ним трактом і сполучною тканиною поза його кордонами, коли вони переходили одне в друге.

Встановлено, що ІХС призводить до збільшення питомого об'єму сполучної тканини у 2,1 раза, ($p < 0,05$), а також до більш високого ступеня її дозрівання (рис. 2), на що вказують збільшення питомої частки колагенових волокон у межах сполучної тканини в 1,2 раза ($p < 0,05$), зростання оптичної густини забарвлення колагенових волокон в 1,2 раза ($p < 0,05$), та збільшення показника R/V у сполучнотканинних волокнах ($p < 0,05$).

Таким чином, при НАСГ у хворих на ІХС розвиваються зміни, які перебувають у тісному патогенетичному зв'язку між собою і полягають у венозному застої та гіпоксії печінки та стійкій активізації вільнорадикальних процесів. Вказані процеси призводять до стійких морфологічних змін у тканині печінки з розростанням, ущільненням і більшим ступенем дозрівання сполучної тканини, і пов'язані з активізацією фіброblastів печінки. Разом із давніми проявами гіпоксії в печінці при НАСГ (стеатоз, фіброз), при ІХС підсилюються морфологічні прояви, що виникли внаслідок нещодавньої гіпоксії — стеатоз, зерниста та гідропічна дистрофія гепатоцитів, а також їх некроз та апоптоз.

Таблиця 2

Деякі морфометричні та гістохімічні особливості стану сполучної тканини (окрім фіброblastів) у хворих на неалкогольний стеатогепатит залежно від наявності ішемічної хвороби серця ($M \pm m$)

Показники, од. вимірювання	Групи обстежених хворих	
	НАСГ, 1-ша група (n=9)	НАСГ + ІХС, 2-га група (n=9)
Питомий об'єм сполучної тканини, %	8,9±0,13	18,4±0,34*
Питомий об'єм колагенових волокон у межах сполучної тканини, %	68,7±1,19	79,2±1,22*
Оптична густина забарвлення колагенових волокон, в.од.опт.густ.	0,244±0,0022	0,285±0,0024*
Коефіцієнт R/V у сполучнотканинних волокнах за результатами комп'ютерного мікроспектрофотометричного аналізу гістологічних зрізів, забарвлених бромфеноловим синім за методом Mikel Calvo	1,38±0,009	1,56±0,010*
Примітка: * – різниця вірогідна порівняно з показником у хворих на НАСГ ($p < 0,05$) за критерієм Манна-Уїтні.		

Висновки. 1. При неалкогольному стеатогепатиті на тлі ожиріння та ішемічній хворобі серця відсоток гепатоцитів із стеатозом у 2,5 раза є вищим ($p < 0,05$) порівняно з неалкогольним стеатогепатитом без патології міокарда. За коморбідності неалкогольного стеатогепатиту з ішемічною хворобою серця істотно зростає відсоток гепатоцитів у стані зернистої або гідропічної дистрофії (в 1,2 раза ($p < 0,05$)) та відсоток гепатоцитів з ознаками загибелі — переважно некрозу (в 1,6 раза ($p < 0,05$)), іноді апоптозу. У хворих на неалкогольний стеатогепатит загальний відсоток гепатоцитів у стані альтерації (дистрофія, некроз чи апоптоз) є суттєво нижчим (60,9%) ($p < 0,05$), ніж у хворих на неалкогольний стеатогепатит та ішемічну хворобу серця (99,4%).

Поєднання неалкогольного стеатогепатиту та ішемічної хвороби серця спричиняє майже тотальну альтерацію печінкових клітин.

2. За коморбідності неалкогольного стеатогепатиту, ожиріння та ішемічної хвороби серця у 100% випадків реєструвався ліпофусциноз гепатоцитів (накопичення в гепатоцитах пігменту коричнево-золотистого кольору) проти 33,3% випадків неалкогольного стеатогепатиту без ішемічної хвороби серця ($p < 0,009$). Пігмент ліпофусцин, який є одним із кінцевих продуктів перекисного окиснення ліпідів, частіше виявлявся в гепатоцитах з ознаками стеатозу, причому супроводжував саме великокраплинну форму стеатозу.

3. Коморбідна ішемічна хвороба серця за неалкогольного стеатогепатиту на тлі ожиріння призводить

Оригінальні дослідження

до збільшення питомого об'єму сполучної тканини у паренхімі печінки — у 2,1 раза порівняно з неалкогольним стеатогепатитом, ($p < 0,05$), а також до вищого ступеня її дозрівання, на що вказують збільшення питомої частки колагенових волокон у межах сполучної тканини в 1,2 раза ($p < 0,05$), зростання оптичної густини забарвлення колагенових волокон в 1,2 ($p < 0,05$), та збільшення показника R/V у сполучнотканинних волокнах ($p < 0,05$).

Перспективою подальших досліджень у цьому напрямку є розробка методу ранньої діагностики фіброзування печінки за біохімічними маркерами фіброзоутворення при неалкогольному стеатогепатиті та коморбідній ішемічній хворобі серця.

Список літератури

1. Pagadala MR, McCullough AJ. The relevance of liver histology to predicting clinically meaningful outcomes in nonalcoholic steatohepatitis. *Clin. Liver Dis.* 2012;16(3):487-504. DOI: 10.1016/j.cld.2012.05.006
2. Farrell GC, van Rooyen D, Gan L, Chitturi S. NASH is an inflammatory disorder: pathogenic, prognostic and therapeutic implications. *Gut Liver.* 2012;6(2):149-71. DOI: 10.5009/gnl.2012.6.2.149
3. Fujii H, Kawada N. Inflammation and fibrogenesis in steatohepatitis. *J. Gastroenterol.* 2012;47(3):215-25. DOI: 10.1007/s00535-012-0527-x
4. Chakraborty JB, Oakley F, Walsh MJ. Mechanisms and biomarkers of apoptosis in liver disease and fibrosis. *Int. J. Hepatol.* 2012;2012:648915. DOI: 10.1155/2012/648915
5. Itagaki H, Shimizu K, Morikawa S, Ogawa K, Ezaki T. Morphological and functional characterization of non-alcoholic fatty liver disease induced by a methionine-choline-deficient diet in C57BL/6 mice. *Int J Clin Exp Pathol.* 2013;6(12):2683-96.
6. Хухліна ОС, Антонів АА, Кузьмінська ОБ, Ляхович ОД, Мандрик ОС. Інтенсивність фіброзоутворення в печінці хворих на неалкогольний стеатогепатит на тлі ожиріння I-II ступенів та хронічну хворобу нирок. *Здобутки клінічної і експериментальної медицини.* 2018;2:147-51. DOI 10.11603/1811-2471.2018.v0.i2.8474.
7. Day CP, Anstee QM, Targher G. Progression of NAFLD to diabetes mellitus, cardiovascular disease or cirrhosis. *Nat. Rev. Gastroenterol. Hepatol.* 2013;10:330-44. DOI: 10.1038/nrgastro.2013.41.
8. Слинченко НЗ. Быстрая и прочная окраска соединительной ткани, гиалина, фибрина и фибриноидов. *Арх. патол.* 1964;26(2):84.
9. Давиденко ІС. Заходи стандартизації гістохімічної методики на окиснювальну модифікацію білків. *Український медичний альманах мед.* 2013;3:180-1.
10. **References**
11. Pagadala MR, McCullough AJ. The relevance of liver histology to predicting clinically meaningful outcomes in nonalcoholic steatohepatitis. *Clin. Liver Dis.* 2012;16(3):487-504. DOI: 10.1016/j.cld.2012.05.006
12. Farrell GC, van Rooyen D, Gan L, Chitturi S. NASH is an inflammatory disorder: pathogenic, prognostic and therapeutic implications. *Gut Liver.* 2012;6(2):149-71. DOI: 10.5009/gnl.2012.6.2.149
13. Fujii H, Kawada N. Inflammation and fibrogenesis in steatohepatitis. *J. Gastroenterol.* 2012;47(3):215-25. DOI: 10.1007/s00535-012-0527-x
14. Chakraborty JB, Oakley F, Walsh MJ. Mechanisms and biomarkers of apoptosis in liver disease and fibrosis. *Int. J. Hepatol.* 2012;2012:648915. DOI: 10.1155/2012/648915
15. Itagaki H, Shimizu K, Morikawa S, Ogawa K, Ezaki T. Morphological and functional characterization of non-alcoholic fatty liver disease induced by a methionine-choline-deficient diet in C57BL/6 mice. *Int J Clin Exp Pathol.* 2013;6(12):2683-96.
16. Khukhlina OS, Kuzminska OB, Davydenko IS, Antoniv AA, Antofiihuk TM, Z.Ya. Kotsiubiichuk. Intensyvniyst fibrozoutvorennia v pechintsі khvorykh na nealkoholnyi steatohepatyt na tli ozhyrinnia I-II stupeniv ta khronichnu khvorobu nyrok [The intensity of fibrosis in the liver of patients with non-alcoholic

Відомості про авторів

Хухліна О. С. — доктор медичних наук, професор, зав. кафедри внутрішньої медицини, клінічної фармакології та професійних хвороб, ВДНЗ України «Буковинський державний медичний університет», м. Чернівці, Україна.

Кузьмінська О. Б. — лікар-гастроентеролог, Обласне комунальне некомерційне підприємство «Чернівецька лікарня швидкої медичної допомоги», здобувач каф. внутрішньої медицини, клінічної фармакології та професійних хвороб, ВДНЗ України «Буковинський державний медичний університет», м. Чернівці, Україна.

Давиденко І. С. — доктор медичних наук, професор, зав. кафедри патологічної анатомії, ВДНЗ України «Буковинський державний медичний університет», м. Чернівці, Україна.

Антонів А. А. — доктор медичних наук, доцент каф. внутрішньої медицини, клінічної фармакології та професійних хвороб, ВДНЗ України «Буковинський державний медичний університет», м. Чернівці, Україна.

Антофійчук Т. М. — аспірант каф. внутрішньої медицини, клінічної фармакології та професійних хвороб, ВДНЗ України «Буковинський державний медичний університет», м. Чернівці, Україна.

Коцюбійчук З. Я. — асистент каф. внутрішньої медицини, клінічної фармакології та професійних хвороб, ВДНЗ України «Буковинський державний медичний університет»; лікар-терапевт, Обласне комунальне некомерційне підприємство «Чернівецька лікарня швидкої медичної допомоги», м. Чернівці, Україна.

Сведения об авторах

Хухлина О. С. — доктор медицинских наук, профессор, зав. каф. внутренней медицины, клинической фармакологии и профессиональных болезней, ВГУЗ Украины «Буковинский государственный медицинский университет», г. Черновцы, Украина.

Кузьминская О. Б. — врач-гастроэнтеролог, Обласное коммунальное некомерческое предприятие «Черновицкая больница скорой медицинской помощи», соискатель каф. внутренней медицины, клинической фармакологии и профессиональных болезней, ВГУЗ Украины «Буковинский государственный медицинский университет», г. Черновцы, Украина.

Давиденко И. С. — доктор медицинских наук, профессор, зав. каф. патологической анатомии, ВГУЗ Украины «Буковинский государственный медицинский университет», г. Черновцы, Украина.

Антонив А. А. — доктор медицинских наук, доц. каф. внутренней медицины, клинической фармакологии и профессиональных болезней, ВГУЗ Украины «Буковинский государственный медицинский университет», г. Черновцы, Украина.

Антофійчук Т. Н. — аспирант каф. внутренней медицины, клинической фармакологии и профессиональных болезней, ВГУЗ Украины «Буковинский государственный медицинский университет», г. Черновцы, Украина.

Коцюбийчук З. Я. — ассистент каф. внутренней медицины, клинической фармакологии и профессиональных болезней, ВГУЗ Украины «Буковинский государственный медицинский университет»; врач-терапевт, Обласное коммунальное некоммерческое предприятие «Черновицкая больница скорой медицинской помощи», г. Черновцы, Украина.

Information about the authors

Khukhlina O. S. — MD, PhD, DSci, Professor, Head of the Department of Internal Medicine, Clinical Pharmacology and Occupational Diseases, Higher State Educational Institution of Ukraine “Bukovinian State Medical University”, Chernivtsi, Ukraine.

Kuzminska O. B. — gastroenterologist, Regional Municipal Non-Profit Enterprise “Chernivtsi Emergency Hospital”, applicant of the Department of Internal Medicine, Clinical Pharmacology and Occupational Diseases, Higher State Educational Institution of Ukraine “Bukovinian State Medical University”, Chernivtsi, Ukraine.

Davydenko I. S. — MD, PhD, DSci, Professor, Head of the Department of Pathologic anatomy, Higher State Educational Institution of Ukraine “Bukovinian State Medical University”, Chernivtsi, Ukraine.

Antoniv A. A. — MD, PhD, Assistant Professor, Department of Internal Medicine, Clinical Pharmacology and Occupational Diseases, Higher State Educational Institution of Ukraine “Bukovinian State Medical University”, Chernivtsi, Ukraine.

Antofiihchuk T. M. — postgraduate, Department of Internal Medicine, Clinical Pharmacology and Occupational Diseases, Higher State Educational Institution of Ukraine “Bukovinian State Medical University”, Chernivtsi, Ukraine.

Kotsiubiichuk Z. Ya. — assistant, Department of Internal Medicine, Clinical Pharmacology and Occupational Diseases, Higher State Educational Institution of Ukraine “Bukovinian State Medical University”; Therapist, Regional Municipal Non-Profit Enterprise “Chernivtsi Emergency Hospital”, Chernivtsi, Ukraine.

Надійшла до редакції 18.01.2020

Рецензент — проф. Федів О.І.

*© О.С. Хухліна, О.Б. Кузьмінська, І.С. Давиденко, А.А. Антонів,
Т.М. Антофійчук, З.Я. Коцюбийчук, 2020*