

**МІНІСТЕРСТВО ОХОРОНИ ЗДОРОВ'Я УКРАЇНИ**  
**ВИЩИЙ ДЕРЖАВНИЙ НАВЧАЛЬНИЙ ЗАКЛАД УКРАЇНИ**  
**«БУКОВИНСЬКИЙ ДЕРЖАВНИЙ МЕДИЧНИЙ УНІВЕРСИТЕТ»**  
**HIGHER STATE EDUCATIONAL ESTABLISHMENT OF UKRAINE**  
**"BUKOVINIAN STATE MEDICAL UNIVERSITY"**

Індексований у міжнародних наукометричних базах:

Academy (Google Scholar)  
Ukrainian Research & Academy Network  
(URAN)  
Academic Resource Index Research Bib

Index Copernicus International  
Scientific Indexing Services  
Включений до Ulrichsweb™ Global Serials  
Directory

**KLINICHNA TA  
EKSPERIMENTAL'NA  
PATOLOGIYA**

**CLINICAL & EXPERIMENTAL  
PATHOLOGY**

На всі статті, опубліковані в журналі «Клінічна та експериментальна патологія»,  
встановлюються цифрові ідентифікатори DOI

**Т. XVIII, №3 (69), 2019**

---

**Щоквартальний український  
науково-медичний журнал.  
Заснований у квітні 2002 року**

**Свідоцтво про державну реєстрацію  
Серія КВ №6032 від 05.04.2002 р.**

---

**Засновник і видавець:** Буковинський державний медичний університет, м. Чернівці

**Головний редактор**

В. Ф. Мислицький

**Перший заступник головного редактора**

С. С. Ткачук

**Відповідальні секретарі:**

С. Є. Дейнека

О. С. Хухліна

**Секретар**

Г. М. Лапа

**Наукові редактори випуску:**

д. мед. н., проф. Т.О. Ілащук

д. мед. н., проф. Ю.Г. Масікевич

д. мед. н., проф. О.В. Цигикало

**Редакційна колегія:**

Булик Р.С.

Власик Л.І.

Денисенко О.І.

Івашук О.І.

Ілащук Т.О.

Колоскова О.К.

Коновчук В.М.

Масікевич Ю.Г.

Пашковський В.М.

Полянський І.Ю.

Сорокман Т.В.

Федів О.І.

Цигикало О.В.

---

**Адреса редакції:** 58002, Чернівці, пл. Театральна, 2, видавничий відділ БДМУ.

**Тел./факс:** (0372) 553754. **Е-mail** [myslytsky@gmail.com](mailto:myslytsky@gmail.com) [vfmyslickij@bsmu.edu.ua](mailto:vfmyslickij@bsmu.edu.ua)

Повнотекстова версія журналу представлена на сайті <http://www.bsmu.edu.ua/files/KEP/>

Електронні копії опублікованих статей передаються до **Національної бібліотеки**

**ім. В.І. Вернадського** для вільного доступу в режимі on-line.

Реферати статей публікуються в "**Українському реферативному журналі**", серія "Медицина"

## Редакційна рада:

проф. А.В. Абрамов (Запоріжжя, Україна); проф. Е.М. Алієва (Баку, Азербайджан); проф. А.І. Березнякова (Харків, Україна); проф. В.В. Братусь (Київ, Україна); чл.-кор. НАН України, проф. В.М. Єльський (Донецьк, Україна); проф. І.М. Катеренюк (Кишинів, Республіка Молдова); проф. Ю.М. Колесник (Запоріжжя, Україна); акад. АН ВШ України, проф. С.С. Костишин; чл.-кор. АМН України, проф. В.А. Міхньов (Київ, Україна); чл.-кор. НАМН України, проф. М.Г. Проданчук; акад. АМН, чл.-кор. НАН України, О.Г. Резніков (Київ, Україна); чл.-кор. НАН України, проф. В.Ф. Сагач (Київ, Україна); чл.-кор. НАН України, проф. Р.С. Стойка (Львів, Україна); акад. НАМН, чл.-кор. НАН України М.Д. Тронько; проф. В.В. Чоп'як (Львів, Україна); проф. В.О. Шидловський (Тернопіль, Україна); проф. В. О. Шумаков (Київ, Україна).

---

Наказом Міністерства освіти і науки України від 11.07.2019 р., № 975 журнал "Клінічна та експериментальна патологія" включено до переліку наукових фахових видань України, категорія Б

---

Рекомендовано до друку та поширення через Інтернет рішенням вченої ради вищого державного навчального закладу України «Буковинський державний медичний університет (протокол № 1 від 29.08.2019 р.)

Матеріали друкуються українською, російською та англійською мовами

Комп'ютерний набір і верстка -  
М.П. Мотрук  
Наукове редагування - редакції

Рукописи рецензуються. Редколегія залишає за собою право редагування.

Редагування англійського тексту - Г.М. Лапи

Передрук можливий за письмової згоди редколегії.

Коректор - І.В. Зінченко

Група технічно-інформаційного забезпечення:  
І.Б. Горбатюк  
Л.І. Сидорчук  
В.Д. Сорохан

ISSN 1727-4338

DOI 10.24061/1727-4338.XVIII.3.69.2019

© "Клінічна та експериментальна патологія" (Клін. та експерим. патол.), 2019

© **Clinical and experimental pathology (Clin. and experim. pathol.), 2019**  
Founded in 2002  
Publishing four issues a year

© "Клиническая и экспериментальная патология" (Клин. и эксперим. патол.), 2019

## КЛІНІЧНИЙ ВИПАДОК ВЕНОЗНОГО ТРОМБОЕМБОЛІЗМУ

*В.К. Тащук, Г.І. Хребтій, О.М. Пересунько<sup>1</sup>, Р.С. Хмара<sup>1</sup>, Н.В. Шкварковська<sup>2</sup>,  
О.В. Маліневська-Білійчук*

Вищий державний навчальний заклад України "Буковинський державний медичний університет", м.Чернівці

Обласний клінічний кардіологічний центр, м.Чернівці<sup>1</sup>

Обласний клінічний онкологічний центр, м.Чернівці<sup>2</sup>

**Ключові слова:**  
коронарографія,  
антикоагулянтна  
терапія, венозний  
тромбоз, ангіо-  
пульмонографія.

Клінічна та  
експериментальна  
патологія Т.18, №3  
(69). С.125-128.

DOI:10.24061/1727-  
4338.XVIII.3.69.2019.282

E-mail: cardiology@  
bsmu.edu.ua

*Тромбоемболія легеневої артерії - це патологія, частота випадків якої прогресивно збільшується і потребує комплексного підходу, який включає оцінку клінічної симптоматики, врахування наявних факторів ризику та даних додаткових методів дослідження.*

**Мета роботи** - проаналізувати клінічний випадок тромбоемболії легеневої артерії та визначити основні аспекти специфіки ранньої діагностики та лікування.

**Матеріал і методи.** Проведений аналіз історії хвороби пацієнта, який перебував на стаціонарному лікуванні з діагнозом тромбоемболія легеневої артерії. Хворому були проведені загальноклінічні, біохімічні та інструментальні методи дослідження.

**Результати.** Представлені результати засвідчують, що в більшості випадків діагноз ТЕЛА не може бути поставлений на підставі тільки клінічних проявів, його верифікація, як правило, вимагає проведення інструментальних методів дослідження: ехокардіографії, ультразвукового дослідження вен нижніх кінцівок, коронарографії та ангіопульмонографії. Розглянуто алгоритми тромболітичної і антикоагулянтної терапії з урахуванням об'єму емболічного враження та важкості гемодинамічних порушень.

**Висновки.** Наведене описання клінічного випадку вказує на необхідність своєчасної діагностики тромбоемболії легеневої артерії та її лікування відповідно до сучасних рекомендацій.

**Ключевые слова:**  
коронарография,  
антикоагулянтная  
терапия, ве-  
нозный тромбоз,  
ангиопуль-  
монография.

Клиническая и  
экспериментальная  
патология Т.18, №3  
(69). С.125-128.

## КЛИНИЧЕСКИЙ СЛУЧАЙ ВЕНОЗНОГО ТРОМБОЭМБОЛИЗМА

*В.К. Тащук, Г.И. Хребтій, О.М. Пересунько, Р.С. Хмара, Н.В. Шкварковская,  
А.В. Малиневская-Билийчук*

*Тромбоэмболія легочной артерии - это патология, частота коротой прогрессивно увеличивается и требует комплексного подхода, который включает оценку клинической симптоматики, учет факторов риска и данные дополнительных методов исследования.*

**Цель работы** - проанализировать клинический случай тромбоемболии легочной артерии и обозначить основные аспекты специфичности ранней диагностики и лечения.

**Материал и методы.** Проведен анализ истории болезни пациента, который пребывал на стационарном лечении с диагнозом тромбоемболія легочной артерии. Больному были проведены общеклинические, биохимические и инструментальные методы исследования.

**Результаты.** Представленные результаты свидетельствуют, что в большинстве случаев диагноз ТЭЛА не может быть поставлен на основе только клинических проявлений, его верификация, как правило, требует проведения инструментальных методов исследования: эхокардиографии, ультразвукового исследования вен нижних конечностей, коронарографии и ангиопульмонографии. Рассмотрен алгоритм тромболитической и антикоагулянтной терапии с учетом эмболічного поражения и сложности гемодинамических нарушений.

**Выводы.** Данное описание клинического случая указывает на необходимость своевременной диагностики тромбоемболии легочной артерии и ее лечение согласно современных рекомендаций.

**Key words:**  
coronary  
angiography,  
anticoagulant  
therapy, venous  
thrombosis,

## A CLINICAL CASE OF VENOUS THROMBOEMBOLISM

*V.K. Tashchuk, G.I. Hrebtiiy, O.M. Peresunko, R.S.Hmara, N.V. Shkvarkovska, O.V. Malinevska-Biliichuk*

*Thromboembolism of the pulmonary artery (TEPA) is a pathology, the incidence of which is progressively increasing and requires an integrated approach that includes an assessment of the clinical symptomatology, risk factors registration and data of the additional research methods.*

*The purpose - to analyze the clinical case of thromboembolism of the pulmonary artery and determine the main aspects of early diagnostics and treatment.*

**Material and methods.** *The case report of a patient who was hospitalized with a diagnosis of pulmonary embolism has been analyzed. The patient underwent general clinical, biochemical and instrumental methods of examination.*

**Results.** *Presented results indicate that in most cases the diagnosis of TEPA can't be made only on the basis of clinical manifestations, the verification of the diagnosis, as a rule, requires instrumental methods of examination: echocardiography, ultrasound examination of lower extremity veins, coronary angiography and angiopulmonography. Algorithms for thrombotic and anticoagulant therapy were considered taking into account the volume of embolic lesion and severity of hemodynamic disorders.*

**Conclusion.** *The clinical case description indicates the need for timely diagnostics of thromboembolism of the pulmonary artery and its treatment according to current guidelines.*

*angiopulmonography.*

Clinical and experimental pathology. Vol.18, №3 (69). P.125-128.

## Вступ

За даними літератури, частота венозного тромбоемболізму в популяції прогресивно збільшується [1, 2, 3]. Термін "венозний тромбоемболізм" (ВТЕ) об'єднує венозний тромбоз різної локалізації з переміщенням фрагментів тромбу по кровотоку - тромбоемболія, зокрема тромбоемболія гілок легеневої артерії (ТЕЛА) [4].

З огляду на безліч етіологічних чинників розвитку ВТЕ, складний патогенетичний механізм утворення тромбів і різноманіття клінічних проявів захворювання, діагностика ВТЕ на сучасному етапі розвитку медицини - це комплекс заходів, що проводяться на основі використання високотехнологічних методів дослідження. Такий підхід необхідний для отримання інформації про етіопатогенез захворювання, локалізацію, характер та об'єм тромботичного враження, стан гемодинаміки у великому і малому колах кровообігу, джерело емболізації при підозрі на ТЕЛА.

## Клінічний випадок.

Пацієнт В., 1956р.н., поступив 28.05.18 зі скаргами на головний біль, запаморочення, хиткість при ході, перебої в роботі серця, задуху при невеликому навантаженні, стискаючі болі за грудиною (при помірному навантаженні, проходять у спокої).

Анамнез захворювання: хворим себе вважає близько двох тижнів, коли стала турбувати помірна задуха при фізичному навантаженні, на яку пацієнт уваги не звертав, не обстежувався.

Причина госпіталізації (28.05.18 р.) - частіші епізоди фібриляції передсердь (ФП), задухи, нестабільність АТ. Періодично приймав: Еналаприл, Конкор.

*Анамнез життя:* Хронічні захворювання заперечує. Спадковість не обтяжена. Вірусний гепатит, туберкульоз заперечує. Алергічні реакції заперечує.

*Об'єктивно:* Загальний стан важкий. Вгодованість: задовільна. ІМТ = 24,8 кг/м<sup>2</sup>. Шкірні покриви звичайного кольору, чисті.

Периферичних набряків немає. Над легеньми перкурторно - легеневиий звук. Аускультативно - дихання везикулярне, хрипи не вислуховуються. ЧСС 68 / хв. Тони серця приглушені, поодинокі надшлуночкові екstrasистоли (НШЕ), АТ 120/80 мм Hg, ЧД 18 / хв.

Язик вологий, чистий. Живіт м'який, безболісний.

Печінка по краю реберної дуги. Селезінка не пальпується.

Симптом поколювання негативний з обох сторін. Сечовипускання вільне, безболісне.

*Результати лабораторно-інструментальних методів досліджень:*

ЗАК : еритроцити  $5,8 \cdot 10^{12}/л$ , Нь 170 г/л, Нт 44 %, тромбоцити -  $198 \times 10^9/л$ , лейкоцити -  $14,8 \cdot 10^9/л$ , п/я - 23%, с/я - 72%, м -2%, лімф -3%, ШОЕ -28 мм/ч.

БАК : загальний білок -74 г/л, сечовина 4,5 ммоль/л, креатинін -80 ммоль/л, глюкоза -6,2 ммоль/л, АЛТ -30 Ме/л, АСТ -27 Ме/л, загальний білірубін - 20,8 мкмоль/л, загальний холестерин -6,0 ммоль/л; холестерин ЛПНП-4,44 ммоль/л, тригліцериди-2,55 ммоль/л (норма 0,68-2,3).

Електроліти та КЛР: К+ 3,6 ммоль/л, Na+ 141 ммоль/л, Кальцій- 1,12 ммоль/л, Сl -111 ммоль/л, рН-7,406 PO<sub>2</sub> -43,3, mmHg, PCO<sub>2</sub>-36,1 mmHg.

Кардіомаркери: Тропонін <50 нг/мл. D-дімер 1600 нг/мл.

Кагулограма : АКТ-7, АПТЧ 25, ПІ 89 %. Фібриноген А-4,8г/л.

ЗАС : пит. вага -1032, пл. епіт. од в п/з, лейкоц. 3-4 в п/з, слиз++

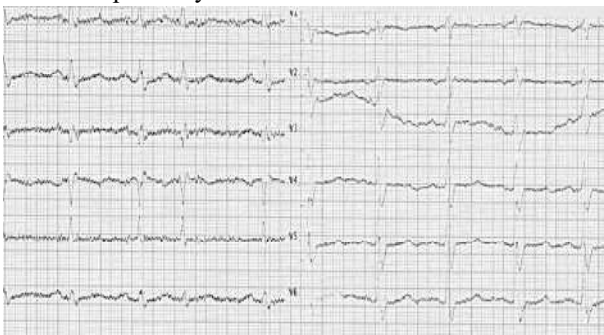Рентгенографія ОГК : у легень ознаки хронічного бронхіту. Не виключено ТЕЛА мілких гілок нижньої долі правої легені. Тінь серця збільшена вліво.

Рекомендовано ангіопульмографія.

ЕхоКГ : КДР/КСР=4,6/3,3 см; ФВ=56%; ЛП=4,1 см; ДАо=3,6 см; ВАК=1,8 см; ПШ=3,0 см; тиск ЛА=40 мм Hg; ТКрег I-II ст.

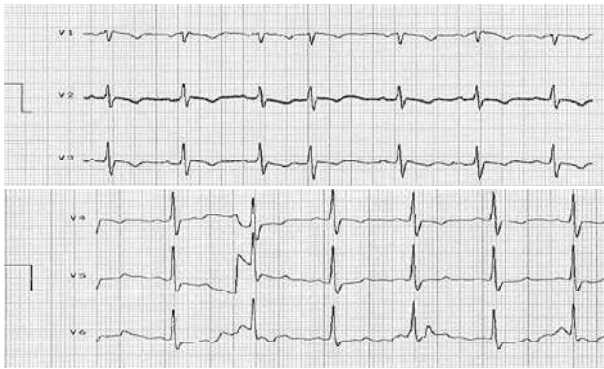
Симптом "60/60" (ознака "60/60" - час прискорення потоку в стовбурі ЛА становить <60мс при градієнті регургітації на ТК ≤60 мм.рт.ст.)

ЕКГ при поступленні :



Клінічна та експериментальна патологія. 2019. Т.18, №3 (69)

ЕКГ на початку лікування:



УЗД вен нижніх кінцівок:

Тромботична оклюзія нижньої третини поверхневої стегнової, підколінної верхньої третини задньої великогомілкової, медіальної вен.

Консультація ангіохірурга: Д/з: Гострий стегново-підколінний венозний тромбоз.

Лікування.

Режим І; Дієта 10; Актилізе 100 мг в/в кап 29.05.18 р. час: 18.00; Гепарин 20 000 од на інфузоматі в/в 4 дні; (контроль АЧТЧ) 4 дні; Нольпаза 20 мг 1 р/д (в) 7 днів; Цефтріаксон 1,0 x 2р/д в/в 7 днів; Ривароксабан (Ксарелто) - 15 мг 2 р/д 3 тижні, далі 20 мг 1 р/д; Еплеренон (Реніаль) 25 мг 1 р/д (р); Торасемід (Трифас) 5 мг 1 р/д (р); Сиднофарм 2 мг 1/2 табл. 3 р/д; Амлодіпін (Емлодин) 2,5 мг 1 р/д (в) з контролем АТ; за збереження підвищеного АТ (оксид азоту!) Небілет 5 мг 1/4 табл. 1 р/д; Силденафіл/Форсаж 100 мг 1/5 табл. 3 р/д або Строндекс 20 мг 3 р/д.

Хронічна тромбоемболічна легенева гіпертензія - ускладнення ТЕЛА.

Хірургічне лікування: легенева ендартеректомія, легенева ангіопластика (за неможливості).

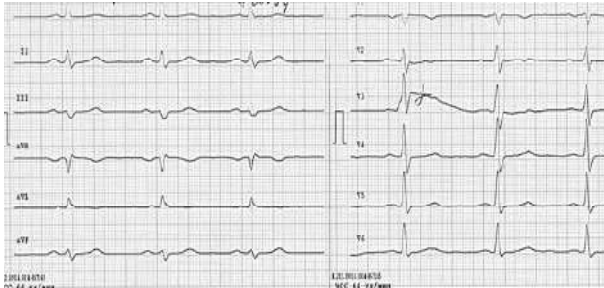
Клінічний випадок не підпадає під хірургічне лікування, а отже:

- Силденафіл. Ілопрост. Босентан.

Ефект призначеного лікування:

Хворий відзначає значне покращення самопочуття, зменшення задухи, нормалізацію АТ, відсутність нападів серцебиття та перебоїв у роботі серця.

ЕКГ:



#### Відомості про авторів:

Ташук В.К. - док.мед. наук, проф., завідувач каф. внутрішньої медицини, фіз. реабілітації та спортивної медицини ВДНЗ України "Буковинський державний медичний університет", м.Чернівці, Україна

Хребтій Г.І. - к.мед.н., доцент каф. внутрішньої медицини, фіз. реабілітації та спортивної медицини ВДНЗ України "Буковинський державний медичний університет", м.Чернівці, Україна

Пересунько О.М. - лікар-кардіолог, Обласний клінічний кардіологічний центр, м.Чернівці, Україна

Хмара Р.С. - лікар-кардіолог, Обласний клінічний кардіологічний центр, м.Чернівці, Україна

Шкварковська Н.В. - лікар-онколог, Обласний клінічний онкологічний центр, м.Чернівці, Україна

ЕхоКГ:

КДР/КСР=5,64/3,94 см; ФВ=57%; ЛП=4,52 см; ДАо=4,23 см; ПШ=2,43 см; тиск ЛА=до 30 мм Нг

Результати

Представлені результати засвідчують, що в більшості випадків діагноз ТЕЛА не може бути поставлений на підставі тільки клінічних проявів, його верифікація, як правило, вимагає проведення інструментальних методів дослідження: ЕхоКГ, УЗД вен нижніх кінцівок, коронарографії та ангіопульмонографії. Розглянуто алгоритми тромболітичної і антикоагулянтної терапії з урахуванням об'єму емболічного враження та важкості гемодинамічних порушень.

#### Висновок

Наведене описання клінічного випадку вказує на необхідність своєчасної діагностики тромбоемболії легеневої артерії та її лікування відповідно до сучасних рекомендацій.

#### Перспективи подальших досліджень

Дослідити особливості перебігу тромбоемболії легеневої артерії в гендерному розподілі.

#### Список літератури

- 1.Нетяженко ВЗ, Пленова ОМ, Гаврилюк ОП, Таранчук ВВ. Тромбоемболія легеневої артерії: сучасні погляди на діагностику та лікування. Медицина неотложных состояний. 2013;2:131-42.
- 2.Horlander KT, Mannino DM, Leeper KV. Pulmonary embolism mortality in the United States, 1979-1998: an analysis using multiple-cause mortality data. Arch Intern Med. 2003; 163(14): 1711-7. doi: 10.1001/archinte.163.14.1711
- 3.Tapson VF. Acute Pulmonary Embolism. N Engl J Med. 2008; 358(10):1037-52. doi: 10.1056/NEJMra072753
- 4.Пархоменко ОМ, Амосова КМ, Дзяк ГВ, Коваленко ВМ, Нетяженко ВЗ, Тодуров БМ, та ін. Діагностика та лікування гострої тромбоемболії легеневої артерії. Український кардіологічний журнал. 2016;2:4-51.

#### References

- 1.Netiazhenko VZ, Plienova OM, Havryliuk OP, Taranchuk VV. Tromboemboliia lehenevoi arterii: suchasni pohliady na diahnostyku ta likuvannia [Pulmonary artery thromboembolism: modern look at diagnosis and treatment]. Meditsina неотложных состояний. 2013;2:131-42. (in Ukrainian).
- 2.Horlander KT, Mannino DM, Leeper KV. Pulmonary embolism mortality in the United States, 1979-1998: an analysis using multiple-cause mortality data. Arch Intern Med. 2003;163(14): 1711-7. doi: 10.1001/archinte.163.14.1711
- 3.Tapson VF. Acute Pulmonary Embolism. N Engl J Med. 2008;358(10):1037-52. doi: 10.1056/NEJMra072753
- 4.Parkhomenko OM, Amosova KM, Dziak HV, Kovalenko VM, Netiazhenko VZ, Todurov BM, та ін. Diahnostyka ta likuvannia hostroї tromboembolii lehenevoi arterii [Diagnosis and treatment of acute pulmonary artery thromboembolism]. Ukrain'skyi kardiologichnyi zhurnal. 2016;2:4-51. (in Ukrainian).

Маліневська-Білійчук О.В. - старший лаборант каф. внутрішньої медицини, фіз. реабілітації та спортивної медицини ВДНЗ України "Буковинський державний медичний університет", м.Чернівці, Україна

### Сведения об авторах:

Ташук В.К.- д.мед.н., проф., заведуючий каф. внутренней медицины, физ. реабилитации и спортивной медицины ВГУЗУ "Буковинский государственный медицинский университет", г. Черновцы, Украина

Хребтий Г.И. - к.мед.наук, доцент каф. внутренней медицины, физ. реабилитации и спортивной медицины ВГУЗУ "Буковинский государственный медицинский университет", г. Черновцы, Украина

Пересунько О.М. - врач-кардиолог, Обласной клинический кардиологический центр, г.Черновцы, Украина.

Хмара Р.С. - врач-кардиолог, Обласной клинический кардиологический центр, г.Черновцы, Украина

Шкварковская Н.В. - врач-онколог, Областной клинический онкологический центр, г.Черновцы, Украина

Малиневская-Билийчук А.В. - старший лаборант каф. внутренней медицины, физ. реабилитации и спортивной медицины ВГУЗУ "Буковинский государственный медицинский университет", г. Черновцы, Украина

### Information about authors:

Tashchuk V.K. - Doctor of Medical Sciences, Professor, Head of the Department of Internal Medicine, Physical Rehabilitation and Sport Medicine of HSEI of Ukraine "Bukovinian State Medical University" , Chernivtsi, Ukraine

Hrebtiy G.I. - candidate of medical sciences, associate professor of the Department of Internal Medicine , Physical Rehabilitation and Sport Medicine of HSEI of Ukraine "Bukovinian State Medical University", Chernivtsi, Ukraine

Peresunko O.M. - cardiologist, Regional Clinical Cardiology Center, Chernivtsi, Ukraine

Hmara R.S. - cardiologist, Regional Clinical Cardiology Center, Chernivtsi, Ukraine

Shkvarkovska N.V. - oncologist of Regional Clinical Oncological Center, Chernivtsi, Ukraine

Malinevska-Biliichuk A.V. - senior laboratory assistant of the Department of Internal Medicine, Physical Rehabilitation and Sport Medicine of HSEI of Ukraine "Bukovinian State Medical University" , Chernivtsi, Ukraine

*Стаття надійшла до редакції 16.08.2019*

*Рецензент – проф. О.І.Федів*

*© В.К. Ташук, Г.І. Хребтій, О.М. Пересунько, Р.С. Хмара, Н.В.Шкварковська, О.В. Маліневська-Білійчук, 2019*