

МІНІСТЕРСТВО ОХОРОНИ ЗДОРОВ'Я УКРАЇНИ
ВИЩИЙ ДЕРЖАВНИЙ НАВЧАЛЬНИЙ ЗАКЛАД УКРАЇНИ
«БУКОВИНСЬКИЙ ДЕРЖАВНИЙ МЕДИЧНИЙ УНІВЕРСИТЕТ»
HIGHER STATE EDUCATIONAL ESTABLISHMENT OF UKRAINE
"BUKOVINIAN STATE MEDICAL UNIVERSITY"

Індексований у міжнародних наукометричних базах:

Academy (Google Scholar)
Ukrainian Research & Academy Network
(URAN)
Academic Resource Index Research Bib

Index Copernicus International
Scientific Indexing Services
Включений до Ulrichsweb™ Global Serials
Directory

**KLINICHNA TA
EKSPERIMENTAL'NA
PATOLOGIYA**

**CLINICAL & EXPERIMENTAL
PATHOLOGY**

На всі статті, опубліковані в журналі «Клінічна та експериментальна патологія»,
встановлюються цифрові ідентифікатори DOI

Т. XVIII, №1 (67), 2019

**Щоквартальний український
науково-медичний журнал.
Заснований у квітні 2002 року**

**Свідectво про державну реєстрацію
Серія КВ №6032 від 05.04.2002 р.**

Засновник і видавець: Буковинський державний медичний університет, м. Чернівці

Головний редактор
В. Ф. Мислицький

Перший заступник головного редактора
С. С. Ткачук

Відповідальні секретарі:
С. Є. Дейнека
О. С. Хухліна

Секретар
Г. М. Лапа

Наукові редактори випуску:
д. мед. н., проф. Булик Р. Є.
д. мед. н., проф. Денисенко О. І.
д. мед. н., проф. Коновчук В. М.

Редакційна колегія:

Булик Р. Є.

Денисенко О. І.

Ілашук Т. О.

Коновчук В. М.

Федів О. І.

Полянський І. Ю.

Сорокман Т. В.

Адреса редакції: 58002, Чернівці, пл. Театральна, 2, видавничий відділ БДМУ.

Тел./факс: (0372) 553754. **E-mail** myslytsky@gmail.com vfmyslickij@bsmu.edu.ua

Повнотекстова версія журналу представлена на сайті <http://www.bsmu.edu.ua/files/KEP/>

Електронні копії опублікованих статей передаються до **Національної бібліотеки ім. В.І. Вернадського** для вільного доступу в режимі on-line.

Реферати статей публікуються в "**Українському реферативному журналі**", серія "Медицина"

Редакційна рада:

проф. А.В. Абрамов (Запоріжжя, Україна); проф. Е.М. Алієва (Баку, Азербайджан); проф. А.І. Березнякова (Харків, Україна); проф. В.В. Братусь (Київ, Україна); чл.-кор. НАН України, проф. В.М. Єльський (Донецьк, Україна); проф. І.М. Катеренюк (Кишинів, Республіка Молдова); проф. Ю.М. Колесник (Запоріжжя, Україна); акад. АН ВШ України, проф. С.С. Костишин; чл.-кор. АМН України, проф. В.А. Міхньов (Київ, Україна); чл.-кор. НАМН України, проф. М.Г. Проданчук; акад. АМН, чл.-кор. НАН України, О.Г. Резніков (Київ, Україна); чл.-кор. НАН України, проф. В.Ф. Сагач (Київ, Україна); чл.-кор. НАН України, проф. Р.С. Стойка (Львів, Україна); акад. НАМН, чл.-кор. НАН України М.Д. Тронько; проф. В.В. Чоп'як (Львів, Україна); проф. В.О. Шидловський (Тернопіль, Україна); проф. В. О. Шумаков (Київ, Україна).

Наказом Міністерства освіти і науки України від 06.11.2014 р., № 1279 журнал "Клінічна та експериментальна патологія" включено до переліку наукових фахових видань України

Рекомендовано до друку та поширення через Інтернет рішенням вченої ради вищого державного навчального закладу України «Буковинський державний медичний університет (протокол № 7 від 28.02.2019 р.)

Матеріали друкуються українською, російською та англійською мовами

Комп'ютерний набір і верстка -
М.П. Мотрук
Наукове редагування - редакції

Рукописи рецензуються. Редколегія залишає за собою право редагування.

Редагування англійського тексту - Г. М. Лапи

Передрук можливий за письмової згоди редколегії.

Коректор - І.В. Зінченко

Група технічно- інформаційного забезпечення:
І.Б. Горбатюк
Л.І. Сидорчук
В.Д. Сорохан

ISSN 1727-4338

DOI 10.24061/1727-4338.XVIII.1.67.2019

© "Клінічна та експериментальна патологія" (Клін. та експерим. патол.), 2019

© **Clinical and experimental pathology (Clin. and experim. pathol.), 2019**

Founded in 2002

Publishing four issues a year

© "Клиническая и экспериментальная патология" (Клин. и эксперим. патол.), 2019

НЕКОРОНАРНІ ЗАХВОРЮВАННЯ МІОКАРДА (АРИТМОГЕННА КАРДИОМІОПАТІЯ ПРАВОГО ШЛУНОЧКА, СИНДРОМ УЛЯ/UHL) - МОЖЛИВОСТІ ДИФЕРЕНЦІЙНОЇ ДІАГНОСТИКИ

В.К. Тащук, О.В. Маліневська - Білійчук, І.О. Маковійчук¹, Н.А. Турубарова-Леунова¹, М.В. Дубінська¹, Н.Д. Гарасим¹

Вищий державний навчальний заклад України "Буковинський державний медичний університет", м.Чернівці
Обласний клінічний кардіологічний центр, м.Чернівці

Ключові слова:

синдром Уля,
магнітно-
резонансна
томографія,
гіпокінезія.

Клінічна та
експериментальна
патологія Т.18, №1
(67). С.161-165.

DOI:10.24061/1727-
4338.XVIII.1.67.2019.225

E-mail: cardiology
@bsmu.edu.ua

Дослідження присвячене з'ясуванню особливостей диференціації синдрому Уля та аритмогенної дисплазії правого шлуночка.

Мета роботи - визначити основні критерії діагностики синдрому Уля та аритмогенної дисплазії правого шлуночка на основі результатів лабораторних та інструментальних обстежень, висвітлити складність диференціації даних захворювань.

Матеріал і методи. Проведено аналіз клінічного випадку пацієнта молодого віку, який був доставлений до медичної установи з підозрою на синдром Уля.

Результати. Під час дослідження виявлені основні критерії аритмогенної дисплазії правого шлуночка, які включають маніфестацію захворювання в молодому віці, наявність епсилон-хвиль та гіпертрофію правого шлуночка та правого передсердя на електрокардіограмі, збільшення правих відділів серця, гіпокінез стінок правого шлуночка, відсутність ураження лівого шлуночка та міжшлуночкової перетинки на ехокардіограмі, значну дилатацію правих відділів серця, виражене стоншення стінок правого шлуночка та виражену гіпокінезію з ділянками акінезії у всіх сегментах правого шлуночка на магнітно-резонансній томограмі.

Висновки. Аритмогенна дисплазія правого шлуночка є первинним захворюванням серцевого м'яза, яке призводить до заміни фіброзною та жировою тканиною правого шлуночка. Основними методами діагностики є електрокардіографія, холтерівський моніторинг ЕКГ та ультразвукове дослідження серця. Враховуючи анатомічні, функціональні та тканиноспецифічні характеристики аритмогенної дисплазії правого шлуночка магнітно-резонансна томографія є "золотим стандартом" для діагностики даного захворювання.

Ключевые слова:

синдром Уля,
магнитно-
резонансная
томография,
гипокинезия.

Клиническая и
экспериментальная
патология Т.18, №1
(67). С.161-165.

НЕКОРОНАРНЫЕ ЗАБОЛЕВАНИЯ МИОКАРДА (АРИТМОГЕННАЯ КАРДИОМИОПАТИЯ ПРАВОГО ЖЕЛУДОЧКА, СИНДРОМ УЛЯ/UHL) - ВОЗМОЖНОСТИ ДИФФЕРЕНЦИАЛЬНОЙ ДИАГНОСТИКИ

В.К. Тащук, А.В. Малиневская - Билийчук, И.Е. Маковейчук, Н.А. Турубарова-Леунова, Н.Д. Герасим, М.В. Дубинская

Исследование посвящено выяснению особенностей дифференциации синдрома Уля и аритмогенной дисплазии правого желудочка.

Цель работы - обозначить главные критерии диагностики синдрома Уля и аритмогенной дисплазии правого желудочка по результатам лабораторных и инструментальных исследований, акцентировать внимание на сложности дифференциации этих заболеваний.

Материал и методы. Проведен анализ клинического случая пациента молодого возраста, который поступил в медицинское учреждение с подозрением на синдром Уля.

Результаты. Во время исследования были обозначены главные критерии аритмогенной дисплазии правого желудочка, которые включают манифестацию заболевания в молодом возрасте, присутствие эpsilon-волн и гипертрофию правого желудочка и правого предсердия на электрокардиограмме, увеличение правых отделов сердца, отсутствие поражения левого желудочка и межжелудочной перегородки на эхокардиограмме, значительную дилатацию правых отделов сердца, выраженное истончение стенок правого желудочка и гипокинезию с участками акинезии во всех сегментах правого желудочка на магнитно-резонансной томограмме.

Выводы. Аритмогенная дисплазия правого желудочка - первичное заболевание сердечной мышцы, которое влечет за собой замену фиброзной и жировой тканью правого желудочка. Основными методами диагностики есть электрокардиоог-

рафия, холтеровский мониторинг ЭКГ и ультразвуковое исследование сердца. Учитывая анатомические, функциональные и тканеспецифические характеристики аритмогенной дисплазии правого желудочка магнитно-резонансная томография есть "золотым стандартом" для диагностики этого заболевания.

NON-CORONARY HEART DISEASES (ARRHYTHMOGENIC RIGHT VENTRICULAR DYSPLASIA, UHL'S SYNDROME) - POSSIBILITIES OF DIFFERENTIAL DIAGNOSTICS

V.K. Tashchuk, A.V. Malinevska - Bilichuk, I.O. Makoviichuk, N.A. Turubarova-Leunova, M.V. Dubinska, N.D. Gerasym

To study the peculiarities of differential diagnosis between Uhl's syndrome and arrhythmogenic right ventricular dysplasia.

Objective - to determine the markers of diagnostics of Uhl's syndrome and arrhythmogenic right ventricular dysplasia taking into account laboratory and instrumental investigations; to show the complexity of differentiation between these pathologies.

Material and methods. A clinical examination of the young patient suspected of Uhl's syndrome was conducted.

Results. The main markers of arrhythmogenic right ventricular dysplasia which include manifestation in young age, epsilon-wave presence, right ventricular and atrium hypertrophy on electrocardiogram, increase of the right parts of the heart, hypokinesia of the walls of the right ventricle, the absence of damage of the left ventricle and interventricular septum on echocardiogram, significant dilatation of right part of the heart, significant wall's tapering of the right ventricle and locuses of akinesia in all segments of right ventricle on magnetic resonance imaging were observed.

Conclusion. Arrhythmogenic right ventricular dysplasia is a prior disease of heart muscle which caused surrogation of right ventricle by adipose and fibrous tissues. The main methods of diagnosis are electrocardiography, Holter monitoring of electrocardiography and echocardiography. Taking into account anatomic, functional and tissue-specific characteristics of arrhythmogenic right ventricular dysplasia, magnetic resonance imaging is the "golden criterion" of diagnostics.

Key words:

Uhl's syndrome, magnetic resonance imaging, hypokinesia.

Clinical and experimental pathology. Vol.18, №1 (67). P.161-165.

Вступ

"Синдром Уля чи "маска" аритмогенної дисплазії правого шлуночка?" - питання, яке потребує ретельної диференційної діагностики для розмежування "захворювань-імітаторів". Аритмогенна дисплазія правого шлуночка (АДПШ) є успадкованою кардіоміопатією, яка характеризується високою частотою шлуночкових аритмій, заміщенням нормального міокарда правого шлуночка (ПШ) жировою або фіброзно-жировою тканиною та підвищеним ризиком раптової серцевої смерті (РСС).[1] Поточні рекомендації передбачають обстеження хворих з використанням комбінації методів: електрокардіографії (ЕКГ), холтеровського моніторингу ЕКГ (ХМЕКГ) та ультразвукового дослідження серця (УЗД), проте через анатомічні, функціональні та тканиноспецифічні характеристики АДПШ, магнітно-резонансна томографія (МРТ) є "золотим стандартом" для діагностики даного захворювання. [1] Синдром Уля вперше був описаний в 1952 році як рідкісний вроджений серцевий дефект і характеризується заміщенням міокарду ПШ фіброеластичною нефункціонуючою тканиною, що призводить до правошлуночкової недостатності та виникненням аритмій (в тому числі шлуночкових).[2]. Представлені результати досліджень щодо позитивних ефектів лікування синдрому Уля хірургічним методом виключаючи ПШ, проте складність полягає у адаптації хірургічної техніки до індивідуального пацієнта. [3]

Мета роботи

Визначити основні критерії діагностики синдрому Уля та аритмогенної дисплазії правого шлуночка на основі результатів лабораторних та інструментальних обстежень, висвітлити складність диференціації даних захворювань.

Матеріал і методи дослідження

Проведено аналіз клінічного випадку пацієнта молодого віку, який був доставлений до медичної установи з підозрою на синдром Уля.

Власні результати дослідження та їх обговорення. Пацієнт А, 17 років звернувся в обласний клінічний кардіологічний диспансер зі скаргами на незначну задуху, періодичний колючий біль в серці та загальну втому. З анамнезу відомо - пацієнт хворіє протягом двох років, був скерований в інститут ім. акад. М.М. Амосова (в результаті обстеження виставлено діагноз - синдром Уля), постійно лікується амбулаторно та стаціонарно, приймає медикаментозну терапію (кордарон, верошпірон). На момент госпіталізації відзначається загальний стан середньої тяжкості, виражений ціаноз губ та акроціаноз. Проведено ЕКГ дослідження: ритм синусовий, частота серцевих скорочень (ЧСС) - 55 уд/хв, реєструються періоди синоатріальної блокади 2 ступеню, шлуночкова парасистолія, наявні епсілон-хвилі, електрична вісь серця відхилена вправо, неповна блокада правої ніжки пучка Гіса та гіпертрофія правого передсердя та шлуночка (рис.1).

За даними ХМЕКГ: у пацієнта вдень і вночі неза-

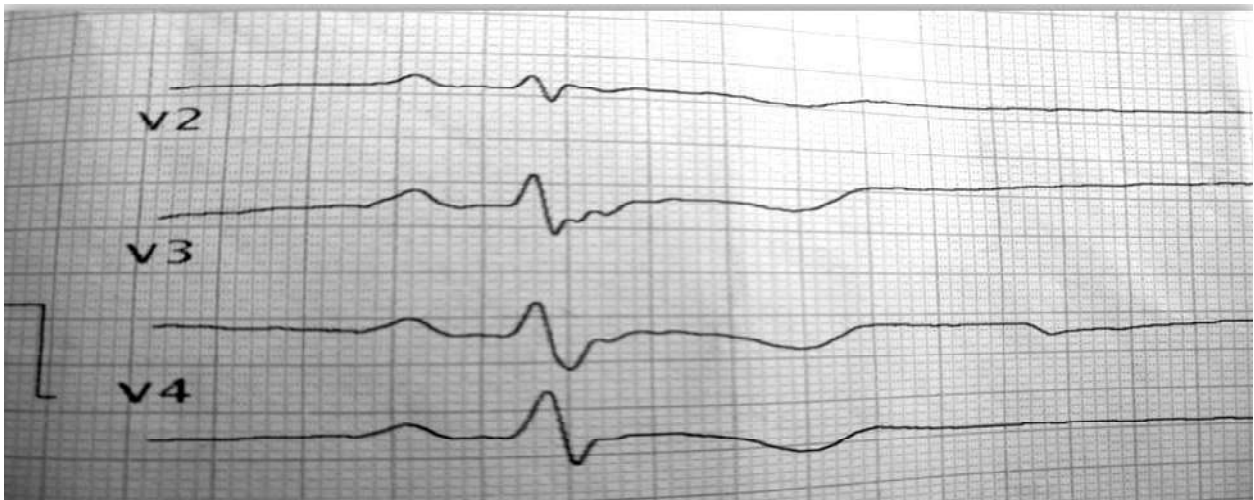

Рисунок 1. Епізоди появи епсілон-хвиль

лежно від ЧСС реєструвалися дуже часті (всього 1551) поліморфні шлуночкові передчасні скорочення, у тому числі парні (48) моно- та поліморфні, вислизуючі в паузах та у вигляді різної тривалості епізодів бі-, три- та квадригемінії. Тип шлуночкової екстрасистоїї денний. Зареєстровані пароксизми моно- і поліморфної шлуночкової тахікардії (рис.2). Епізодів ішемії міокарда не виявлено, діагностично важливої динаміки ST не спостерігалось.

При проведенні ехокардіографії (ЕхоКГ) відмічали збільшення порожнин правого шлуночка та передсердя, потоншення стінок ПШ до 0,25 см, виражений гіпокінез стінок ПШ, скоротлива здатність стінок лівого шлуночка (ЛШ) незначно знижена, скоротлива здатність ПШ значно знижена, ознаки недостатності трикуспідального клапана. Враховуючи збільшення правих відділів серця, гіпокінез стінок ПШ, відсутність

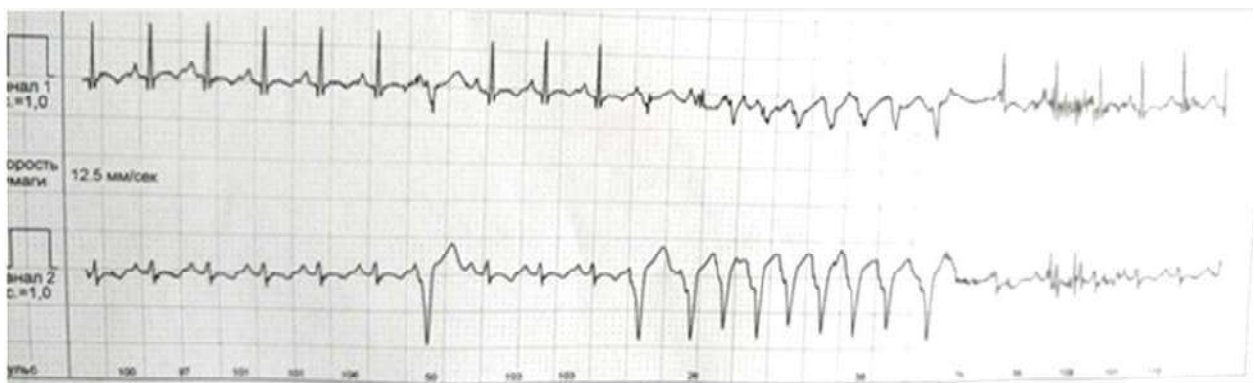


Рисунок 2. Пароксизми шлуночкової тахікардії

ураження ЛШ та міжшлуночкової перетинки, відсутність легеневої гіпертензії, наявність аритмій та анамнезу - перші прояви виникли у підлітковому віці, можна думати про аритмогенну дисплазію ПШ.

Пацієнт А. був скерований для проведення МРТ. Отримані дані свідчили про значну дилатацію правих відділів серця, виражене стоншення стінок ПШ, виражену гіпокінезію з ділянками акінезії у всіх сегментах ПШ, при проведенні перфузії зон значної гіпоперфузії не відзначалося, за контрастування виявлялося пізнє накопичення контрастної речовини лінійно субендокардіально в виносному тракті, інтрамурально у вигляді вогнищ з нечіткими контурами в області передньої і задньої міжшлуночкової борозни. Відповідно до результатів дослідження визначені МРТ-ознаки АДПШ.

Обговорення

Некоронарогенні шлуночкові порушення ритму найчастіше спостерігаються у осіб молодого віку і роль

провідного клінічного синдрому визначає прогноз життя пацієнта. Модифіковані ЕКГ-критерії діагностики АДПШ включають наявність епсілон-хвиль (низькоамплітудних хвиль між комплексом QRS і початком Т-хвилі у відведеннях V1-V3) та інвертованих Т-хвиль у цих самих відведеннях. [4] Реєструються ЕхоКГ особливості: значна дилатація шлуночків, зниження фракції викиду ПШ зі збереженим викидом ЛШ та регіональний гіпокінез ПШ.[4] При встановленні діагнозу АДПШ має проводитися диференційна діагностика із синдромом Уля з огляду на збільшення ПШ при обох патологіях. Останні рекомендації пропонують МРТ як найкращий функціональний метод для відмежування "захворювань-імітаторів" АДПШ в зв'язку з можливістю даного метода виявити наявність дилатацій чи аневризми, надати достовірну інформацію про розміри порожнини ПШ та оцінити скоротливу здатність ПШ. [4] Настороженість щодо діагнозу "синдром Уля" полягає у високій смертності і залежить від тяжкості дисфункції

ПШ.[5] Слід зазначити, що ця патологія притаманна для осіб молодого віку і характеризується стоншенням стінки ПШ, яка нагадує "пергамент".[6]. Враховуючи маніфестацію захворювання в молодому віці, наявність епсилон-хвиль та гіпертрофію ПШ та ПП на ЕКГ, збільшення правих відділів серця, гіпокінез стінок ПШ, відсутність ураження ЛШ та МШП на ЕхоКГ, значну дилатацію правих відділів серця, виражене стоншення стінок ПШ, виражену гіпокінезію з ділянками акінезії у всіх сегментах ПШ на МРТ - у власному дослідженні діагностовано АДПШ.

Висновки

1. Аритмогенна дисплазія правого шлуночка є первинним захворюванням серцевого м'яза, яке призводить до заміни фіброзною та жировою тканиною правого шлуночка.

2. Основними методами діагностики є електрокардіографія, холтеровський моніторинг ЕКГ та ультразвукове дослідження серця.

3. Враховуючи анатомічні, функціональні та тканіноспецифічні характеристики аритмогенної дисплазії правого шлуночка магнітно-резонансна томографія є "золотим стандартом" для діагностики даного захворювання.

Перспективи подальших досліджень

Дослідити особливості лікування некоронарних захворювань міокарда (аритмогенна дисплазія правого шлуночка, синдром Уля/UHL).

Список літератури

1. te Riele AS, Bhonsale A, James CA, Rastegar N, Murray B, Burt JR, et al. Incremental value of cardiac magnetic resonance imaging in arrhythmic risk stratification of arrhythmogenic right ventricular dysplasia/cardiomyopathy-associated desmosomal mutation carriers. *J Am Coll Cardiol.* 2013;62(19):1761-9. doi: 10.1016/j.jacc.2012.11.087

Відомості про авторів:

Ташук В.К. - док.мед. наук, проф., завідувач каф. внутрішньої медицини, фіз. реабілітації та спортивної медицини ВДНЗ України "Буковинський державний медичний університет", м.Чернівці

Маліневська-Білійчук О.В. - старший лаборант каф. внутрішньої медицини, фіз. реабілітації та спортивної медицини ВДНЗ України "Буковинський державний медичний університет", м.Чернівці

Маковійчук І.О. - к.мед.н., головний лікар, Обласний клінічний кардіологічний центр, м.Чернівці, Україна

Турубарова-Леунова Н.А. - к.мед.н., заступник головного лікаря Обласного клінічного кардіологічного центру, доцент каф. внутрішньої медицини, фіз. реабілітації та спортивної медицини ВДНЗ "Буковинський державний медичний університет", м.Чернівці, Україна

Дубінська М.В. - завідувач загальнокардіологічного відділення №1, Обласний клінічний кардіологічний центр, м.Чернівці, Україна

Герасим Н.Д. - лікар-кардіолог, Обласний клінічний кардіологічний центр, м. Чернівці, Україна

Сведенья об авторах:

Ташук В.К. - док. мед. наук, проф., заведующий каф. внутренней медицины, физ. реабилитации и спортивной медицины ВГУЗ "Буковинский государственный медицинский университет", г.Черновцы, Украина

Малиневская-Билийчук А.В. - старший лаборант каф. внутренней медицины, физ. реабилитации и спортивной медицины ВГУЗ "Буковинский государственный медицинский университет", г.Черновцы, Украина

Маковейчук И.О. - к.мед.н, главный врач Обласного клинического кардиологического центра, г.Черновцы, Украина

Турубарова-Леунова Н.А. - к.мед.н., заместитель главного врача, Обласной клинической кардиологической центр, доцент каф. внутренней медицины, физ. реабилитации и спортивной медицины ВГУЗ "Буковинский государственный медицинский университет", г.Черновцы, Украина

Дубинская М.В. - заведующая общекардиологического отделения №1, Обласной клинической кардиологической центр, г.Черновцы, Украина

Герасим Н.Д. - врач-кардиолог, Обласной клинической кардиологической центр, г.Черновцы, Украина

2.Chounoune R, Lowry A, Ramakrishnan K, Pearson GD, Moak JP, Nath DS. Uhl's anomaly: A one and a half ventricular repair in a patient presenting with cardiac arrest. *J Saudi Heart Assoc.* 2018;30(1):52-4. doi: 10.1016/j.jsha.2017.03.011

3.Matic MK, Kirsop R, Ramsay PA. Uhl's anomaly detected in-utero. *Australas J Ultrasound Med.* 2014;17(4):150-2. doi: 10.1002/j.2205-0140.2014.tb00237.x

4. Li KHC, Bazoukis G, Liu T, Li G, Wu WKK, Wong SH, et al. Arrhythmogenic right ventricular cardiomyopathy/dysplasia (ARVC/D) in clinical practice. *J Arrhythm.* 2017;34(1):11-22. doi: 10.1002/joa3.12021

5.Philip S, Bharati S, Cherian KM, Bharati S. Prenatal Diagnosis of Uhl Anomaly with Autopsy Correlation. *AJP Rep [Internet].* 2016[cited 2019 Feb 28];6(1):e91-e95. Available from: <https://www.ncbi.nlm.nih.gov/pmc/articles/PMC4737623/pdf/10-1055-s-0035-1566296.pdf> doi: 10.1055/s-0035-1566296

6.Taksande AM, Gautami V. Uhl's Anomaly with Absent Tricuspid Valve in an Infant. *J Cardiovasc Echogr.* 2015;25(3):90-2. doi: 10.4103/2211-4122.166086

References

1. te Riele AS, Bhonsale A, James CA, Rastegar N, Murray B, Burt JR, et al. Incremental value of cardiac magnetic resonance imaging in arrhythmic risk stratification of arrhythmogenic right ventricular dysplasia/cardiomyopathy-associated desmosomal mutation carriers. *J Am Coll Cardiol.* 2013;62(19):1761-9. doi: 10.1016/j.jacc.2012.11.087

2.Chounoune R, Lowry A, Ramakrishnan K, Pearson GD, Moak JP, Nath DS. Uhl's anomaly: A one and a half ventricular repair in a patient presenting with cardiac arrest. *J Saudi Heart Assoc.* 2018;30(1):52-4. doi: 10.1016/j.jsha.2017.03.011

3.Matic MK, Kirsop R, Ramsay PA. Uhl's anomaly detected in-utero. *Australas J Ultrasound Med.* 2014;17(4):150-2. doi: 10.1002/j.2205-0140.2014.tb00237.x

4.Li KHC, Bazoukis G, Liu T, Li G, Wu WKK, Wong SH, et al. Arrhythmogenic right ventricular cardiomyopathy/dysplasia (ARVC/D) in clinical practice. *J Arrhythm.* 2017;34(1):11-22. doi: 10.1002/joa3.12021

5.Philip S, Bharati S, Cherian KM, Bharati S. Prenatal Diagnosis of Uhl Anomaly with Autopsy Correlation. *AJP Rep [Internet].* 2016[cited 2019 Feb 28];6(1):e91-e95. Available from: <https://www.ncbi.nlm.nih.gov/pmc/articles/PMC4737623/pdf/10-1055-s-0035-1566296.pdf> doi: 10.1055/s-0035-1566296

6.Taksande AM, Gautami V. Uhl's Anomaly with Absent Tricuspid Valve in an Infant. *J Cardiovasc Echogr.* 2015;25(3):90-2. doi: 10.4103/2211-4122.166086

Information about authors:

Tashchuk V.K. - Doctor of Medical Sciences, Professor, Head of Department of Internal Medicine, Physical Rehabilitation and Sport Medicine of HSEI of Ukraine "Bukovinian State Medical University", Chernivtsi, Ukraine

Malinevska-Biliichuk A.V. - senior laboratory assistant of Department of Internal Medicine, Physical Rehabilitation and Sport Medicine of HSEI of Ukraine "Bukovinian State Medical University", Chernivtsi, Ukraine

Makoviichuk I.O. - candidate of medical sciences, Chief Doctor, Regional Clinical Cardiology Center, Chernivtsi, Ukraine

Turubarova-Leunova N.A. - candidate of medical sciences, Deputy Chief Doctor, Regional Clinical Cardiology Center, associate professor of Department of Internal Medicine, Physical Rehabilitation and Sport Medicine of HSEI of Ukraine "Bukovinian State Medical University", Chernivtsi, Ukraine

Dubinska M.V. - Head of the general clinical department, Regional Clinical Cardiology Center, Chernivtsi, Ukraine

Gerasym N.D. - cardiologist, Regional Clinical Cardiology Center, Chernivtsi, Ukraine

Стаття надійшла до редакції 2.02.2019

Рецензент – проф. Т.О.Лащук

© В.К.Ташчук, О.В.Маліневська-Білійчук, І.О.Маковійчук, Н.А. Турубарова-Леунова, М.В. Дубінська, Н.Д. Гарасим, 2019
