

Міністерство охорони здоров'я України  
Вищий державний навчальний заклад України  
«Буковинський державний медичний університет»

# **БУКОВИНСЬКИЙ МЕДИЧНИЙ ВІСНИК**

Український науково-практичний журнал

Заснований у лютому 1997 року

Видається 4 рази на рік

*Включений до Ulrichweb™ Global Serials Directory, наукометричних і спеціалізованих баз даних Google Scholar (США), Index Copernicus International (Польща), Scientific Indexing Services (США), Infobase Index (Індія), Ukrainian research & Academy Network (URAN), НБУ ім. Вернадського, “Джерело”*

**ТОМ 22, № 3 (87)**

---

**2018**

**Редакційна колегія:**

головний редактор Т.М. Бойчук,  
Л.О. Безруков, О.Б. Беліков, О.І. Волошин, І.І. Заморський  
О.І. Іващук (перший заступник головного редактора), Т.О. Ілащук,  
А.Г. Іфтодій, В.В. Кривецький (заступник головного редактора), В.П. Польовий,  
Р.В. Сенютович, І.Й. Сидорчук,  
В.К. Ташук (відповідальний секретар), С.С. Ткачук,  
О.І. Федів (відповідальний секретар)

**Наукові рецензенти:**

проф. Т.О. Ілащук, проф. В.П. Польовий, проф. С.С. Ткачук

**Чернівці: БДМУ, 2018**

Бібліотека

Редакційна рада:

К.М. Амосова (Київ), В.В. Бойко (Харків),  
А.І. Гоженко (Одеса), В.М. Запорожан (Одеса),  
В.М. Коваленко (Київ), З.М. Митник (Київ),  
В.І. Паньків (Київ), В.П. Черних (Харків),  
Герхард Дамман (Швейцарія),  
Збігнев Копанські (Польща),  
Дірк Брутцерт (Бельгія),  
Раду Крістіан Дабіша (Румунія)

Рекомендовано до друку та до поширення через мережу Інтернет рішенням вченої ради  
Вищого державного навчального закладу України «Буковинський державний медичний  
університет»

(протокол №1 від 28.08.2018 року)

Буковинський медичний вісник  
(Бук. мед. вісник) –  
науково-практичний журнал, що  
рецензується  
Bukovinian Medical Herald  
(Buk. Med. Herald)  
Заснований у лютому 1997 р. Видається 4  
рази на рік  
Founded in February, 1997 Published four  
times annually  
Мова видання: українська, російська,  
англійська  
Сфера розповсюдження загальнодержавна,  
зарубіжна  
Свідцтво про державну реєстрацію:  
серія КВ №15684-4156 ПР від 21.09.2009

Наказом  
Міністерства освіти і науки України від 06  
листопада 2014 року № 1279 журнал  
“Буковинський медичний вісник”  
включено до  
Переліку наукових фахових видань  
України  
Адреса редакції: 58002, Чернівці,  
пл. Театральна, 2  
Тел.: (0372) 55-37-54,  
52-40-78  
Факс: (0372) 55-37-54  
e-mail: [bmh@bsmu.edu.ua](mailto:bmh@bsmu.edu.ua)  
Адреса електронної версії журналу в  
Internet:  
<http://www.bsmu.edu.ua>  
Секретар редакції  
І.І. Павлунік  
Тел.: (0372) 52-40-78

**МОРФОЛОГІЧНА ХАРАКТЕРИСТИКА КЛАПАНІВ АОРТИ І ЛЕГЕНЕВОГО СТОВБУРА У ДІТЕЙ ПЕРШОГО РОКУ ЖИТТЯ****Т. О. Семенюк**

Вищий державний навчальний заклад України «Буковинський державний медичний університет», м. Чернівці, Україна

**Ключові слова:**

клапан аорти, клапан легеневого стовбура, кровопостачання заслінок.

Буковинський медичний вісник. Т.22, № 3 (87). С. 90-94.

**DOI:**

10.24061/2413-0737.XXII.3.87.2018.69

**E-mail:**

tstefanet@yahoo.com

**Мета роботи** — з'ясувати особливості будови та кровопостачання заслінок клапанів аорти і легеневого стовбура у дітей першого року життя.

**Матеріал і методи.** Дослідження виконано на 9 препаратах клапанів серця дітей віком першого року життя (5 — клапанів аорти та 4 — клапани легеневого стовбура). Використано комплекс методів морфологічного дослідження: макроскопія, світлова мікроскопія. Застосування гістохімічного методу дало можливість об'єктивно оцінити морфологію заслінок клапанів аорти та легеневого стовбура.

**Результати.** Із використанням сукупності морфологічних методів виконане дослідження заслінок клапанів аорти та легеневого стовбура та встановлена гістоархитектоніка та особливості кровопостачання заслінок клапанів у дітей першого року життя.

**Висновок.** У роботі за допомогою морфологічних методів дослідження встановлено, заслінки клапанів аорти та легеневого стовбура серця людини в постнатальному онтогенезі набувають чіткої тришарової будови. В їх складі ідентифікуються три шари: волокнистий, губчастий та шлуночковий, до складу яких входять волокнисті сполучні тканини, зокрема пухка та щільна. Також у складі клапанів серця виявлені кровоносні судини мікроциркуляторного русла. У поодиноких випадках виявлені невеликі острівці поперечно-посмугованої м'язової тканини.

**Ключевые слова:**

клапан аорты, клапан легочного ствола, кровоснабжение заслонок.

Буковинский медицинский вестник. Т.22, № 3 (87). С. 90-94.

**МОРФОЛОГИЧЕСКАЯ ХАРАКТЕРИСТИКА КЛАПАНОВ АОРТЫ И ЛЕГОЧНОГО СТВОЛА У ДЕТЕЙ ПЕРВОГО ГОДА ЖИЗНИ****Т.А. Семенюк**

**Цель работы** — выяснить особенности строения и кровоснабжения заслонок клапанов аорты и легочного ствола у детей первого года жизни.

**Материал и методы.** Исследование проведено на 9 препаратах клапанов сердца детей возрастом первого года жизни (5 — клапанов аорты и 4 — клапанов легочного ствола). Использовался комплекс методов морфологических исследований: макроскопия, световая микроскопия. Использование гистохимического метода сделало возможным объективно оценить морфологию заслонок клапанов аорты и легочного ствола.

**Результаты.** С использованием совокупности морфологических методов проведено исследование заслонок клапанов аорты и легочного ствола, установлена гистоархитектоника и особенности кровоснабжения заслонок клапанов у детей первого года жизни.

**Вывод.** В работе с помощью морфологических методов исследования установлено, заслонки клапанов аорты и легочного ствола сердца человека в постнатальном онтогенезе приобретают четкого трехслойного строения. В них выявляются три слоя: волокнистый, губчатый и желудочковый, которые состоят из волокнистых соединительных тканей, а именно, рыхлой и плотной. Также в составе клапанов сердца выявлены

*кровеносные сосуды микроциркуляторного русла. В единичных случаях выявлены небольшие островки поперечно-исчерченной мышечной ткани.*

**Keywords:** *aortic valve, pulmonary valve, blood supply of cusps.*

*Bukovinian Medical Herald. V.22, № 3 (87). P. 90-94.*

### **MORPHOLOGICAL CHARACTERISTIC OF AORTIC AND PULMONARY VALVES IN CHILDREN OF THE FIRST YEAR OF LIFE**

**T.A. Semeniuk**

**Objective** — *to investigate features of the structure and blood supply of cusps of the aorta and the pulmonary trunk in children of the first year of life.*

**Material and methods.** *9 valves: 5 — valves of the aorta and 4 — valves of the pulmonary trunk of children of the first year of life were studied. Complex of methods of morphological investigations: macroscopy, light microscopy were used. Using histochemical methods made it possible to evaluate objectively the morphology of cusps of the aorta and the pulmonary trunk.*

**Results.** *The investigation of cusps of the aorta and the pulmonary trunk was carried out using several morphological methods, histoarchitectonic and particularities of blood supply of cusps of valves in children of the first year of life were determined.*

**Conclusion.** *The paper, which used morphological methods, determined that the leaflets of human heart valves during the postnatal ontogenesis obtain the distinct three-layered structure. Three layers: fibrous, spongy, and ventricular were identified within them. These layers are made of the fibrous connective tissues, especially loose and dense. The blood vessels of microcirculatory bed were found within the heart valves. The islets of the cardiac muscle tissue were found in few cases.*

**Вступ.** Хвороби серцево-судинної системи — це проблема не тільки дорослих людей. Вони часто виникають і в зовсім маленьких дітей. Щорічно в Україні близько 5 тис. дітей (приблизно 1%) з'являється на світ із вадами серця, 1250–1300 з них перебувають у критичному стані та без невідкладної кардіохірургічної допомоги можуть прожити лише декілька днів. За статистикою, природжені вади серця становлять до 30% усіх природжених аномалій та посідають перше місце за смертністю новонароджених і дітей першого року життя [1]. Смертність від уроджених вад системи кровообігу становить 177 на 100 тис. народжених живими (перше місце серед причин смерті у новонароджених і малюків) [2].

Клапанний апарат серця є предметом багатьох вітчизняних та закордонних наукових досліджень [3, 4, 5, 6, 7, 8], але питання наявності кровеносних судин у клапанах серця, їх походження та морфологічних особливостей будови [9, 10] досі залишаються суперечливими. Тому вивчення клапанного апарату серця людини є актуальним у зв'язку зі зростанням потреб практичної медицини сьогодення. Отримані результати можуть бути ваговим підґрунтям для удосконалення та впровадження нових сучасних методів лікування у практичній кардіології та кардіохірургії.

**Мета дослідження.** З'ясувати особливості будови та кровопостачання заслінок клапанів аорти і легеневого стовбура у дітей першого року життя.

**Матеріал і методи.** Дослідження проведено

на препаратах 9 клапанів дітей віком першого року, з них: 5 — клапанів аорти та 4 — клапани легеневого стовбура. Використані макроскопічний, світлооптичний та гістохімічний методи дослідження. Під час проведення макроскопічного дослідження звертали увагу на колір, прозорість, пластичність, поверхні заслінок клапанів аорти та легеневого стовбура. Для світлової мікроскопії матеріал фіксували в 10% розчині нейтрального формаліну, промивали, проводили зневоднення у батареї спиртів висхідної концентрації, уцілювання тканин та виготовляли парафінові блоки. На санному мікромомі робили серійні гістологічні зрізи товщиною 5–7 мкм, після чого депарафіновані препарати забарвлювали гематоксиліном та еозином з метою вивчення загальної будови заслінок клапанів аорти та легеневого стовбура. З метою виявлення еластичних і колагенових волокон у складі сполучної тканини, елементів м'язової тканини у складі заслінок клапанів аорти (КА) та клапанів легеневого стовбура (КЛС) використовували метод забарвлення пікро-Малорі.

**Результати дослідження та їх обговорення.** При макроскопічному дослідженні КА та КЛС встановлено, що заслінки мають форму кишень, їх кількість — три (рис. 1). Вузлик Аранція у середній частині зони контакту заслінок клапанів добре виражений у заслінках КА. Заслінки тонкі та напівпрозорі, їх пластичність краща в КА. Заслінки КЛС практично завжди прилягають до стінки легеневого стовбура. З боку судини

## Оригінальні дослідження

відзначена дрібно рельєфна ребристість. На стінках аорти візуалізуються невеликі отвори вінцевих артерій.

Світлооптичні дослідження клапанів дітей віком до 1-го року свідчать, що заслінки КА та КЛС представляють собою сполучнотканинні пластинки, які з обох боків вкриті ендотелієм (рис. 2).

Сполучна тканина у заслінках клапанів розташовується з утворенням трьох шарів: волокнистого шару, губчастого шару, шлуночкового шару. Волокнистий та шлуночковий шари є щільнішими та займають межове положення, тобто безпосередньо контактують із кров'ю, а губчастий шар є пухким та локалізується між волокнистим та шлуночковим шарами.

При світловій мікроскопії із використанням гістохімічного методу виявлено, що колагенові волокна стінки судини продовжуються у заслінку клапана

та формують волокнистий шар. Між пучками колагенових волокон розташовуються фіброласти та фіброцити (рис. 3).

У складі шлуночкового шару заслінки клапанів, крім колагенових волокон, виявляються еластичні волокна у значній кількості. У місцях прикріплення заслінок до стінки судин у поодиноких випадках виявлені невеликі острівці серцевої м'язової тканини.

У результаті проведених світлооптичних досліджень у складі заслінок КА та КЛС виявлені кровоносні судини, які частіше виявляються у складі заслінок КА ніж КЛС. У місцях прикріплення заслінки до стінки судини спостерігаються венули та артеріоли, а також безпосередньо в заслінці спостерігаються гемокапіляри.

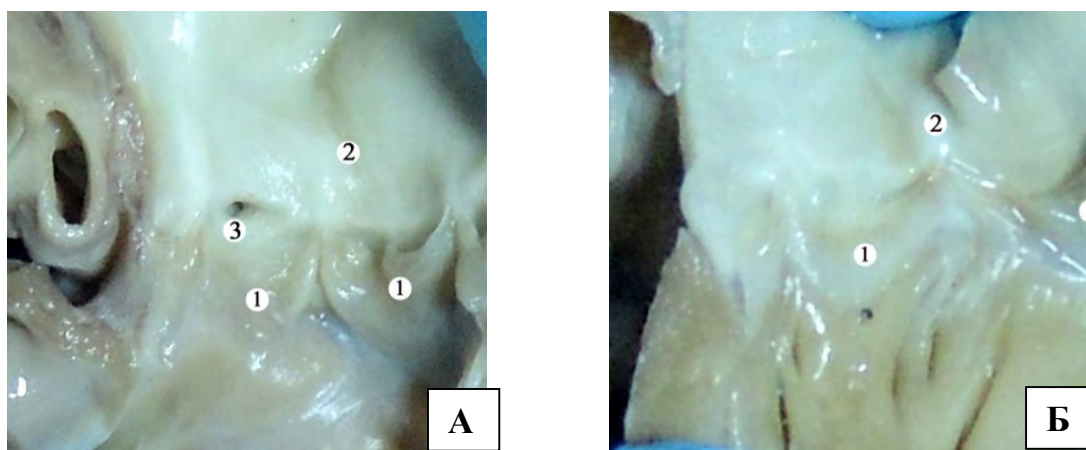


Рис. 1. Макропрепарат клапана аорти (А) та легеневого стовбура (Б) новонародженого. Макрофотографія. Зб.: 12х: 1 – заслінки у вигляді кишень; 2 – стінка аорти/легеневого стовбура; 3 – вінцева артерія

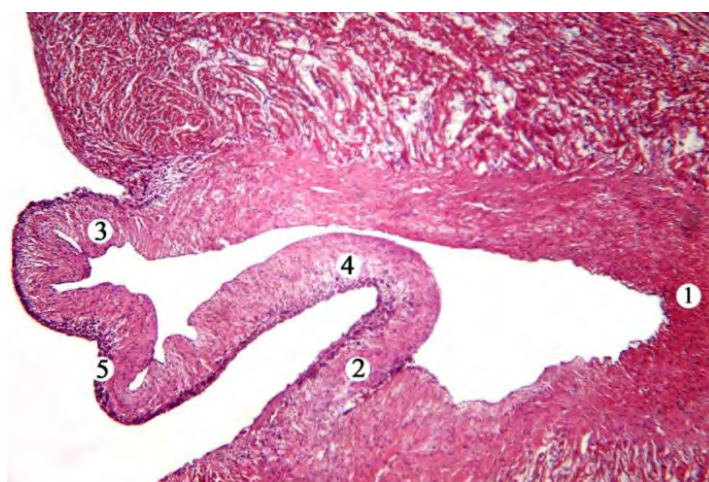


Рис. 2. Клапан легеневого стовбура новонародженої дитини. Зabarвлення гематоксилином та еозином. Мікрофотографія. Зб.: 100х: 1 – стінка великої судини; 2 – заслінка клапана; 3 – волокнистий шар; 4 – губчастий шар; 5 – шлуночковий шар



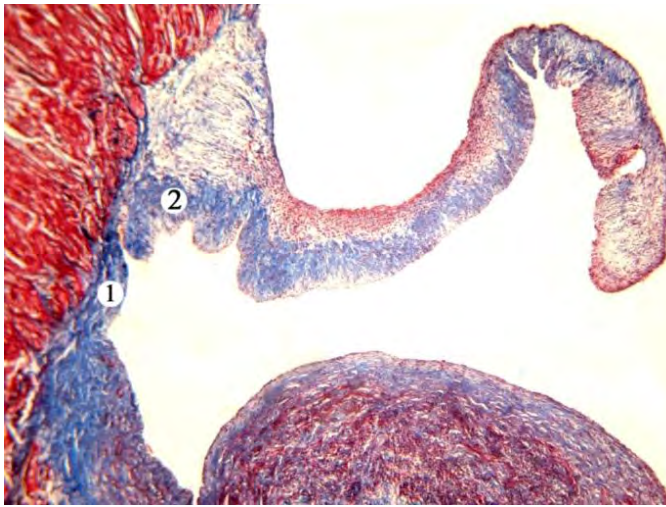


Рис. 3. Фрагмент клапана аорти дитини грудного віку. Забарвлення пікро-Малорі. Мікрофотографія. Зб. 100×: 1 – колагенові волокна стінки аорти; 2 – колагенові волокна волокнистого шару заслінки клапана

### Висновки

1. У клапанах аорти та легеневого стовбура серця дитини першого року життя виявлено три шари.

2. Клапани серця дитини віком до 1-го року містять кровоносні судини мікроциркуляторного русла, що розташовуються в основі або в товщі заслінок клапанів. Кровоносні судини в заслінках клапана аорти спостерігаються частіше за клапан легеневого стовбура. 3. У поодиноких випадках виявлена попереочно-посмугована серцева м'язова тканина у вигляді невеликих острівців.

**Перспективи подальших досліджень.** Подальші дослідження спрямовані на вивчення особливостей морфологічної будови стулок та заслінок клапанів серця в нормі, що дозволить з нових позицій висвітлити морфологічні складові клапанів, що, у свою чергу, може бути використано в сфері тканинної інженерії з метою удосконалення практичної кардіохірургії.

### Список літератури

1. Сіромаха СО. Вродженні вади серця: виживання та повноцінне життя. Слово о здоров'є. Октябрь 2016;5. Інтерв'ю.
2. Авраменко ІО, Ковальський РЯ, Гусак ВФ. Результати лікування дітей із вродженими вадами серця і синдромом Дауна. Здоров'є ребенка. 2012;7 (42):76–9.
3. Шевченко ЮЛ, редактор. Искусственные клапаны сердца под редакцией академика РАМН Ю. Л. Шевченко. СПб.: ЗАО "ОЛМА Медиа Групп"; 2007, 448 с.
4. Козловская АА. Морфофункциональные особенности строения и развития клапанов аорты и легочного ствола в онтогенезе. Вісник проблем біології і медицини. 2014;1 (106):251–5.
5. Кульчицкий КИ, Соколов В.В, Марущенко ГН. Клапаны сердца. К.: Здоров'є; 1990.184 с.
6. Anatomy and function of normal aortic valvular complex [Інтернет]. Доступно: <http://dx.doi.org/10.5772/53403>.
7. Misfeld Martin, Hans-Hinrich Sievers. Heart valve macro- and microstructure. Phil. Trans. R. Soc. B. 2007;362:1421–36.
8. Scott M, Vesely I. Aortic valve cusp microstructure: the role of elastin. Ann Thorac Surg. 1995;60: S391–4.
9. Соколов ВВ. Сравнительная морфология клапанов сердца. Ростов-на-Дону: Изд-во Ростовского государственного медицинского университета; 2003. 250 с.
10. Яковець ОО, Снісар ОС, Козловська ГО. Ембріогенез судин клапанного апарату серця людини. "Проблеми

достижения и перспективы развития медико-биологических наук и практического здравоохранения: труды гос. учрежд. "Крымский государственный медицинский университет": матер. симпозиума ["Морфогенез органов и тканей под влиянием экзогенных факторов"], (7–9 окт. 2010 г.). Симферополь, 2010;146 (6):97.

### References

1. Siromakha SO. Vrozhenni vady sertsia: vyzhivannia ta povnotsinne zhyttia [Congenital heart disease: survival and full life]. Slovo o zdorov'e. 2016;5:12–5. (in Ukrainian).
2. Avramenko Iu, Koval'skyi RiA, Husak VF. Rezul'taty likuvannia ditei iz vrozhenyimi vadamy sertsia i sindromom Dauna [Results of treatment for children with congenital heart disease and Down syndrome]. Zdorov'e rebenka. 2012;7:76–9. (in Ukrainian).
3. Shevchenko YuL, editors. Iskusstvennye klapany serdtsa pod redaktsiei akademika RAMN Yu. L. Shevchenko [Artificial heart valves edited by academician RAMS Yu. L. Shevchenko]. SPb.: ZAO "OLMA Media Grupp"; 2007. 448 p. (in Russian).
4. Kozlovskaya AA. Morfofunktsional'nye osobennosti stroeniya i razvitiya klapanov aorty i legochnogo stvola v ontogeneze [Morphofunctional features of the structure and development of valves of the aorta and pulmonary trunk in ontogenesis]. Visnyk problem biolohii i medytsyny. 2014;1:251–5. (in Russian).
5. Kul'chitskiy KI, Sokolov VV, Marushchenko GN. Klapany serdtsa [Heart Valves]. Kiev: Zdorov'e; 1990. 184 p. (in Russian).
6. Anatomy and function of normal aortic valvular complex [Internet]. Available from: <http://dx.doi.org/10.5772/53403>.
7. Misfeld M, Sievers HH. Heart valve macro- and microstructure. Philos Trans R Soc Lond B Biol Sci. 2007;362:1421–36.
8. Scott M, Vesely I. Aortic valve cusp microstructure: the role of elastin. Ann Thorac Surg. 1995;60: S391–4.
9. Sokolov VV. Sravnitel'naya morfologiya klapanov serdtsa [Comparative morphology of heart valves]. Rostov-na-Donu: Izd-vo Rostovskogo gosudarstvennogo meditsinskogo universiteta; 2003. 250 p. (in Russian).
10. Yakovets' OO, Snisar OS, Kozlov'ska HO. Embriogenez sudyn klapannoho aparatu sertsia liudyny [Embryogenesis of the vessels of the valvular apparatus of the human heart]. "Problemy dostizheniya i perspektivy razvitiya mediko-biologicheskikh nauk i prakticheskogo zdavoookhraneniya: trudy gos. uchrezhd. "Krymskiy gosudarstvennyy meditsinskiy universitet": mater. simpoziuma ["Morfogenez organov i tkaney pod vliyaniem ekzogennykh faktorov"], (7–9 okt. 2010 g.). Simferopol'. 2010;146 (6):97. (in Ukrainian).

---

## Оригінальні дослідження

---

### **Відомості про автора:**

Семенюк Тетяна Олексіївна — к.мед.наук, доцент кафедри гістології, цитології та ембріології Вищого державного навчального закладу України «Буковинський державний медичний університет», м. Чернівці, Україна.

### **Сведения об авторе:**

Семенюк Татьяна Алексеевна — к.мед.наук, доцент кафедры гистологии, цитологии и эмбриологии Высшего государственного учебного заведения Украины «Буковинский государственный медицинский университет», г. Черновцы, Украина.

### **Information about the author:**

Semeniuk Tetiana Oleksiivna — candidate of Medicine, associate professor of the Department of Histology, Cytology and Embryology, Higher State Educational Institution of Ukraine “Bukovinian State Medical University”, Chernivtsi, Ukraine.

*Надійшла до редакції 03.05.2018*  
*Рецензент — проф. Давиденко І.С.*  
*© Т.О. Семенюк, 2018*

---