

УДК 616.61-002.3-019

В. Т. СтепанБуковинський державний медичний
університет, м. Чернівці**СПОСІБ МОДЕЛЮВАННЯ ГОСТРОГО
ГНІЙНОГО ЗАПАЛЕННЯ ТКАНИНИ НИРОК
ТА ПАРАНЕФРАЛЬНОЇ КЛІТКОВИНИ****Ключові слова:** гостре гнійне
запалення нирок, моделювання,
тканина нирок, паранефральна
клітковина.**Резюме.** Проведено моделювання гострого гнійного запалення
нирок та паранефральної клітковини у щурів шляхом інфільтрації
ниркової паренхіми нефроселективним штамом кишкової палички
за два введення. Гістологічна оцінка уражених тканин в динаміці
показала відповідність моделі клінічному прототипу.**Вступ**

Гострий запальний процес нирок та навколонирикової клітковини є поширеним серед хворих через складнощі в діагностиці та лікуванні, що може призводити до небажаних віддалених наслідків (1,3,5). Розмаїття причин і форм захворювання вимагає ретельного ставлення та теоретичного розуміння в практичному підході до діагностики і лікування нозології (1,2). Це створює потребу у розробці адекватної до клініки експериментальної моделі гострого запалення нирок та паранефрію у тварин з подальшим визначенням критеріїв ранньої діагностики та ефективного його лікування.

Мета дослідження

Удосконалити спосіб моделювання гострого запалення нирок і паранефрію шляхом уведення нефропатогенної флори та оцінити патогістологічні зміни в динаміці перебігу гнійно-деструктивного процесу в нирках і паранефральній клітковині.

Матеріал і методи

Поставлене завдання вирішене шляхом ведення двох ін'єкцій нефроселективного штаму кишкової палички в паренхіму нирки. Поступова інфільтрація перфорованих голкою тканин створює відносно рівномірну дисемінацію збудника у тканині нирки. Тому, запальний процес охоплює весь орган без формування локальних вогнищ. Вектори проведення голок шприца під час інфільтрації проходять в межах паренхіми, що перешкоджає проникненню збудника у мискову систему. Тому пієліт може розвинутися лише як наслідок інтерстиційного нефриту або помилки дослідника. Запалення паранефральної клітковини відбувається за рахунок поширення інфікованого ексудату внаслідок деструкції фіброзної капсули нирки.

Спосіб здійснюється наступним чином: тварині (білий щур *Rattus norvegicus*) внутрішньоочеревинно вводять каліпсол із розрахунку 0,3-0,5мл/100г маси тіла тварини. Через 10-15 хв після повного

© В. Т. Степан, 2013

засинання щура проводять обробку шкіри розчином йоду. Далі проводять прямий пошаровий розріз тканин в середній частині живота по середній лінії, довжиною 2,5-3 см. Виводять петлі кишків в рану, оголюють верхню третину сечоводу та нирку. За допомогою інсулінового шприца вводять нефропатогенну культуру в нижній полюс нирки, занурюючи голку на 3-4 мм у фронтальній площині та дещо відхиляючись від сагітальної площини у латеральному напрямку до середини тіла нирки, протилежної воротам, знизу вгору. При цьому поступовим підтисканням поршня шприца, за ходом проведення голки вводять дозу штаму мікроорганізмів призначеної для тварини (0,1мл/100г маси тіла у кількості 10^7 /мл мікробних тіл). Другу половину дози збудника вводять у дзеркальному напрямку відносно горизонтальної площини, припіднімаючи нирку пінцетом та здійснюють ін'єкцію в ділянці середини тіла, проводячи голку в медіальному напрямку до іншого полюса нирки, поступово інфільтруючи паренхіму. Припіднімають нирку для зручності другого уведення, намагаючись мінімально травмувати прилеглі тканини і запобігти їх інфікуванню.

З метою оцінки ефективності запропонованого способу моделювання гострого гнійного запалення нирок та паранефральної клітковини, нами проведені дослідження гістологічних препаратів ниркової тканини, перифокальної до ділянки введення інфекту. Матеріал фіксували протягом 48 годин у 10%-му розчині нейтрального забуферного формаліну, а після зневоднювання у висхідній багареті етанолу проводили заливку в парафінові блоки, з яких на санному мікромомі робили гістологічні зрізи товщиною 5 мкм. Після депарафінізації зрізів з оглядовою метою виконували забарвлення гематоксилином та еозином.

Обговорення результатів дослідження

На 3 добу експерименту при мікроскопічному дослідженні відзначали ознаки дифузного запалення усіх шарів ниркової тканини: виражене по-

внокров'я, набряк з утворенням множинних дрібних крововиливів і вогнищ сегментоядерних лейкоцитів у стромі ниркової тканини (рис. 1).

Відзначали фокуси некрозу ниркової тканини, місцями з формуванням колоній мікроорганізмів і обширною дифузною інфільтрацією прилеглих ділянок сегментоядерними лейкоцитами з тенден-

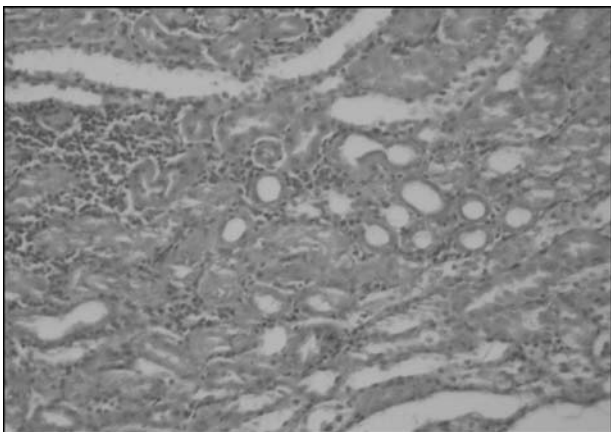


Рис. 1. Нирка на 3-у добу моделювання гнійно-запального процесу: 1 – вогнищева лейкоцитарна інфільтрація стромального компонента, 2 – гідропічне набухання епітелію каналців. Гематоксилін і еозин. Об. 10^x , Ок. 10^x

цією до поширення вздовж судинного і тубулярного компонентів. Епітелій звивистих і збірних ниркових каналців з ознаками гідропічного набухання та вакуолізації (рис. 2).

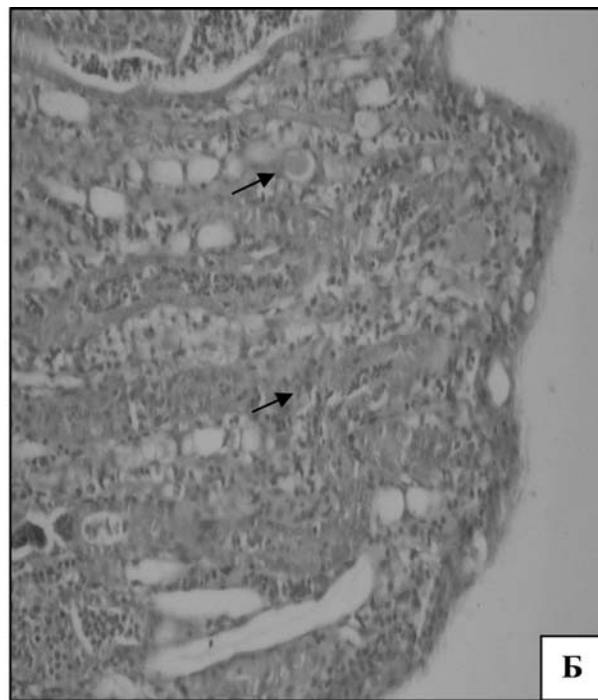



Рис. 2. Нирка на 3-у добу моделювання гнійно-запального процесу: А – колонія мікроорганізмів із перифокальною сегментоядерною інфільтрацією; Б – периваскулярна та перитубулярна запальна інфільтрація нейтрофілами мозкової речовини. Гематоксилін і еозин. Об. 10^x , Ок. 10^x

На 5 добу експерименту, на фоні вираженого прогресування гнійного запалення в усіх шарах нирки, прояв деструкції тканини відзначили у вигляді формування множинних дрібних абсцесів, місцями з тенденцією до злиття. Набряк, крововиливи діapedезного характеру, рясна поліморфноклітинна інфільтрація стромального компонента, гідропічна вакуолізація і десквамація епітелію каналців з утворенням щільних еозинофільних мас в їхніх просвітах за відносної збереженості гломерул (рис. 3, А).

У двох випадках спостережень виявлені ознаки гнійного перинєфриту та паранєфриту (рис. 3, Б).

Оцінка патогістологічних змін в динаміці гнійно-деструктивного процесу в нирках дослідних тварин на 7-му добу засвідчила тенденцію до нагноєння, а у 2 тварин – явні ознаки формування карбункулів: множинні, різного розміру абсцеси в оточенні інтенсивної поліморфноклітинної інфільтрації тканини усіх шарів нирки на фоні різкого серозно-геморагічного набряку. Виявляли перитубулярні та інтрагубулярні накопичення сегментоядерних лейкоцитів, наявність клітинного детриту і гомогенних білкових мас у просвітах тубулярних структур у межах кількох нефронів (рис. 4, А, Б).

Висновок

Запропонований спосіб моделювання гострого запалення нирок та паранєфриту, завдяки ретельному обранню нефропатогенного збудника та ефективній інфільтрації ниркової тканини інфекційним

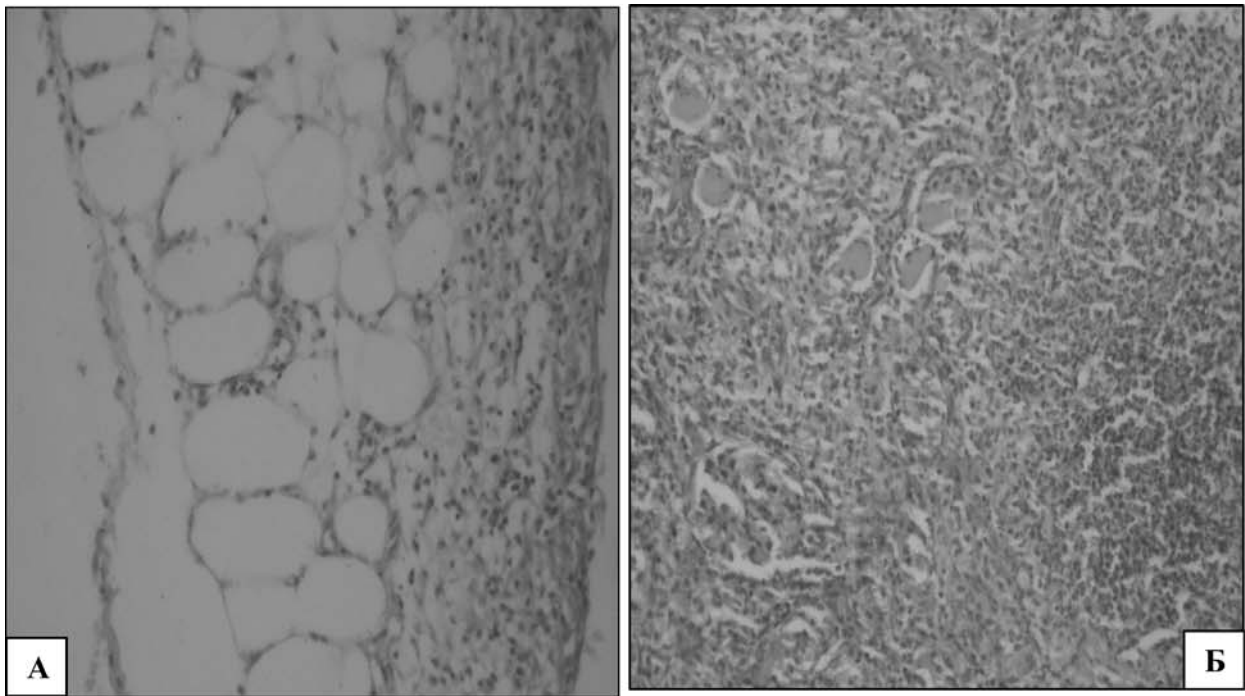


Рис. 3. Спостереження на 5-у добу моделювання гнійно-запального процесу:

А – тканина нирки: 1 – формування абсцесу; 2 – десквамація епітелію каналців із наявністю в просвітах еозинофільних мас; 3 – інтактна гломерула; Б – паранефральна клітковина: 1 – повнокров'я; 2 – дифузна лейкоцитарна інфільтрація. Гематоксилін і еозин. Об. 10^x , Ок. 10^x

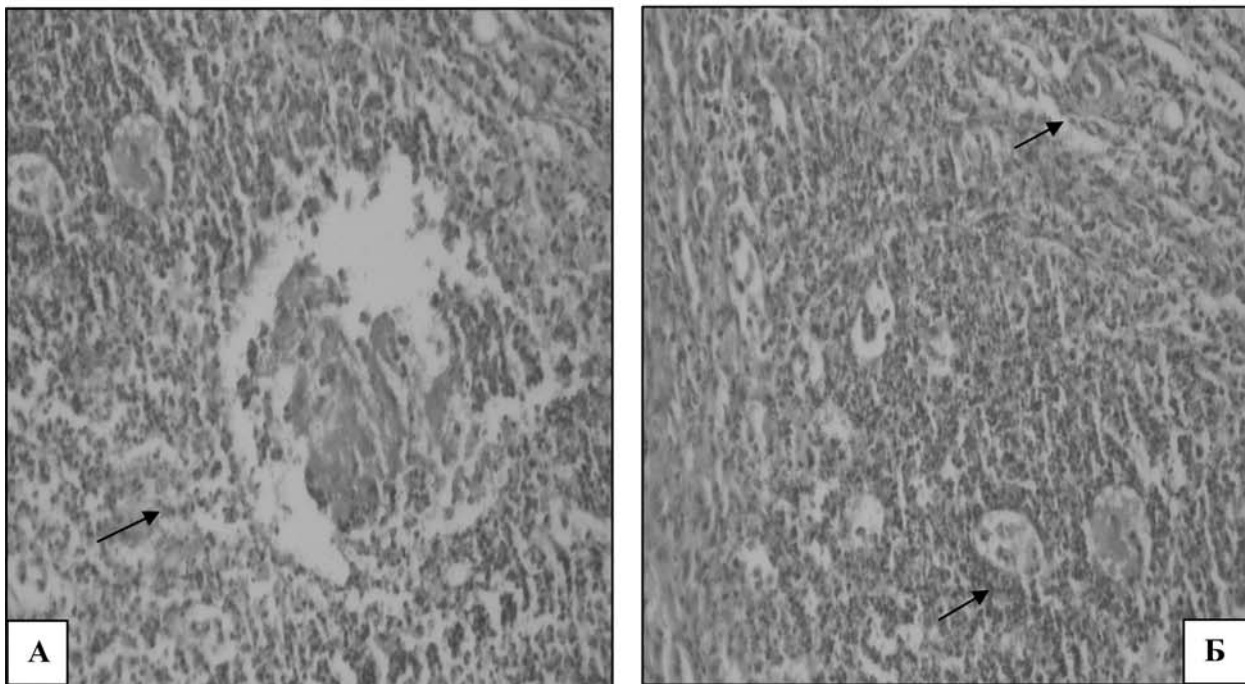


Рис. 4. Спостереження на 7 добу моделювання гнійно-запального процесу в нирці: А – солітарний абсцес нирки, Б – множинні, різного розміру абсцеси в оточенні інтенсивної поліморфноклітинної інфільтрації. Гематоксилін і еозин. Об. 10^x , Ок. 10^x

чинником, за два введення забезпечує розвиток гнійно-деструктивного процесу, адекватного до клінічних умов.

Перспектива подальших досліджень

Перспективним є подальше вивчення різних ланок патогістологічної зміни в динаміці перебігу гнійно-деструктивного процесу в нирках і паранефральній клітковині на експериментальній моделі.

Література. 1.Новий підхід в диференціальній діагностиці стадій гострого пієлонефриту / О.Ф. Возіанов, С.П. Пасечніков, В.М. Лісовий [та ін.] // *Експеримент і клініч. мед.* - 2000. - №1. - С.21-23. 2. Оптимізація тактики ведення хворих на гострий пієлонефрит / О.Ф. Возіанов, С.П. Пасечніков, Н.О. Сайдакова [та ін.] // *Урологія.* - 1998. - №4. - С.4-8. 3. Пасечніков С.П. Застосування Лефлоцину при лікуванні гострого пієлонефриту / С.П. Пасечніков, М.В. Мітченко // *Мистецтво лікування.* - 2005. 4. Сняжкова Л. А. Клинико-морфологические параллели гнойного пиелонефрита / Л.А. Сняжкова // *Актуал. вопросы урологии и андрол.* - Санкт-Петербург, 2001. - С. 333-334. 5. Шилов Е.М. Иммунопатология болезней почек / Е.М. Шилов // *Нефрология: Руководство для врачей.* Под редакцией И.Е. Тареевой. - М. - Медицина. - 2000. - С. 132-144. 6. Chen SM. The role of procalcitonin for acute pyelonephritis and subsequent renal scarring in infants and young children / Chen SM // *J Urol.* - 2011 Nov. - 186(5):2002-8. - Epub 2011 Sep 23. 7. Pecile P. Procalcitonin: a marker of severity of acute pyelonephritis among children Pecile P, Miorin E, Romanello C. // *Pediatrics.* - 2004 Aug; 114(2). - P.249-54. 8. Sheu JN. Urine interleukin-1beta in children with acute pyelonephritis and renal scarring/ Sheu JN, Chen MC, Cheng SL // *Nephrology (Carlton).* - 2007 Oct. - 12(5). - P.487-93.

СПОСІБ МОДЕЛЮВАННЯ ОСТРОГО ГНОЙНОГО ВОСПАЛЕННЯ ПАРЕНХИМИ ПОЧЕК І ПАРАНЕФРАЛЬНОЇ КЛЕТЧАТКИ

В. Т. Степан

Резюме. Проведено моделювання гострого гнійного запалення нирок і паранефральної клітинки у мишей шляхом

інфільтрації ниркової паренхіми нефроселективним штаммом кишечної палички за два введення. Гістологічна оцінка уражених тканин в динаміці показала відповідність моделі клінічному прототипу.

Ключевые слова: Острое гнойное воспаление почек, моделирование, почечная ткань, паранефральная клетчатка.

METHOD OF MODELING FOR ACUTE SUPPURATIVE PARENCHIMATOUS INFLAMMATION OF THE KIDNEY AND PARANEPHRITIS TISSUE

V. T. Stepan

Abstract. Modeling for acute purulent inflammation of the kidneys and paranephrial tissue has been carried out in rats by means of infiltrating the renal parenchyma with nephroselective E. Coli strain (for) during two injections. Histological evaluation of the affected tissues in dynamics has shown the compliance of the model with the clinical prototype.

Key words: Acute purulent kidney inflammation, modeling, kidney tissue, perirenal space.

Bukovyna State Medical University (Chernivtsi)

Clin. and experim. pathol. - 2013. - Vol.12, №2 (44). - P.169-172.

Надійшла до редакції 17.05.2013

Рецензент – проф. В.П.Польовий

© В. Т. Степан, 2013