

УДК 616.1/4-007:612.339]-092

В. Ю. Бодяка
О. І. Іващук
І. С. Давиденко
Р. В. Гавадза¹
І. А. Казановський¹

ПАТОМОРФОЛОГІЧНІ ЗМІНИ ВНУТРІШНІХ ОРГАНІВ ЗА ДІЇ ПІДВИЩЕНОГО ВНУТРІШНЬОЧЕРЕВНОГО ТИСКУ В ЕКСПЕРИМЕНТІ

Буковинський державний медичний університет, м. Чернівці.

¹ - Обласне бюро судово-медичної експертизи, м. Хмельницький

Ключові слова: внутрішньочеревний тиск, внутрішньочеревна гіпертензія.

Резюме. На 36 лабораторних щурах досліджено вплив внутрішньочеревної гіпертензії на патоморфологічні зміни внутрішніх органів. Встановлено, що створена внутрішньочеревна гіпертензія із максимальними цифрами внутрішньочеревного тиску призводить до певних оборотних розладів мікроциркуляції внутрішніх органів у вигляді венозного повнокров'я.

Вступ

Останнім часом все більше привертає увагу проблема розвитку внутрішньочеревної гіпертензії (ВЧГ), яка виникає за різних видів гострої хірургічної патології органів черевної порожнини [7, 11, 12].

У медичній літературі існує велика кількість наукових праць присвячених вивченню негативної дії ВЧГ на морфофункціональний стан внутрішніх органів за різних видів гострої хірургічної патології органів черевної порожнини, проте це не дозволяє об'єктивно оцінити окрему негативну підвищеного внутрішньочеревного тиску [2, 4-6, 9, 10].

Враховуючи результати попередньо проведених експериментальних досліджень, які доводять певний негативний вплив ВЧГ на біохімічний та реологічний стан крові, феномен бактеріальної транслокації ми вважали за доцільне вивчити патоморфологічні зміни внутрішніх органів за дії підвищеного внутрішньочеревного тиску [1, 8].

Мета дослідження

Дослідити вплив ВЧГ на патоморфологічні зміни внутрішніх органів в експерименті.

Матеріал і методи

Експеримент виконано на 36 статевозрілих нелінійних щурах середнього віку обох статей, які були розподілені на дві групи – основну та порівняння.

Основну групу складало 24 тварини, яким було підвищено ВЧГ до 30 мм рт. ст., згідно із запропонованою нами методикою, яка включає введення в черевну порожнину ємності (латексного контейнера) з певною кількістю фурациліну [3].

З метою виключення можливого впливу операційної травми та наявності стороннього тіла в черевній порожнині, створено групу порівняння

із 12 тварин, яким уведено в черевну порожнину порожній латексний контейнер.

Оперативні втручання проводили в умовах віварію Буковинського державного медичного університету, відповідно до національних вимог “Загальних етичних принципів експериментів на тваринах” (Україна, 2011), які узгоджені з положенням “Європейської конвенції про захист хребетних тварин, що використовуються для експериментів та інших наукових цілей” (Страсбург, 1985).

Евтаназію щурів здійснювали згідно з етичними стандартами та діючими рекомендаціями, у стані глибокого наркозу, шляхом введення надлишкової кількості наркотичного препарату, відповідно до закону України № 3447-1 від 21.02.2006 р. “Про захист тварин від жорстокого поводження”.

Забір біологічного матеріалу виконували після автопсії тварин, на 24-ту та 48-му години, після створення ВЧГ.

Для світлооптичного дослідження, при гістологічному дослідженні, біоптати тканини серця, легень, печінки, селезінки, нирок, тонкої кишок фіксували в 10% нейтральному формаліні. Парафінові зрізи забарвлювали гематоксиліном та еозином. Використовували описову методику виявлених патоморфологічних змін.

Обговорення результатів дослідження

Проведені патоморфологічні дослідження внутрішніх органів тварин групи порівняння свідчать про повну відсутність патологічних змін, незалежно від термінів спостереження.

При дослідженні тканин печінки впродовж двох діб у тварин основної групи визначається повнокров'я центральних відділів печінкових часточок. Гепатоцити з ознаками зернистої та гідро-

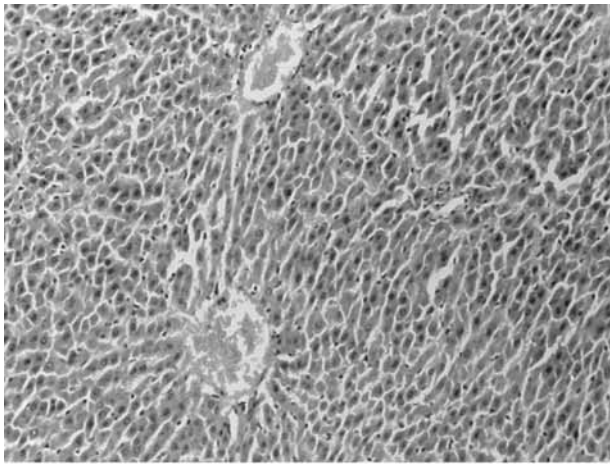


Рис. 1. Фото мікропрепарату печінки щура із створеною внутрішньочеревною гіпертензією тривалістю 24 години. Помірне повнокров'я центральних відділів печінкових часточок. Гематоксилін і еозин. Об.9^x.Ок.10^x

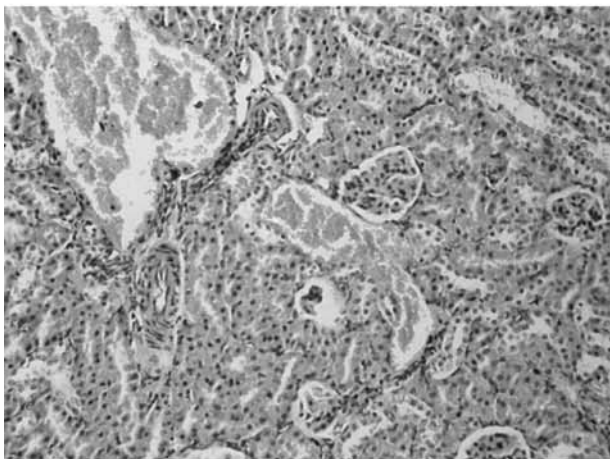


Рис. 2. Фото мікропрепарату нирки щура із створеною внутрішньочеревною гіпертензією тривалістю 24 години. Виражене венозне повнокров'я кіркової речовини. Гематоксилін і еозин. Об.9^x.Ок.10^x

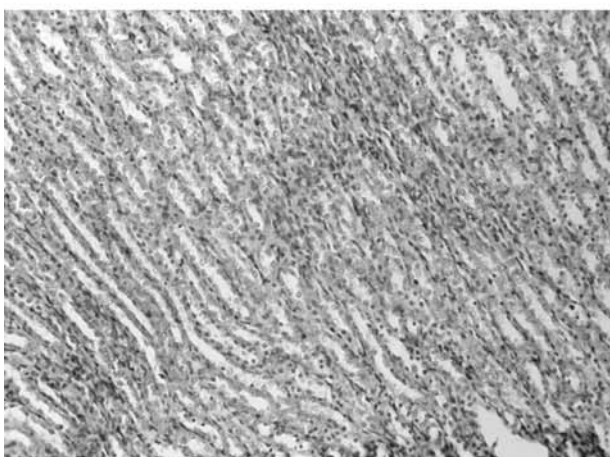

Рис. 3. Фото мікропрепарату нирки щура із створеною внутрішньочеревною гіпертензією тривалістю 24 години. Слабко виражене венозне повнокров'я я мозкової речовини. Гематоксилін і еозин. Об.9^x.Ок.10^x

пічної дистрофії, вираженість якої мінлива по паренхімі печінки (рис. 1).

Негативний вплив на ниркову тканину ВЧГ упродовж доби характеризується вираженим повнокров'ям кіркової речовини та мозкових променів у вигляді венозної депонації. Сосочок без патологічних змін. На межі мозкової та кіркової речовин звивисті каналальці з ознаками гідропічної дистрофії (рис. 2).

Проте на 48-му годину спостереження зберігається венозне повнокров'я тільки кіркової речовини. Мозкові промені переважно без особливостей, в деяких випадках визначалося незначне повнокров'я (рис. 3).

Впродовж однієї доби створена ВЧГ призводить до нерівномірно вираженого венозного повнокров'я селезінки, яке має схожу морфологічну картину із наслідками портальної гіпертензії. На 48-му годину дані патологічні зміни селезінки менш виражені, відмічається переважно помірне повнокров'я червоної пульпи.

При дослідженні тканин товстої кишки у тварин основної групи впродовж всього терміну спостереження відмічається малокров'я слизової оболонки із збереженням структури епітеліоцитів.

Міокард тварин основної групи на 24-ту та 48-му години спостереження характеризувався ледве вираженим повнокров'ям, з відсутністю ознак дистрофії кардіоміоцитів.

На 24-ту годину дослідження в легенях тварин основної групи мало місце виражене венозне повнокров'я капілярів та венул альвеолярних стінок, яке на 48-му годину спостереження повністю зникає.

Отже, аналізуючи результати проведеного дослідження слід відмітити певний негативний вплив ВЧГ на гістологічну картину внутрішніх органів, які мають схожі патоморфологічні зміни. Це переважно розлади мікроциркуляції органів грудної та черевної порожнини у вигляді венозного повнокров'я, що є наслідком їх компресії. Найбільших змін зазнають нирки, що також доводять проведені раніше біохімічні дослідження, які вказують на вірогідне зростання показників сечовини та креатиніну сироватки крові. Слід зазначити, що вищеописані патоморфологічні зміни зворотні, оскільки гістологічна картина більшості органів на 48-му годину спостереження має звичайний характер. Це пов'язано з частковим розтягненням м'язів передньої черевної стінки, а також розвитком адаптаційних механізмів у відповідь на гіпоксію спричинену різким зростання внутрішньочеревного тиску.

Висновок

Створена внутрішньочеревна гіпертензія із максимальними цифрами внутрішньочеревного

тиску призводить до певних оборотних патоморфологічних змін внутрішніх органів, спричинених порушенням мікроциркуляції, внаслідок їх потужної компресії з розвитком гіпоксії.

Перспективи подальших досліджень

Вважаємо за доцільне дослідити вплив ВЧГ на морфологічний стан внутрішніх органів після моделювання та хірургічного лікування гострої кишкової непрохідності та гострого поширеного перитоніту.

Література. 1. Біохімічні та реологічні зміни крові шурів при моделюванні внутрішньочеревної гіпертензії / В.Ю. Бодяка, О.І. Івашук, В.П. Кабиш [та ін.] // Експерим. і клін. мед. - 2012. - № 3 (56). - С. 44-48. 2. Бодяка В.Ю. Вплив внутрішньочеревної гіпертензії на особливості бактеріальної транслокації після моделювання та хірургічного лікування гострої кишкової непрохідності / В.Ю. Бодяка // Укр. ж. хірургії. - 2012. - № 4 (19). - С. 96-100. 3. Бодяка В.Ю. Спосіб моделювання внутрішньочеревної гіпертензії / В.Ю. Бодяка // Клін. анатомія та оперативна хірургія. - 2012. - Т. 11, № 3. - С. 111-113. 4. Вплив внутрішньочеревної гіпертензії на патоморфологічні особливості перебігу гострого деструктивного панкреатиту в експерименті / І.К. Морар, О.І. Івашук, І.С. Давиденко [та ін.] // Патологія. - 2012. - № 2 (25). - С. 95-97. 5. Гинзбург Л.Б. Профилактика и лечение внутрибрюшного давления у больных с перитонитом и острой кишечной непроходимостью: дис. ... канд. мед. наук : 14.00.27 / Гинзбург Леонид Борисович. - С., 2009. - 136 с. 6. Забелин М.В. Синдром внутрибрюшной гипертензии в неотложной абдоминальной хирургии : автореф. дис. на соискание ученой степени доктора мед. наук: спец. 14.01.17 "Хирургия" / М.В. Забелин. - Москва, 2010. - 46 с. 7. Клинико-диагностические аспекты интраабдоминальной гипертензии и абдоминального компартмент-синдрома (Обзор литературы) / В.А. Гольбрайх, И.Б. Федулова, В.А. Голуб [и др.] // Бюл. Волгоградского науч. центра РАМН. - 2010. - № 2. - С. 17-19. 8. Особливості бактеріальної транслокації за внутрішньочеревної гіпертензії в експерименті / В.Ю. Бодяка, О.І. Івашук, В.В. Бех [та ін.] // Бук. мед. вісник. - 2012. - Т. 16, № 4 (64). - С. 15-21. 9. Особливості бактеріальної транслокації при гострому деструктивному панкреатиті та внутрішньочеревній гіпертензії в експерименті / І.К. Морар, О.І. Івашук, І.С. Давиденко [та ін.] // Клінічна анатомія та оперативна хірургія. - 2012. - Т. 11, № 1. - С. 14-22. 10. Роль внутрішньочеревної гіпертензії в розвитку печінково-ниркової дисфункції після моделювання та оперативного лікування гострої

хірургічної патології органів черевної порожнини / В.Ю. Бодяка, О.І. Івашук, В.В. Власов [та ін.] // Шпитальна хірургія. - 2012. - № 3. - С. 57-59. 11. Lerner S.M. Review article: the abdominal compartment syndrome / S.M. Lerner // Aliment. Pharmacol. Ther. - 2008. - Vol. 15, № 28 (4). - P. 377-384. 12. Parsak C.K. Abdominal compartment syndrome: current problems and new strategies / C.K. Parsak, G. Seydaoglu, G. Sakman // World J. Surg. - 2008. - Vol. 32 (1). - P. 13-19.

ПАТОМОРФОЛОГИЧЕСКИЕ ИЗМЕНЕНИЯ ВНУТРЕННИХ ОРГАНОВ ПРИ ДЕЙСТВИИ ПОВЫШЕННОГО ВНУТРИБРЮШНОГО ДАВЛЕНИЯ В ЭКСПЕРИМЕНТЕ

В. Ю. Бодяка, А. И. Иващук, И. С. Давиденко, Р. В. Гавадза, И. А. Казановский

Резюме. На 36 лабораторных крысах исследовано влияние внутрибрюшной гипертензии на патоморфологические изменения внутренних органов. Установлено, что созданная внутрибрюшная гипертензия с максимальными цифрами внутрибрюшного давления приводит к определенным обратимым расстройствам микроциркуляции внутренних органов в виде венозного полнокровия.

Ключевые слова: острый распространенный перитонит, внутрибрюшное давление, внутрибрюшная гипертензия.

PATHOMORPHOLOGICAL CHANGES IN INTERNAL ORGANS UNDER THE ACTION OF HIGH INTRAPERITONEAL PRESSURE IN EXPERIMENT

V. Yu. Bodiaka, O. I. Ivashchuk, I. S. Davydenko, R. V. Gavadza, I. A. Kazanovsky

Abstract. The influence of intra-abdominal hypertension on pathomorphological changes of the internal organs has been studied on 36 laboratory rats. It has been investigated that abdominal hypertension with maximum numbers of intra-abdominal pressure results in to certain reversible disorders of microcirculation of the internal organs in the form of venous hyperemia.

Key words: abdominal pressure, abdominal hypertension.

Bukovyna State Medical University (Chernivtsi)

Clin. and experim. pathol. - 2013. - Vol. 12, №2 (44). - P. 18-20.

Надійшла до редакції 17.05.2013

Рецензент – проф. Ф.В. Гринчук

© В. Ю. Бодяка, О. І. Івашук, І. С. Давиденко, Р. В. Гавадза, І. А. Казановський, 2013